UNIVERSITÉ DE LORRAINE | BIBLIOTHÈQUES UNIVERSITAIRES

AVERTISSEMENT

Ce document est le fruit d'un long travail approuvé par le jury de soutenance et mis à disposition de l'ensemble de la communauté universitaire élargie.

Il est soumis à la propriété intellectuelle de l'auteur. Ceci implique une obligation de citation et de référencement lors de l'utilisation de ce document.

D'autre part, toute contrefaçon, plagiat, reproduction illicite encourt une poursuite pénale.

Contact bibliothèque : ddoc-thesesexercice-contact@univ-lorraine.fr
(Cette adresse ne permet pas de contacter les auteurs)

LIENS

Code de la Propriété Intellectuelle. articles L 122. 4
Code de la Propriété Intellectuelle. articles L 335.2- L 335.10
http://www.cfcopies.com/V2/leg/leg_droi.php
http://www.culture.gouv.fr/culture/infos-pratiques/droits/protection.htm

ACADÉMIE DE NANCY- METZ

UNIVERSITÉ DE LORRAINE

FACULTÉ D'ODONTOLOGIE DE LORRAINE

ANNÉE 2024 **N° 13570 C**

THÈSE

POUR LE DIPLÔME D'ÉTAT DE DOCTEUR EN CHIRURGIE DENTAIRE

Présentée et soutenue publiquement le 06 septembre 2024

par

MENET Perrine

Née le 24 décembre 1999 à Nancy (Meurthe-et-Moselle)

Adaptation et mise à jour des fiches de protocoles prothétiques à destination des externes en odontologie du CHRU de Nancy

Composition du jury :

Président :	Pr J-M. MARTRETTE	(PU-PH)
Membres :	Dr T. VEYNACHTER	(PHU)
Directeurs de thèse :	Dr A-S. VAILLANT	(MCU-PH)
	Dr C. JURAS	(MCU-PH)

ACADÉMIE DE NANCY- METZ

UNIVERSITÉ DE LORRAINE

FACULTÉ D'ODONTOLOGIE DE LORRAINE

ANNÉE 2024 **N° 13570 C**

THÈSE

POUR LE DIPLÔME D'ÉTAT DE DOCTEUR EN CHIRURGIE DENTAIRE

Présentée et soutenue publiquement le 06 septembre 2024

par

MENET Perrine

Née le 24 décembre 1999 à Nancy (Meurthe-et-Moselle)

Adaptation et mise à jour des fiches de protocoles prothétiques à destination des externes en odontologie du CHRU de Nancy

Composition du jury :

Président :	Pr J-M. MARTRETTE	(PU-PH)
Membres :	Dr T. VEYNACHTER	(PHU)
Directeurs de thèse :	Dr A-S. VAILLANT	(MCU-PH)
	Dr C. JURAS	(MCU-PH)

Par délibération en date du 11 décembre 1972, la Faculté de Chirurgie Dentaire a arrêté que les opinions émises dans les dissertations qui lui seront présentées doivent être considérées comme propre à leurs auteurs et qu'elle n'entend leur donner aucune approbation ni improbation

UNIVERSITÉ DE LORRAINE | FACULTÉ D'ODONTOLOGIE DE LORRAINE

Présidente : Docteur Hélène BOULANGER *Doyen : Docteur Kazutoyo YASUKAWA*

Vice-Doyens : Dr Charlène KICHENBRAND – Dr Rémy BALTHAZARD – Dr Marin VINCENT

Membres Honoraires : Dr L. BABEL – Pr. S. DURIVAUX – Pr A. FONTAINE – Pr G. JACQUART – Pr D. ROZENCWEIG - Pr ARTIS

Doyens Honoraires : Pr J. VADOT, Pr J.P. LOUIS

Département odontologie pédiatrique Sous-section 56-01	Mme	**JAGER Stéphanie**	Maître de conférences *
	M.	PREVOST Jacques	Maître de conférences
	Mme	HERNANDEZ Magali	Maître de conférences *
	Mme	FEYTE Lidwine	Chef de clinique des universités – Assistant des hôpitaux
	Mme	HILT Léa	Chef de clinique des universités – Assistant des hôpitaux
	M.	MASSON Maximilien	Chef de clinique des universités – Assistant des hôpitaux
	M.	WATRIN Ferdinand	Chef de clinique des universités – Assistant des hôpitaux*
Département orthopédie dento-faciale Sous-section 56-01	M.	**VANDE VANNET Bart**	Professeur des universités *
	Mme	DAMERDJI-BENHABIB Zaheira	Chef de clinique des universités – Assistant des hôpitaux ass. *
	M.	FAWAZ Paul	Assistant associé (PRCE)*
Département prévention, épidémiologie, économie de la santé, odontologie légale	Mme	**CLÉMENT Céline**	Maître de conférences *
	M.	BAUDET Alexandre	Maître de conférences *
	Mme	CAIONE Mariette	Chef de clinique des universités – Assistant des hôpitaux
Département parodontologie Sous-section 57-01	Mme	**BISSON Catherine**	Professeur des universités *
	M.	JOSEPH David	Maître de conférences *
	Mme	BERBE Ludivine	Chef de clinique des universités – Assistant des hôpitaux*
	Mme	ASSAF Elise	Chef de clinique des universités – Assistant des hôpitaux
	Mme	FONTY Adeline	Chef de clinique des universités – Assistant des hôpitaux
Département chirurgie orale Sous-section 57-01	M.	**BRAVETTI Pierre**	Maître de conférences
	M.	DOLIVET Gilles	Professeur associé
	Mme	GUILLET-THIBAULT Julie	Maître de conférences
	Mme	KICHENBRAND Charlène	Maître de conférences *
	Mme	PHULPIN Bérengère	Maître de conférences *
	M.	CLERC Sébastien	Praticien hospitalier universitaire *
	M.	MEYER Théophile	Chef de clinique des universités – Assistant des hôpitaux *
Département biologie orale Sous-section 57-01	Mme	**EGLOFF-JURAS Claire**	Maître de conférences *
	M.	MARTRETTE Jean-Marc	Professeur des universités *
	M.	YASUKAWA Kazutoyo	Maître de conférences *
	M.	VEYNACHTER Thomas	Praticien hospitalier universitaire *
Département dentisterie restauratrice, endodontie Sous-section 58-01	M.	**MORTIER Éric**	Professeur des universités *
	M.	ENGELS-DEUTSCH Marc	Professeur des universités *
	M.	AMORY Christophe	Maître de conférences
	M.	BALTHAZARD Rémy	Maître de conférences *
	M.	VINCENT Marin	Maître de conférences*
	M.	GIESS Renaud	Maître de conférences associé*
	Mme	DAL MAGRO Claire	Chef de clinique des universités – Assistant des hôpitaux
	Mme	DAVRIL Jeanne	Chef de clinique des universités – Assistant des hôpitaux*
	M.	LESIEUR François	Chef de clinique des universités – Assistant des hôpitaux
Département prothèses Sous-section 58-01	Mme	**CORNE Pascale**	Maître de conférences *
	M.	DE MARCH Pascal	Maître de conférences
	M.	SCHOUVER Jacques	Maître de conférences
	Mme	VAILLANT Anne-Sophie	Maître de conférences *
	M.	HIRTZ Pierre	Enseignant universitaire
	M.	JONVEAUX Maxime	Chef de clinique des universités – Assistant des hôpitaux
	Mme	MOUGEL Armande	Chef de clinique des universités – Assistant des hôpitaux
	M.	PERRIN Tom	Chef de clinique des universités – Assistant des hôpitaux
Département fonction-dysfonction, imagerie, biomatériaux Sous-section 58-01	Mme	**STRAZIELLE Catherine**	Professeur des universités *
	Mme	MOBY (STUTZMANN) Vanessa	Maître de conférences *
	M.	RITTIE François	Chef de clinique des universités – Assistant des hôpitaux

Souligné : ***responsable de département*** * temps plein

Mis à jour le 1er janvier 2024

REMERCIEMENTS

A notre président

Monsieur le Professeur Jean-Marc MARTRETTE

Docteur en chirurgie dentaire
Docteur en sciences pharmacologiques
Spécialiste qualifié en médecine bucco-dentaire
Habilité à diriger des recherches
Professeur des universités – praticien hospitalier
Ancien doyen de la faculté d'odontologie de Lorraine
Officier des palmes académiques

Vous nous avez fait un très grand honneur en acceptant de présider notre jury de thèse.

Nous sommes profondément reconnaissants pour la qualité de vos enseignements, pour votre disponibilité et pour votre confiance.

Sachez trouver ici le témoignage de notre respect et de notre sincère gratitude.

A notre directrice de thèse et juge

Mme la Docteur Anne-Sophie VAILLANT

Docteur en chirurgie dentaire

Docteur de l'université de Lorraine - Spécialité Sciences des Matériaux

Ancienne interne en odontologie

Maître de conférences –praticien hospitalier

Ancien vice- doyen de la faculté d'odontologie de Lorraine

Nous vous remercions de l'honneur que vous nous avez fait en acceptant la direction de cette thèse.

Nous vous remercions pour toute l'attention, la confiance et la disponibilité dont vous avez fait preuve au cours de la rédaction de cet ouvrage.

Vous trouverez en ce travail toute l'expression de notre gratitude et de notre profond respect.

A notre directrice de thèse et juge

Mme la Docteur Claire JURAS

Docteur en chirurgie dentaire
Spécialiste qualifiée en médecine bucco-dentaire
Ancienne interne en médecine bucco-dentaire
Maître de conférences – praticien hospitalier
Responsable du département de biologie orale

Nous vous remercions de nous avoir fait l'honneur d'accepter la direction de cette thèse.

Nous vous remercions également pour votre disponibilité, votre patience et vos nombreux conseils durant la rédaction de cet ouvrage, et de ces années d'études.

Veuillez trouver dans ce travail le témoignage de nos remerciements et de notre respect.

A notre juge

Mr le Docteur Thomas VEYNACHTER

Docteur en chirurgie dentaire

Praticien hospitalier universitaire

Nous vous remercions d'avoir accepté de faire partie de ce jury.

Nous vous remercions pour votre enseignement de qualité et votre implication clinique auprès des étudiants.

Veuillez trouver ici l'expression de notre entière sympathie.

TABLE DES MATIERES

TABLE DES ILLUSTRATIONS 13

LISTE DES ABRÉVIATIONS 14

INTRODUCTION 15

1. Apport de la vidéo sur l'apprentissage des étudiants 16

1.1. Étude de Inquimbert et coll. de 2019 16

1.2. Étude de Kalludi et coll. de 2015 17

1.3. Les différents types de mémoire 18

2. Questionnaire d'amélioration des fiches prothétiques 20

2.1. Réalisation du questionnaire 20

2.2. Diffusion du questionnaire 23

2.3. Réponses au questionnaire 24

3. Mise à jour des fiches existantes 26

3.1. Travaux de Laure LAMY et de Marie PITZ 26

3.2. Photographies des plateaux techniques 28

3.3. Sous-parties « cotations » 28

3.4. Réalisation des QR-Codes 30

4. Réalisation de nouvelles vidéos 31

4.1. Écriture des plans des vidéos 31

4.2. Tournage des vidéos 34

4.3. Montage des vidéos 34

5. Réalisation de nouvelles fiches 35

5.1. Fiche « première consultation en prothèse » 36

5.2. Fiche « quelle couronne pour quel panier de soins ? » 37

5.3. Fiches sur le plan de libération occlusale 38

FICHES DE PROTOCOLES CLINIQUES PROTHÉTIQUES 41

CONCLUSION 333

BIBLIOGRAPHIE 335

TABLE DES ILLUSTRATIONS

Figure 1 : volonté de support vidéo selon chaque discipline clinique (source : Inquimbert et coll., 2019).....16
Figure 2 : questionnaire diffusé aux étudiants pour l'amélioration des fiches prothétiques 22
Figure 3 : affiche diffusée dans le département de prothèse pour répondre au questionnaire.....23
Figure 4 : diagramme de la fréquence de consultation des fiches de protocoles prothétiques par les étudiants 24
Figure 5 : diagramme qui montre à quel moment les étudiants consultent le plus souvent les fiches de protocoles 24
Figure 6 : fiche issue du travail de thèse de Laure LAMY.....26
Figure 7 : fiche issue du travail de thèse de Marie PITZ.....27
Figure 8 : exemple de photographie de plateau technique réalisée dans le département de prothèse (source : document personnel) 28
Figure 9 : exemples de tableau de cotation d'acte prothétique.....29
Figure 10 : QR-Code qui redirige vers la vidéo de réalisation d'une empreinte sectorielle en PAPIM.....31
Figure 11 : capture d'écran du logiciel iMovie.....35
Figure 12 : fiche "première consultation en prothèse" 36
Figure 13 : tableau "quelle couronne pour quel panier de soins".....37
Figure 14 : fiche recto de la prise d'empreinte et de relation centrée pour un PLO...38
Figure 15 : fiche verso pour la prise d'empreinte et de relation centrée pour un PLO 39
Figure 16 : fiche de l'insertion du plan de libération occlusal.....40

LISTE DES ABRÉVIATIONS

DFASO1 : Diplôme de Formation Approfondie en Sciences Odontologiques 1
DFASO2 : Diplôme de Formation Approfondie en Sciences Odontologiques 2
DFGSO3 : Diplôme de Formation Générale en Sciences Odontologiques 3
CHRU : Centre Hospitalier Régional Universitaire
PAC : Prothèse Amovible Complète
PEI : Porte-Empreinte Individuel
PLO : Plan de Libération Occlusal
TCEO1 : Troisième Cycles des Études Odontologiques 1
TIC : Technologie de l'Information et de la Communication

INTRODUCTION

Il y a 5 ans maintenant, Laure LAMY rédigeait son travail de thèse et élaborait pour cela des fiches de protocoles prothétiques à destination des externes en odontologie de 4e et de 5e année du CHRU de Nancy et de la Faculté d'Odontologie de Lorraine.

Avec l'évolution constante des techniques, des matériaux, mais aussi des méthodes d'apprentissage des étudiants, nous proposons dans notre travail une mise à jour de ces fiches cliniques pour répondre au mieux aux attentes des étudiants. L'organisation générale des fiches restera la même, avec la même disposition et le même code couleur. Nous y inclurons aussi le travail de thèse de Marie PITZ, qui s'est axé sur la partie urgence en prothèse (amovible, fixée et implantaire).

Deux autres thèse présentées ces dernières années portaient sur la réalisation de vidéos à destination des étudiants. Stéphanie GILLE a réalisé des vidéos sur les empreintes en prothèse, et Élodie PRINTZ a produit des vidéos sur les préparations corono-périphériques, les préparations corono-radiculaires et les différentes techniques de réalisation de couronnes provisoires. Ces vidéos ont été introduite sur chaque fiche correspondante, via des QR-Code.

Dernièrement, Maxime HAMMAN a rédigé, dans le cadre de son travail de thèse, des fiches de protocole sur l'utilisation et la prise en main de la caméra optique CEREC Primescan ; ces fiches ont été ajoutées dans le manuscrit destiné aux étudiants.

Le but de notre travail est de combiner le travail de toutes ces thèses, d'y apporter une iconographie et une vidéographie détaillée (via des QR Codes), et de développer l'aspect administratif. En effet, pour chaque fiche, une sous-partie « cotation » a été créé pour aider l'étudiant dans la cotation de chaque acte prothétique.

Enfin, de nouvelles fiches ont été créées (réalisation du plan de libération occlusale, une fiche sur la première consultation, la réalisation d'une prothèse amovible à insertion immédiate, les paniers de soins en prothèse fixée unitaire), et de nouvelles vidéos ont été tournées puis intégrées dans les fiches sous forme de QR Code.

Cette mise à jour permettra aux étudiants de retrouver, en un seul fichier, un grand nombre d'informations et d'aide pour leurs vacations dans le secteur de prothèse.

1. Apport de la vidéo sur l'apprentissage des étudiants

1.1. Étude de Inquimbert et coll. de 2019

Les méthodes d'apprentissage évoluent, et, avec l'aire du numérique, la photographie, mais aussi la vidéographie sont devenus des éléments indispensables pour les étudiants.

Dans cette étude, en septembre 2016, 165 étudiants de 3e, 4e et 5e années de l'université de Montpellier ont répondu à un questionnaire pour évaluer l'intérêt de l'utilisation des technologies de l'information et de la communication (TIC). On leur a demandé si des cours en ligne leur seraient utiles avant le cours obligatoire, mais aussi quel type de soutien serait intéressant pour les cours ou les travaux pratiques (photos de cas cliniques, vidéos, logiciel interactif avec autotest), et dans quelle discipline.

A la suite de ce questionnaire, une vidéo de réalisation d'un traitement endodontique a été diffusée, puis un questionnaire de satisfaction a été distribué, pour savoir si d'autres vidéos de ce type leur serait utile.

Par rapport à des photos ou l'utilisation d'un logiciel interactif, c'est la vidéo qui a été choisi comme support préféré, à 41,7%, sans différence entre les différentes années d'étude (3e, 4e et 5e années).

C'est en prothèse que la demande de vidéo est la plus importante, comme le montre le graphique suivant.

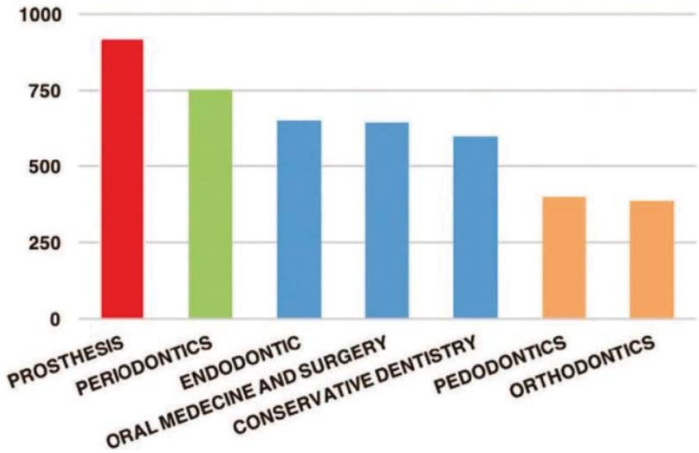

Figure 1 : volonté de support vidéo selon chaque discipline clinique (source : Inquimbert et coll., 2019)

Toujours selon cette étude, la prothèse est la discipline la plus redoutée pour les

étudiants de 5e année, à 62,9%, car la gestion de cas multidisciplinaires (tous plus différents les uns que les autres) implique des notions complexes tout au long de l'année.

Après avoir diffusé une vidéo concernant la réalisation d'un traitement endodontique, un nouveau questionnaire de satisfaction a été distribué. Sur les 71 questionnaires récoltés, l'intégralité des étudiants ont apprécié la vidéo, et souhaiterait la diffusion d'autres vidéos sur d'autres disciplines pour faciliter la compréhension et la réalisation d'actes cliniques.

Le biais de sélection était très faible, voire nul, car l'ensemble des étudiants des promotions concernées ont été interrogés.
Enfin, les biais de ce type de questionnaire concernent l'honnêteté des réponses des participants. Sachant que ce questionnaire visait à améliorer leur apprentissage, les étudiants n'avait aucun intérêt à falsifier les réponses ; on peut donc considérer que ce biais était minime.

1.2. Étude de Kalludi et coll. de 2015

L'étude de Kalludi et coll. en 2015 tend à la même conclusion ; 100 étudiants de première année de chirurgie dentaire ont participé à cette étude.

Tous les étudiants ont assisté à un cours magistral de 20 minutes, puis ont été séparé en deux groupes. Le groupe A a pu écouter un podcast de 12 minutes, sur le même sujet que le cours magistral. Le groupe B, quant à lui, a eu 12 minutes pour réviser sur le sujet, à partir de leurs propres manuels. S'en est suivi un questionnaire portant sur le sujet abordé. Le groupe A a obtenu un score de 6, tandis que le groupe B a obtenu un score de 5, et que le score maximal qui pouvait être atteint était de 10.

Les étudiants qui ont pu écouter le podcast ont donc eu un meilleur résultat que les étudiants qui ont seulement lu le cours.

Après ce petit examen, tous les étudiants ont répondu à un questionnaire sur l'intérêt

et l'utilité des vidéos pour leur apprentissage. Qu'ils soient du groupe A ou du groupe B, 83,7% des étudiants estiment que la vidéo, en plus des cours magistraux, vont améliorer leurs notes aux examens. De plus, 76,1% d'entre eux trouvent la vidéo nécessaire pour comprendre des notions difficiles.

Les cours magistraux seront toujours des indispensables de l'enseignement, mais avec l'évolution des nouvelles technologies et des méthodes d'apprentissage, les supports audio et vidéo permettent de faciliter l'apprentissage des étudiants. De plus, les supports diffusés par les universités permettent d'avoir une source de connaissance plus fiable, compte tenu de toutes les informations qui sont disponibles en ligne.

1.3. Les différents types de mémoire

Au XIXème siècle, le neurologue Charcot définissait la théorie des mémoires partielles, qui estimait que les différents types d'apprentissage dépendent de la nature sensorielle de nos mémoires. C'est-à-dire que si un élève était considéré comme « visuel », il ne retenait pas ce que le professeur disait en cours, et préférait apprendre sur des livres. A l'inverse, un élève dit « auditif » n'arrivait pas à apprendre ses leçons à la maison via des manuels, mais retenait ce que le professeur expliquait. Cette théorie est aujourd'hui dépassée, car la mémoire est beaucoup plus complexe et variée.

Aujourd'hui, on parle de mémoire lexicale, sémantique, vocale et imagée.

La mémoire lexicale correspond à la mémoire qui stocke les mots que nous connaissons, leur structure. La mémoire sémantique, quant à elle, correspond au sens des mots, à leur concept, leur définition.

La mémoire vocale, c'est se répéter une information en boucle pour la réinjecter dans la mémoire lexicale. On parle alors de « rabâchage », car elle ne rentre pas directement dans la mémoire sémantique, mais permet de la stocker dans la mémoire lexicale, le temps de l'analyser dans d'autres mémoires.
La mémoire imagée n'est pas une mémoire photographique, c'est-à-dire que le

cerveau ne retient pas l'ensemble des mots écrit sur une page (comme une photographie), mais va faire une synthèse des éléments qu'il a acquis sur cette page. De nos jours, on parle de mémoire verbale et imagée, plutôt que de mémoire visuelle et auditive (Lieury, 2003).

Lieury, Badoul et Belzic ont mené une étude en 1996, qui consistait à démontrer quel support pédagogique était le mieux mémorisé pour les 100 élèves interrogés.
Les élèves ont été divisés en groupe et ont reçu différents supports de cours sur un sujet (lecture seule, manuel, télévision sans son, cours oral, télévision, cours oral + tableau, télévision + sous-titres). Puis, ils ont dû répondre à des questions sur le sujet en question.
La méthode de mémorisation la plus efficace est la lecture d'un manuel (31%), tandis que la méthode la moins efficace est la télévision muette, avec un taux de 0%, où aucune information n'est mémorisée.
Cela s'explique par le fait qu'en un seul visionnage, sans l'écriture des notions fondamentales, l'élève ne peut retenir aucune information.
D'où l'intérêt de réaliser des fiches pour que les étudiants aient accès à l'information quand ils veulent, et le nombre de fois qu'ils le veulent pour qu'ils puissent la retenir.

2. Questionnaire d’amélioration des fiches prothétiques

2.1. Réalisation du questionnaire

Un questionnaire à l’intention des étudiants en odontologie a été rédigé pour connaitre les propositions des étudiants concernant l’amélioration des fiches protocole.

Il s’agit d’un questionnaire réalisé avec le site Google Form, qui établit instantanément les réponses récoltées sous forme de diagramme.

Il contient un ensemble de questions pour connaitre les habitudes d’utilisation de ces fiches par les étudiants, savoir si les améliorations envisagées leur seraient utiles, et pour recueillir leur proposition d’amélioration.

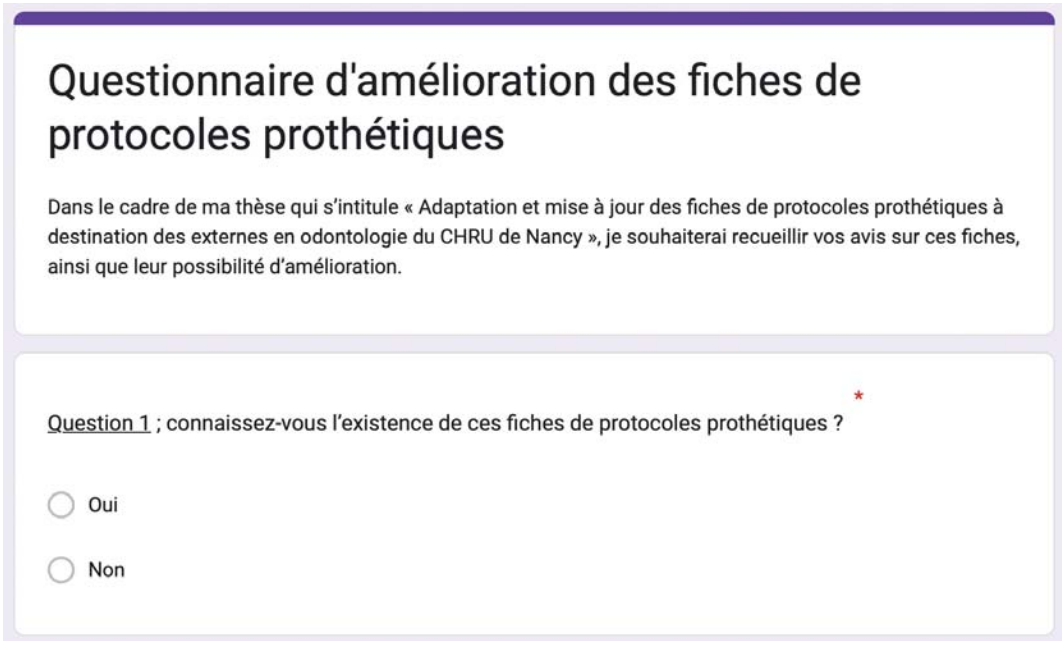
Questionnaire d'amélioration des fiches de protocoles prothétiques

Dans le cadre de ma thèse qui s’intitule « Adaptation et mise à jour des fiches de protocoles prothétiques à destination des externes en odontologie du CHRU de Nancy », je souhaiterai recueillir vos avis sur ces fiches, ainsi que leur possibilité d’amélioration.

Question 1 ; connaissez-vous l’existence de ces fiches de protocoles prothétiques ? *

- Oui
- Non

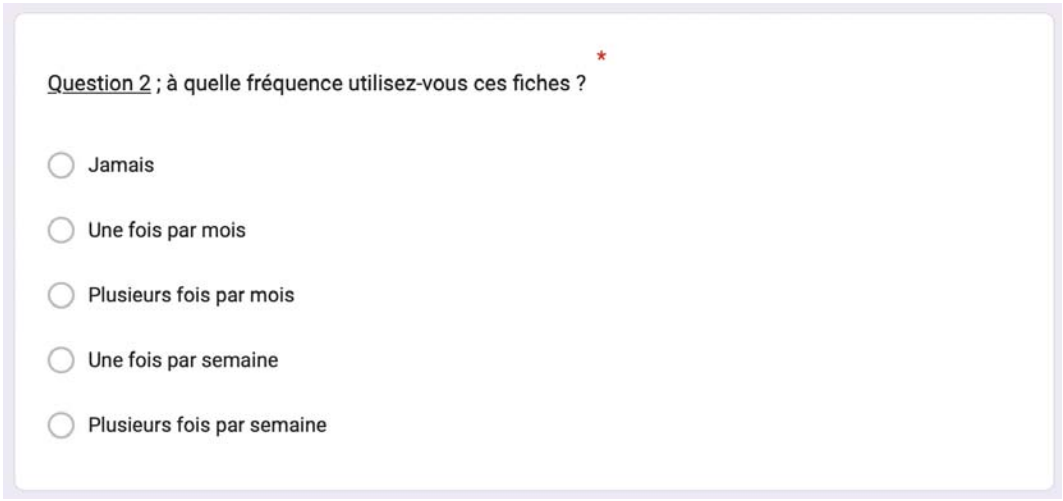
Question 2 ; à quelle fréquence utilisez-vous ces fiches ? *

- Jamais
- Une fois par mois
- Plusieurs fois par mois
- Une fois par semaine
- Plusieurs fois par semaine

Question 3 ; à quel moment utilisez-vous ces fiches ? (plusieurs réponses possibles) *

- [ ] Jamais
- [ ] Chez moi la veille de réaliser un acte clinique
- [ ] En clinique avant le staff
- [ ] En clinique avant de voir le patient
- [ ] Au moment où je vois le patient
- [ ] Pendant vos révisions d'examens écrits et/ou oraux

Question 4 ; sous quel format consultez-vous ces fiches ? (plusieurs réponses possibles) *

- [ ] Format papier
- [ ] Format numérique

Question 5 ; aimeriez-vous retrouver plus de photographies, concernant l'utilisation des matériaux, le plateau technique, le résultat attendu… ? *

- ◯ Oui
- ◯ Non

Question 6 ; pensez-vous qu'il serait utile de créer des QR Code pour vous redirigez vers des vidéos explicatives de l'acte en question ? *

- ◯ Oui
- ◯ Non

Question 7 ; aimeriez-vous retrouver des fiches concernant les différents paniers de soins en prothèse, la réalisation des devis et des cotations ? *

- ◯ Oui
- ◯ Non

Question 8 ; concernant les fiches sur les urgences en prothèse, vous préférez retrouver *

- ◯ Toutes les fiches des urgences à la fin du fichier
- ◯ Les fiches des urgences en prothèse amovible après les fiches sur la prothèse amovible, et les fiches ...

Question 9 ; souhaitez-vous que l'organisation du ficher soit modifiée ? Si oui, comment ? *

Réponse longue

Question 10 ; que vous manque-t-il dans ces fiches ? *

Réponse longue

Autres remarques

Réponse longue

Figure 1 : questionnaire diffusé aux étudiants pour l'amélioration des fiches prothétiques

2.2. Diffusion du questionnaire

Ce questionnaire a été diffusé sur les groupes du réseau social Facebook des promotions de DFASO1, DFASO2 et TCEO1.

Il a également été disponible via un QR Code, qui a été affiché dans le département de prothèse au sein du CHRU de Nancy.

Questionnaire d'amélioration des fiches de protocoles prothétiques

Dans le cadre de ma thèse, je vais mettre à jour et compléter les fiches de protocoles prothétiques.
J'aurai besoin que vous répondiez à ce petit questionnaire, afin de me dire comment je pourrai améliorer ces fiches, pour qu'elles soient les plus complètes possible pour votre pratique clinique.
Merci beaucoup pour vos réponses (promis, ça prend moins de 5min) !
Il suffit de scanner le QR code ci-dessous pour avoir accès directement au questionnaire.

MENET Perrine

Figure 2 : affiche diffusée dans le département de prothèse pour répondre au questionnaire

2.3. Réponses au questionnaire

Les trois groupes de promotion représentent environ 250 personnes, et seul cinquante d'entre eux ont répondu au questionnaire, mais avec des idées et des remarques pertinentes, que nous avons quand même pu analyser.

A la question « connaissez-vous l'existence de ces fiches de protocoles prothétiques », tous les étudiants avaient connaissance de l'existence de ces fiches.

Concernant la fréquence d'utilisation de ces fiches, les résultats sont plus partagés, mais une majorité a répondu « plusieurs fois par mois ».

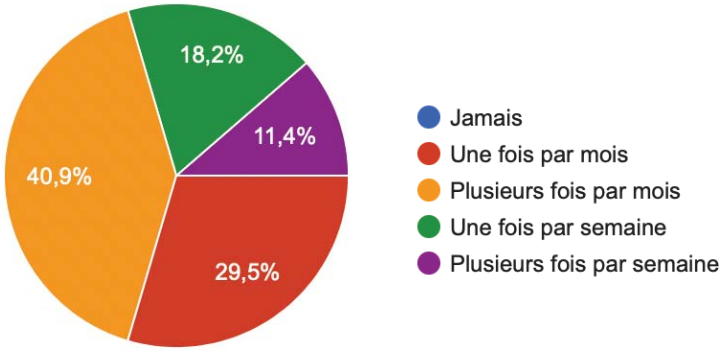

Figure 3 : diagramme de la fréquence de consultation des fiches de protocoles prothétiques par les étudiants

On peut voir que d'après ces réponses, les étudiants utilisent ces fiches en majorité avant de réaliser un acte clinique, mais aussi pour réviser leurs examens.

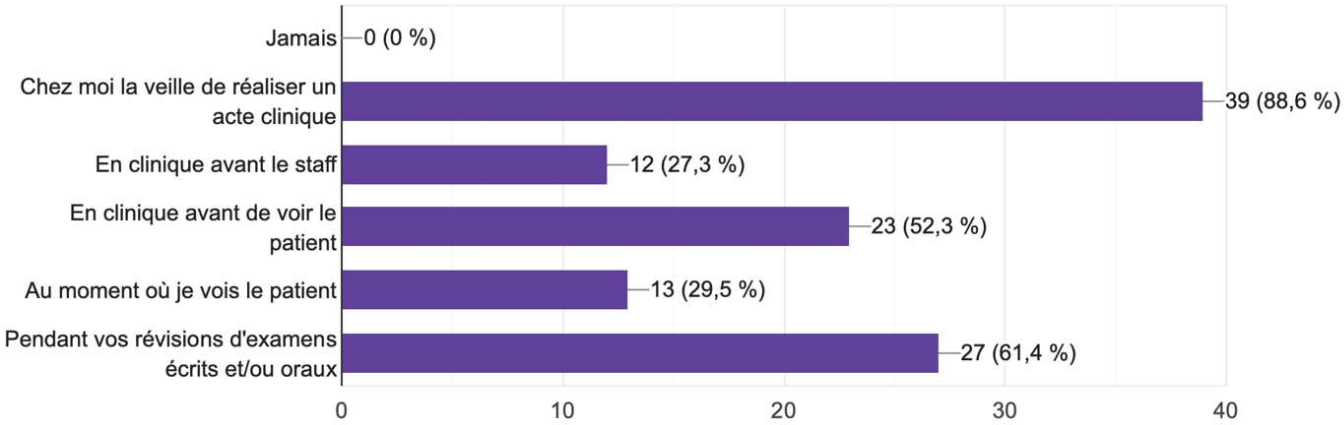

Figure 4 : diagramme qui montre à quel moment les étudiants consultent le plus souvent les fiches de protocoles

Le format papier est majoritairement utilisé par les étudiants, pour 94% d'entre eux.

Plusieurs questions ont été posées concernant des ajouts d'informations dans les fiches existantes, tels que des photographies des plateaux techniques ou des QR code qui redirigeraient vers des vidéos d'actes cliniques ; toutes ces idées ont reçu majoritairement un avis favorable (respectivement 87,8 et 85,7%).

100% des participants au questionnaire souhaitent retrouver dans les fiches des aides concernant la réalisation des devis (et notamment la compréhension des différents paniers de soins), mais aussi une partie sur la cotation des actes.
Concernant l'organisation globale du fichier, la question s'est posée de savoir où placer les fiches sur les urgences ; toutes les fiches des urgences à la fin, ou les fiches des urgences de prothèse amovible après les fiches sur la prothèse amovible, puis les urgences en prothèse fixée à la fin des fiches sur la prothèse fixée… A cette question ; la grande majorité (81,6%) préférait que les fiches des urgences se trouvent regroupées à la fin du fichier.

Concernant l'organisation globale du fichier, les étudiants ne souhaitent pas qu'elle soit modifiée et trouve ce format très pratique.

A la question « que vous manque-t-il dans ces fiches », voici les principales idées qui ont été émises :

- des vidéos explicatives pour mieux appréhender l'acte à réaliser,
- des illustrations,
- des fiches sur les actes à réaliser dans le cadre d'une gouttière de reconditionnement musculaire
- une sous-partie administrative pour les fiches qui le nécessite concernant les cotations.

3. Mise à jour des fiches existantes

3.1. Travaux de Laure LAMY et de Marie PITZ

Dans un premier temps, le but était d'assembler les travaux de thèse de Laure LAMY « Élaboration de fiches de protocoles prothétiques » et de Marie PITZ « Gestion des urgences en prothèse : réalisation de fiches cliniques à l'usage des étudiants », pour n'en faire qu'un seul manuel. Nous avons conservé la mise en page ainsi que le code couleur qu'avait établis Laure Lamy dans son travail de thèse.

Scellement de restauration corono-radiculaire coulée 36

Étape précédente : avoir réalisé l'inlay-core en technique directe ou indirecte et coulé par le laboratoire.

Matériel et matériaux :

- détartreur, clé et insert à détartrer,
- pince de Furrer,
- inlay-core coulé par le laboratoire,
- hypochlorite de sodium,
- seringue et aiguille à irrigation,
- pointe de papier,
- ciment verre ionomère (GC Fuji PLUS® GC) : carpule prédosée et pince à CVI,
- alcool, coton, micro-brush,
- contre angle rouge,
- fraise transmétal,
- kit fraises "retouche résine » (cf annexe 2),
- pièce à main,
- résine PMMA, avec godet et pinceau,
- bloc à spatuler, spatule à ciment et spatule à bouche
- ciment de scellement provisoire ; Durelon® (poudre + liquide) et vaseline,
- papier d'occlusion.

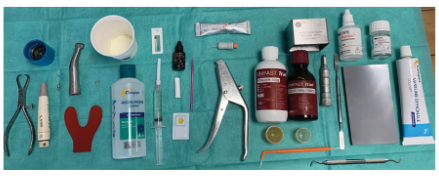

Figure 64 : plateau technique pour le scellement des RCR

Étapes :

1. Retirer la couronne provisoire à la pince de Furrer puis nettoyer les résidus de ciment au détartreur. Passer l'alésoir utilisé dans le canal pour bien le nettoyer.

2. Vérifier l'inlay-core reçu (absence de bulle) et l'essayer : vérifier l'adaptation cervicale (absence de hiatus) et la présence de 2 mm en occlusal pour la couronne (chape et céramique cosmétique) :
   - si mauvaise adaptation ;
     - bien nettoyer à nouveau le canal,
     - repasser l'alésoir,
     - mettre en place un silicone light à prise rapide (Fit checker®) pour voir s'il y a une zone avec un contact prématuré,
   - en cas d'excès en occlusal, retouche douce à la fraise trans-métal,
   - en cas de manque ; refaire un inlay-core en technique direct ou une empreinte physico-chimique / optique et envoyer au laboratoire.

3. Effectuer une radiographie de contrôle.

Figure 5 : fiche issue du travail de thèse de Laure LAMY

Décollement de restaurations partielles collées indirectes 109

Étiologies :

- défaut d'occlusion,
- quantité d'émail insuffisante,
- mauvais choix du système adhésif,
- mauvaise isolation lors du collage,
- mauvais état des surfaces de collage,
- mauvaise polymérisation.

Matériel et matériaux :

- kit d'examen (sonde, précelle, miroir),
- détartreur, clé et insert,
- alcool.



Figure 123 : plateau technique en cas de décollement d'une RPCI

Étapes :

1. Vérifier l'intégrité du support dentaire : absence de tissus carieux et de fracture coronaire.

2. Vérifier l'intégrité de la pièce prothétique : absence de fracture et de colle résiduelle.

3. Réaliser une radiographie rétro-alvéolaire :
   - vérifier l'absence de lésion carieuse,
   - vérifier l'absence d'infection,
   - vérifier l'absence de fracture.

4. Réaliser un sondage :
   - vérifier l'absence de poche parodontale,
   - vérifier l'absence de fracture.

5. Nettoyer la pièce prothétique :
   - nettoyer la pièce prothétique décollée à l'aide des ultrasons / à la sableuse,
   - placer la pièce dans de l'alcool puis laisser sécher.

6. Coller la pièce prothétique :
   - cf fiche n°46 (facettes) et n°47 (onlays, inlays et restaurations corono-périphériques).

Lors du rendez-vous suivant : surveillance au cours des rendez-vous de contrôle.

Figure 6 : fiche issue du travail de thèse de Marie PITZ

3.2. Photographies des plateaux techniques

Dans un deuxième temps, nous avons réalisé les photographies de tous les plateaux techniques de toutes le fiches. Toutes les photographies ont été prises au sein du département de prothèse du service d'odontologue du CHRU de Nancy à l'aide d'un smartphone iPhone XR, et sont de source personnelle.

A chaque fiche, nous retrouvons la liste du matériel nécessaire à la réalisation de l'acte, avec, à côté, la photographie correspondante.
Pour rappel, 87,8% des étudiants étaient favorables à l'ajout de photographies des plateaux techniques dans les fiches.
Cela permet aux étudiants, qui ont une mémoire plus visuelle, de retenir plus facilement le matériel nécessaire à tel acte.



Figure 7 : exemple de photographie de plateau technique réalisée dans le département de prothèse (source : document personnel)

3.3. Sous-parties « cotations »

Certaines fiches amènent à la fin du traitement prothétique et donc à la cotation de la prothèse réalisée. Sur le questionnaire distribué aux étudiants, ces derniers étaient favorables à la réalisation d'aide à la cotation à la fin de chaque fiche qui le nécessitait.
A l'aide du thésaurus des actes de prothèse, nous avons ajouté une sous-partie « cotation » à chaque fois que cela le nécessitait.

Pour chaque cotation, on y retrouve :

- la cotation,
- l'intitulé de la cotation,
- le type de restauration et le matériau,
- le type de panier de soins (100% santé, reste à charge modéré ou honoraires libres),
- le tarif en euros.

	Prothèse de transition 06.01.01.01		**Prothèse d'usage 06.01.01.03**	
	Unimaxillaire	Bimaxillaire	Unimaxillaire	Bimaxillaire
Cotation	**HBLD032**	**HBLD259**	**HBLD031**	**HBLD035**
Intitulé	Pose d'une prothèse amovible de transition complète unimaxillaire à plaque base résine	Pose d'une prothèse amovible de transition complète bimaxillaire à plaque base résine	Pose d'une prothèse amovible définitive complète unimaxillaire à plaque base résine	Pose d'une prothèse amovible définitive complète bimaxillaire à plaque base résine
Panier de soins	100% Santé	100% Santé	100% Santé	100% Santé
Tarif (en €)	520	1170	1100	2300

Type de restauration	**Céramo-métallique**		**Zircone**
	Cliquer sur la dent concernée et choisir le même panier que la restauration corono-radiculaire		
Matériau	**CoCr**	**Titane**	**Zircone**
Cotation	06.02.02.04.01 HBLD491	06.02.02.04.02 HBLD491	06.02.02.04.03 HBLD073
Intitulé	CoCr - pose d'une couronne dentaire dentoportée céramométallique sur une deuxième prémolaire	Titane - pose d'une couronne dentaire dentoportée céramométallique sur une deuxième prémolaire	Pose d'une couronne dentaire dentoportée céramique monolithique (zircone) sur une molaire
Tarif	430€	450€	440€

Figure 8 : exemples de tableau de cotation d'acte prothétique

3.4. Réalisation des QR-Codes

D'après le dictionnaire Robert, un QR Code est un « *code représenté par un dessin composé de carrés et qui, photographié avec certains téléphones, permet d'obtenir des informations* ». Cet élément nous permettait de rediriger l'étudiant vers une vidéo ou un site internet (dont les informations étaient vérifiées).

Pour chaque fiche de protocole où une vidéo était disponible, nous y avons créé un QR Code, via le site internet QR Code Generator. Nous avons utilisé ce site car il était gratuit, rapide et simple d'utilisation. Il suffisait de copier le lien URL de la vidéo, puis le QR Code était automatiquement généré après quelques secondes d'attente.

Les travaux de thèse de Élodie PRINTZ « Création de supports vidéo pour les Travaux Pratiques de prothèse fixée de DFGSO3 à la Faculté d'Odontologie de Lorraine » et de Stéphanie GILLE « Réalisation de support vidéo à visée pédagogique : les empreintes en prothèse » portaient sur la réalisation de vidéos à caractère pédagogique. Ces vidéos étaient disponibles sur le site de l'université de Lorraine, et chaque étudiant à la possibilité de les visionner. Nous avons donc réalisé des QR Code, dont le lien orientait directement sur la vidéo en question, sur le site de l'université.

Nous avons aussi utilisé des vidéos se trouvant librement sur YouTube car celles-ci correspondaient à ce qui se faisait dans le département de prothèse, en termes de technique et de matériau utilisés. Il s'agissait du travail de thèse d'un étudiant de la faculté de Nice, Richard SCOFFIER, sous la direction du Docteur Valérie POUYSSÉGUR.

La plupart des vidéos réalisées dans le cadre de la thèse d'un étudiant de Nice sur la prothèse amovible complète coïncidaient avec ce qui était enseigné à Nancy et était disponible sur YouTube. Seules trois vidéos différaient ; nous avons donc pris la décision de les refaire pour s'adapter à ce qui était fait dans le service.

Enfin, pour les quatre vidéos que nous avons produites, elles ont été déposées sur la vidéothèque de l'université de Lorraine, et nous avons pu alors créer les QR Code correspondant.



Figure 9 : QR-Code qui redirige vers la vidéo de réalisation d'une empreinte sectorielle en PAPIM

4. Réalisation de nouvelles vidéos

Certaines des vidéos disponibles sur YouTube et réalisées par le Docteur POUYSSÉGUR ne correspondaient pas tout à fait à ce qui était réalisé au sein du département de prothèse de Nancy. C'est pour cette raison que nous avons décidé, dans le cadre de cette thèse, de produire quatre nouvelles vidéos :

- l'empreinte primaire en prothèse amovible complète (PAC),
- la réalisation du porte-empreinte individuel (PEI),
- l'essayage du PEI,
- la prise de la relation centrée dans le cadre d'un plan de libération occlusal.

4.1. Écriture des plans des vidéos

Nous avons au préalable écrit les différents plans de tournage, ainsi que le matériel nécessaire, pour ne rien manquer le jour du tournage.

4.1.1. Empreinte primaire en prothèse amovible complète

Plan 1 : mesure avec le compas en bouche.
Plan 2 : photo porte empreinte sur plaquette pour choix porte empreinte.

Plan 3 :

- préparation du porte-empreinte,
- adhésif sur le porte-empreinte,
- secouer la boite avec l'alginate,
- préparer les doses d'alginate et d'eau,
- mélanger l'eau et l'alginate (en écrasant contre les parois) avec bol et spatule,
- charger le porte empreinte d'alginate.

Plan 4 : avec patient

- insertion du porte empreinte en bouche,
- crocheter les joues, les lèvres, vérifier le centrage,
- attente de la prise du matériau,
- désinsertion.

Plan 5 : photo de l'empreinte obtenue

Plan 6 : désinfection passage sous l'eau courante 30 secondes puis avec spray et découpe des excès de matériaux au bistouri

4.1.2. Réalisation d'un porte-empreinte individuel

Vidéo filmée par moi-même et réalisation du PEI par Laure Robin.

Plan 1 : préparation des modèles

- tracés des limites au crayon de papier,
- isolation du modèle avec l'isolant et le pinceau,
- mise en place de la plaque de résine photo polymérisable et découpe au bistouri selon les limites,
- réaliser le moyen de préhension.

Plan 2 : mettre le modèle avec la résine dans le tunnel à photopolymériser pendant 10 minutes.

Plan 3 : sortir le modèle, retirer le PEI et le remettre 10 minutes dans le tunnel dans l'autre sens.

Plan 4 : vérifier l'adaptation du PEI selon les tracés et polir avec les fraises à polir.

4.1.3. Essayage du porte-empreinte individuel maxillaire et mouvements à réaliser

Plan 1 : préparation

- mouiller le PEI
- l'insérer en bouche et vérifier l'absence de surextensions.

Plan 2 : retoucher les surextensions avec la fraise résine montée sur pièce à mains.

Plan 3 : réaliser les quatre mouvements fonctionnels

- faire souffler le patient tout en lui bouchant le nez, et lui faire dire un A grave
- lui faire balancer la mandibule de gauche à droite
- lui faire creuser les joues
- faire le mouvement du bisou, tirer sur le frein.

Plan 4 : photographie du PEI validé pour réaliser l'empreinte secondaire.

4.1.4. Prise de la relation centrée pour un plan de libération occlusale

Vidéo filmée par moi-même et réalisation de l'acte par le Dr CHASSAGNE, avec Dr JURAS en tant que patiente.

Plan 1 : au fauteuil avec le patient

- réaliser la manipulation de prise de relation centrée.

Plan 2 : sur le plan de travail

- plonger la cire un bol d'eau chaude et la plier en deux, puis la souder

Plan 3 : avec le patient

- plaquer la cire contre les dents maxillaires

Plan 4 : sur le plan de travail

- découper la cire sur les faces vestibulaire des molaires et au niveau des canines avec des ciseaux + couper la partie antérieure

Plan 5 : au fauteuil

- reprise de la relation centrée avec la cire en bouche, et vérification par deux fois.

Plan 6 : photo de la cire (ni percée, ni écrasée).

4.2. Tournage des vidéos

Les plans pour les vidéos ont été tournés dans le département de prothèse au sein du CHRU de Nancy.
Concernant les vidéos sur l'empreinte primaire et la validation du PEI, un patient était présent dans le service pour réaliser des empreintes secondaires. Avec son accord oral, nous avons pu tourner la vidéo de l'essayage du PEI. Avant que le patient ne reparte, nous avons repris une empreinte primaire à l'alginate pour pouvoir la filmer.

La vidéo sur la prise de la relation centrée a été tournée avec le Docteur Chassagne en tant que praticienne, car c'est elle qui prend en charge les patients dans le cadre de l'occlusodontie. Le Docteur Juras a participé à la vidéo en tant que patiente.

Enfin, la dernière vidéo, celle sur la réalisation du PEI, a été réalisée par la prothésiste du département de prothèse, Laure Robin, sur un des modèles fourni par un étudiant.

Toutes les séquences ont été tournées à l'aide d'un smartphone iPhone XR.

4.3. Montage des vidéos

Une fois l'ensemble des plans séquences enregistrés, l'étape suivant consistait au montage des vidéos. Les quatre vidéos ont été montées à l'aide du logiciel iMovie®, disponible sur les ordinateurs portables Mac.

Pour chaque vidéo, le processus a été le même. Tout d'abord, il fallait importer toutes les vidéos correspondant à la thématique. Il y a ensuite eu l'étape de « coupe » des vidéos, pour ne garder que les plans essentiels et utiles à la compréhension du protocole.

Pour chacune des vidéos, une page de présentation, ainsi qu'un générique de fin y ont été ajoutés, sur le même modèle que les vidéos réalisées par Stéphanie Gille dans le cadre de sa thèse d'exercice intitulée « Réalisation de supports vidéo à visée pédagogique : les empreintes en prothèse ».

A chaque nouveau plan, un titre a été inséré pour décrire l'acte réalisé. Une voix off explique également ce qui est en train d'être fait, ce qui permettra à l'étudiant de suivre et de comprendre la vidéo, avec ou sans le son.

Pour chaque vidéo, une musique libre de droit provenant de la bibliothèque audio de YouTube a été ajoutée. Les musiques qui ont été choisies sont plutôt entrainante et dynamique, mais le volume a été réduit pour que la musique ne prenne pas le pas sur la voix off.

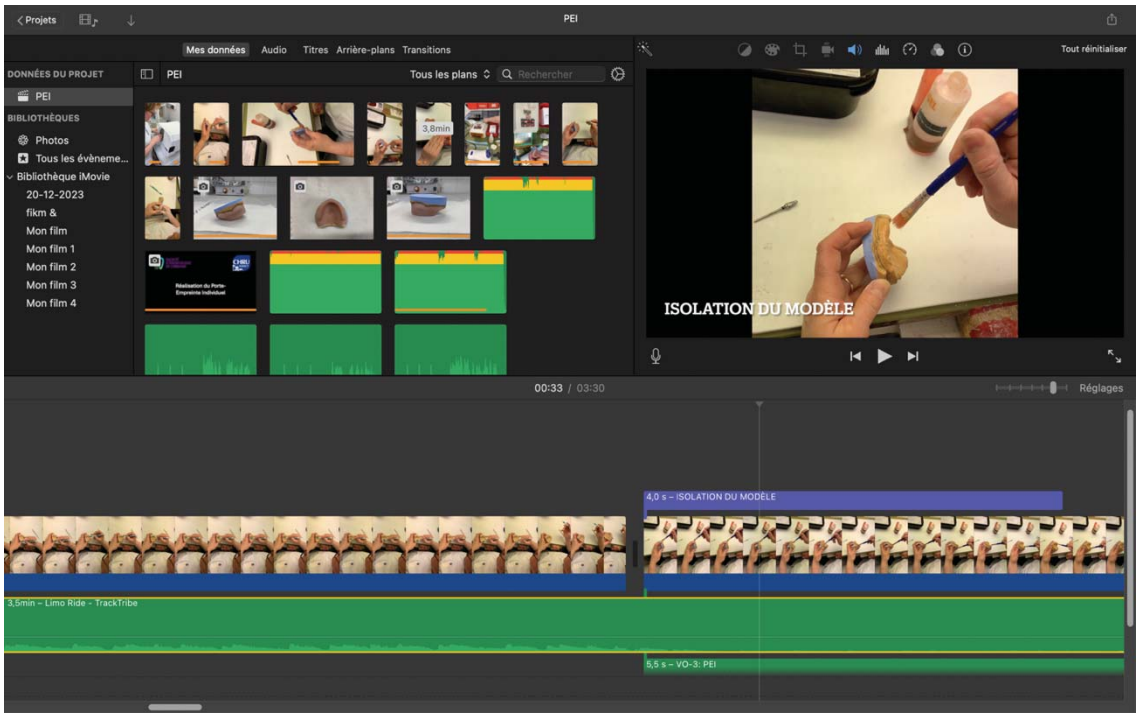

Figure 10 : capture d'écran du logiciel iMovie

Enfin, une dernière vidéo a été montée, concernant l'utilisation du chalumeau et de la pâte de Kerr®. Les *rush* des vidéos ont été tournés par les Docteurs VAILLANT et JURAS, qui me les ont ensuite envoyés pour que je réalise le montage de la vidéo. Cette vidéo a été montée comme toutes les autres, avec une page de présentation, les différents plans, une voix off, une musique libre de droits, et enfin le générique de fin.

5. Réalisation de nouvelles fiches

Pour enrichir ce manuel, nous avons créé six nouvelles fiches pour s'adapter au mieux aux demandes des étudiants à la suite de leur réponse dans le questionnaire.

5.1. Fiche « première consultation en prothèse »

Une première fiche annexe a été créée concernant la première consultation. A chaque fois qu'une nouveau patient sera pris en charge dans le département de prothèse, l'étudiant devra remplir cette fiche et la scanner dans le dossier du patient. Cette fiche répertorie son histoire médical, dentaire, ainsi qu'un schéma dentaire précis.

CHRU NANCY

CENTRE HOSPITALIER REGIONAL UNIVERSITAIRE
SERVICE D'ODONTOLOGIE

La première consultation en prothèse

Anamnèse :

- Pathologies : ……
- Médicaments en cours : ……
- Allergie : ……
- Patient fumeur (nombre de paquet-année) : ……
- Patient anxieux : oui non

Examen exo-buccal :

- Trouble musculaire/articulaire : oui non
- Douleurs : oui non
- Forme du visage : ovalaire rectangulaire triangulaire
- Profil : normal convexe concave
- Ligne du sourire : basse moyenne haute
- Angle naso-labial : ……
- Dimension verticale d'occlusion : ……

Examen loco-régional :

- Signe de dysfonction : bruxisme onychophagie mordillements
- Ouverture buccale : faible importante
- Réflexe nauséeux : oui non

Examen endo-buccal :

- Prothèses existantes : oui non
- Hygiène : présente absente
- Quantité de salive : faible importante
- Occlusion statique (OIM) : stable instable
- Interférences : travaillantes non travaillantes sans interférence
- Courbes de Spee et Wilson : présentes absentes

Schéma dentaire à remplir :

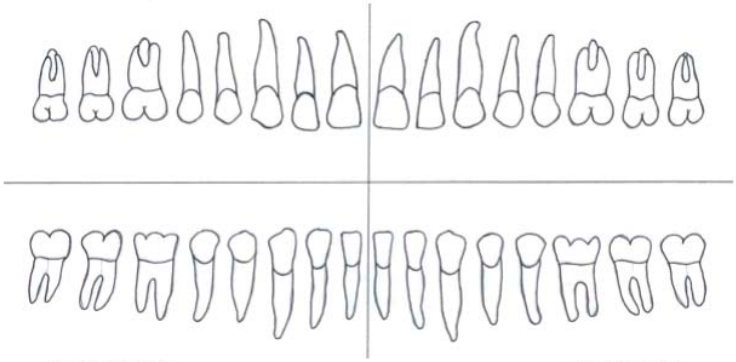

A = dent absente
C = dent cariée
M = dent mobile
P = dent avec poche parodontale

U = dent usée
V = dent versée
E = dent égressée
Co = dent à couronner

Figure 11 : fiche "première consultation en prothèse"

5.2. Fiche « quelle couronne pour quel panier de soins ? »

A la demande des étudiants, une fiche a été créé pour comprendre quelle couronne (numéro de dent et matériau utilisé) correspondait à quel panier de soin. En une seule fiche et donc en un seul coup d'œil, l'étudiant pourra savoir, et donc expliquer au patient, quel sera le matériau de restauration selon la dent à réhabiliter, en fonction des différents paniers de soins.

	CCC	CCM	Zircone	CC
RAC 0		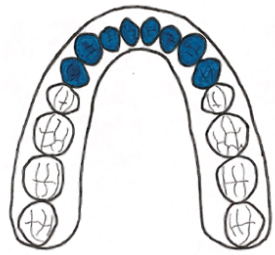	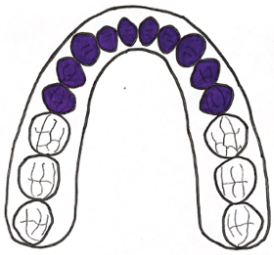	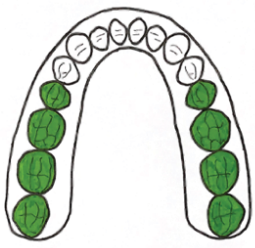
RAC modéré				
Honoraires libres	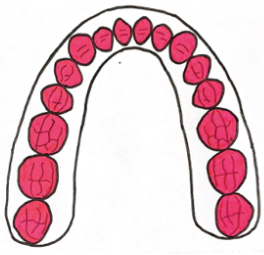			

Figure 12 : tableau "quelle couronne pour quel panier de soins"

5.3. Fiches sur le plan de libération occlusale

Enfin, les deux dernières fiches réalisées concernent le plan de libération occlusal. De plus en plus de patients consultent pour des douleurs musculaires et articulaires au niveau des articulations temporo-mandibulaires. Une fois l'indication pour un plan de libération occlusal définie, sa réalisation se fait en deux séances : une première séance d'empreinte et d'enregistrement de la relation centrée via une plaque de cire, et la deuxième pour la pose et les premiers réglages de la gouttière. C'est pour cela que nous avons créé une nouvelle rubrique « Occlusodontie » avec ces deux fiches.

Prise d'empreinte et de relation centrée pour un plan de libération occlusal **59**

Étape précédente :

- remplir la fiche d'entretien clinique (cf annexe 12) avant de poser l'indication d'une gouttière de repositionnement musculaire,
- donner une fiche conseil au patient expliquant les DTM (cf annexe 13) pour qu'il prenne conscience de son trouble et qu'il ait une démarche active envers son trouble.

Indications :

- **en seconde intention** en cas de DTM subaigu, après conseils comportementaux et auto-massage,
- elle n'est pas indiqué en cas de DTM chronique.

Dans tous les cas, la prise en charge est pluri-disciplinaire, en fonction des douleurs, des facteurs de risque, des comorbidités, du mode de vie du patient. Cela peut inclure la kinésithérapie, la thérapie cognitivo-comportementale, la relaxation, l'osthéopathie, les thérapies pharmacologiques.

Critères de réalisation d'une GRM :

- en relation centrée,
- en recouvrant totalement l'arcade (pour éviter les égressions),
- en résine dure,
- maxillaire (dans les cas de classe II-1 d'Angle pour favoriser une bonne posture linguale), ou mandibulaire (dans les cas de déglutition atypique, de réflexe nauséeux important, de supraclusie importante),
- sans indentation, totalement lisse et non rugueuse,
- 1 à 2 mm d'épaisseur au niveau des molaires (épaisseur plus importante au niveau des canines pour facilier le réglage des mouvements latéraux)

⚠ Une gouttière mal réalisée est iatrogène (ouverture de béance antérieure, tic de morsure)

Matériels et matériaux :

- matériel pour la prise d'empreinte : porte-empreinte Rimlock, adhésif, bol et spatule, poudre à alginate, cuillère et verre doseur, compresse, spray de désinfection,
- cire Solidus,
- bol d'eau chaude,
- couteau à cire,
- bistouri.

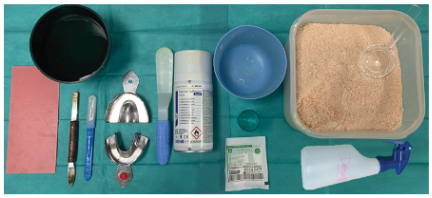

Figure 90 : plateau technique pour réaliser une empreinte et la prise de RC

Figure 13 : fiche recto de la prise d'empreinte et de relation centrée pour un PLO

59

Étapes :

1. Réaliser la prise d'empreinte maxillaire et mandibulaire à l'alginate, à l'aide des portes-empreintes Rim-Lock (cf fiche n°3).

2. Enregistrer la relation centrée du patient :
   - placer le patient assis, avec sa tête appuyée contre la tétière du fauteuil, afin d'obtenir un relâchement de ses muscles,
   - maintenir d'une main la tête du patient, en plaçant son pouce et son index au niveau des deux canines maxillaires,
   - avec l'autre main, le pouce est posé sur le bord des incisives mandibulaires, tandis que les autres doigts sont repliés sous le menton,
   - réaliser un léger mouvement de vibration pour que la mandibule alterne entre ouverture et fermeture légère, tout en maintenant une légère pression vers l'arrière,
   - repèrer le premier contact dento-dentaire ; il doit être reproductible à chaque essai.

3. Enregistrer la relation centrée avec la cire Solidus :
   - une fois la manipulation acquise, faire chauffer la plaque de cire Solidus dans un bol d'eau chaude (52°C),
   - plier la plaque de cire en deux,
   - plaquer la cire sur les dents maxillaires, pour obtenir des indentations fines (possible de le faire grâce au modèle coulé en plâtre),
   - découper la cire sur les indentations vestibulaires et découper la zone antérieure (de canine à canine),
   - réchauffer la cire de chaque côté des indentations.
   - reproduire la manœuvre d'enregistrement de la relation centrée, avec la cire en bouche.

4. Vérifier la qualité de la cire ; elle ne doit être ni percée, ni écrasée.

5. Vérifier l'enregistrement de la RC.

Étape suivante :

- couler le modèle au laboratoire interne,
- demander au prothésiste de réaliser le plan de libération occlusale.



Figure 91 : cire de relation centrée

Vidéo : manipulation et enregistrement de la relation centrée

Figure 14 : fiche verso pour la prise d'empreinte et de relation centrée pour un PLO

Insertion du plan de libération occlusal

Matériels et matériaux :

- modèles issus des empreintes
- plan de libération occlusal,
- papier d'occlusion épais,
- pince de Miller,
- pièce à main,
- kit « retouche résine » (cf annexe 2).



Figure 92 : plateau technique pour insérer le PLO

Étapes :

1. Réaliser l'équilibration clinique de la gouttière :
   - en occlusion → obtenir des contacts ponctuels, simultanés et alignés sur l'ensemble de la gouttière,
   - dans les mouvements de diduction → obtenir une désocclusion postérieure sans interférence,
   - dans les mouvements de propulsion → le guidage incisif est recherché, mais il n'est pas impératif,
   - retoucher les points trop importants à l'aide de la pièce à mains et des fraises n°1, 2 ou 3 du kit « retouche résine »,
   - polir avec la fraise n°5 du kit.

2. Donner des conseils au patient :
   - porter la gouttière uniquement la nuit, de façon irrégulière,
   - apprendre au patient à mettre et enlever la gouttière ; la mettre en place avec les doigts, et ne pas mordre sur la gouttière pour la rentrer en force,
   - nettoyer la gouttière après chaque utilisation, avec de l'eau, une brosse à dents et du savon neutre (savon de Marseille).

Étape suivante :

- revoir le patient 2 semaines plus tard, pour vérifier l'absence d'aggravation de symptome ; souvent, il apparait une béance entre les contacts canins et la gouttière. Cela prouve qu'il y a eu décontraction des muscles masticateurs, et donc un recul de la mandibule. Il faut donc retoucher la gouttière pour ré-obtenir des contacts simultanés,
- puis 6 semaines plus tard, pour commencer un sevrage progressif du port de la gouttière.

Cotation :

- HBLD018 : pose d'un plan de libération occlusale (prise en charge totale par la sécurité sociale).

Figure 15 : fiche de l'insertion du plan de libération occlusal

FICHES DE PROTOCOLES CLINIQUES PROTHÉTIQUES

Service d'odontologie

Département de prothèses

Table des matières

GÉNÉRALITÉS 1

1. La première consultation en prothèse 3

2. Éléments de langage en prothèse 5

3. Empreintes à l'alginate 7

4. Coulée des empreintes alginate 9

5. Réalisation d'un arc facial 11

6. Montage en articulateur 13

PROTHÈSE AMOVIBLE COMPLÈTE 15

7. Examen clinique en PAC 17

8. Empreinte primaire en PAC 19

9. Réalisation d'un PEI 21

10. Empreinte secondaire en PAC : marginage 25

11. Empreinte secondaire en PAC : surfaçage 29

12. Enregistrement des RIM et choix de la couleur 31

13. Essai clinique en PAC 35

14. Insertion prothétique et corrections en PAC 37

15. Réalisation d'une prothèse amovible complète immédiate 41

PROTHÈSE AMOVIBLE PARTIELLE À INFRASTRUCTURE MÉTALLIQUE 43

16. Examen clinique en PAPIM 45

17. Étude des modèles et analyse au paralléliseur 47

18. Réalisation du dessin de châssis 49

19. Préparation des logements de taquets et empreinte de travail 51

20. Essayage du châssis et empreinte sectorielle pour modèle fractionné 53

21. Occlusion et enregistrement des RMM et choix de la couleur en PAPIM 57

22. Essai clinique en PAPIM 59

23. Insertion prothétique en PAPIM 61

PROTHÈSE FIXÉE ET COLLÉE 63

24. Préparations périphériques 65

25. Préparation pour RPCI : inlay / onlay 69

26. Préparation pour RPCI : overlay /endocouronne 71

27. Scellement dentinaire immédiat (IDS) 73

28. Préparation pour facette 75

29. Prothèses fixées transitoires unitaires et plurales 77

30. Réalisation de restauration transitoires pour RPCI 81

31. Scellement des restaurations fixées transitoires 83

32. Restauration corono-radiculaire : alésage et préparation 85

33. Restauration corono-radiculaires par matériaux insérés en phase plastique 87

34. Restauration corono-radiculaire coulée : méthode directe 89

35. Restauration corono-radiculaire coulée : méthode indirecte 91

36. Scellement de restauration corono-radiculaire coulée 93

37. Empreinte des préparations : technique d'accès aux limites 95

38. Empreintes de préparations : wash technique ou empreinte rebasée 97

39. Empreinte des préparations : technique double mélange 99

40. Choix de la couleur des restaurations 101

41. Essayage et validation des infrastructures métalliques de bridge 103

42. Essayage du biscuit (couronne unitaire – plurale – bridge) 105

43. Assemblage des pièces prothétiques : scellement 107

44. Quelle couronne unitaire pour quel panier de soins ? 111

45. Quelle prothèse fixée plurale pour quel panier de soins ? 113

46. Assemblage des pièces prothétiques : collage des restaurations de faible épaisseur (facettes) 115

47. Assemblage des pièces prothétiques : collage des restaurations d'épaisseur plus importante

.....117

48. Dépose des restaurations périphériques scellées.....119

49. Dépose des reconstitutions corono-radiculaires 121

PROTHÈSE IMPLANTO-PORTÉE (FIXÉE ET AMOVIBLE) 123

50. Prise en charge des patients devant bénéficier d'une réhabilitation prothétique implanto-portée.....125

51. Mise en place d'attachements Locator® : méthode directe.....127

52. Mise en place d'attachements Locator® : méthode indirecte.....131

53. Empreinte supra-implantaire : technique directe, ouverte ou pick-up ou de ramassage 135

54. Empreinte supra-implantaire : technique indirecte, fermée ou de repositionnement 139

55. Conception et réalisation d'un pilier personnalisé Atlantis 143

56. Essayage et validation du pilier et du biscuit en prothèse fixée supra-implantaire scellée ou trans-vissée.....145

57. Assemblage en prothèse fixée supra-implantaire scellée.....147

58. Assemblage en prothèse fixée supra-implantaire trans-vissée.....151

PLAN DE LIBÉRATION OCCLUSALE.....153

59. Prise d'empreinte et de relation centrée pour un plan de libération occlusal.....155

60. Insertion du plan de libération occlusal 157

EMPREINTE OPTIQUE 159

61. Démarrage et fonctionnement 161

62. Entretien de la Primescan® 163

63. Désinfection de la Primescan® : désinfection des surfaces non critiques.....165

64. Désinfection de la Primescan® : désinfection et traitement de l'embout du scanner.....167

65. Désinfection de la Primescan® : désinfection et traitement de l'embout du scanner (désinfection de niveau élevé avec le kit HDL).....169

66. Désinfection de la Primescan® : désinfection et traitement de l'embout du scanner : stérilisation de l'embout à la chaleur sèche.....171

67. Désinfection de la Primescan® : désinfection et traitement de l'embout du scanner : utilisation d'embouts jetables 173

68. Calibration du scanner Primescan® 175

69. Réalisation de la calibration du scanner 177

70. Présentation des différentes étapes du flux de travail sur Primescan® 179

71. Réalisation de l'administration d'une fiche patient : création d'une fiche 181

72. Réalisation de l'administration : choix du cas à traiter 183

73. Préparation avant la réalisation de l'empreinte optique 185

74. Réalisation d'une empreinte optique des arcades complètes 187

75. Réalisation d'une empreinte optique sectorielle 189

76. Réalisation d'une empreinte optique pour RPCI 191

77. Réalisation d'une empreinte optique pour couronne unitaire 193

78. Réalisation d'une empreinte optique pour reconstitution corono-radiculaire anatomique indirecte (RCR) 195

79. Réalisation d'une empreinte optique pour couronne implantaire 197

80. Réalisation d'une empreinte optique pour une gouttière de reconditionnement musculaire (GRM) 199

81. Réalisation d'une empreinte optique pour PAPIM 201

82. Réalisation d'une empreinte optique pour PAC : utilisation d'une prothèse existante 203

83. Édition d'un bon de commande à destination du laboratoire de prothèse 207

URGENCES EN PROTHESE AMOVIBLE 209

84. Urgence en prothèse amovible : fracture de prothèse amovible et réparation 211

85. Fêlure en prothèse amovible 213

86. Fracture de la base prothétique résine en prothèse amovible (morceaux retrouvés et coaptation possible en extrabuccal) 215

87. Fracture de la base prothétique résine en prothèse amovible (morceaux retrouvés et coaptation possible en intrabuccal uniquement) 217

88. Fracture de la base prothétique en résine en prothèse amovible (morceaux non retrouvés ou

coaptation impossible) 219

89. Désolidarisation d'une ou plusieurs dents prothétiques (dent(s) retrouvée(s) et coaptation possible) 223

90. Désolidarisation des dents prothétiques (morceaux non retrouvés ou coaptation impossible) 225

91. Fracture du châssis en PAPIM 227

92. Fracture des crochets en PAPIM 229

93. Fracture des crochets en prothèse amovible partielle 231

94. Perte de rétention des crochets 233

95. Perte de stabilité en prothèse amovible : rebasage souple (technique directe) 235

96. Perte de stabilité en prothèse amovible : rebasage dur (technique directe) 237

97. Perte de stabilité en prothèse amovible : rebasage dur (technique indirecte) 241

98. Instabilité en prothèse amovible 243

99. Nausées 245

100. Blessures en prothèse amovible 247

101. Stomatite sous prothétique 249

102. Autres problèmes fréquents 251

URGENCES EN PROTHÈSE FIXÉE 253

103. Descellement d'une restauration corono-périphérique provisoire (unitaire ou plurale) ... 255

104. Descellement d'une restauration corono-périphérique d'usage unitaire ou plural 257

105. Descellement d'une restauration corono-radiculaire 259

106. Descellement et perte/casse de restaurations corono-périphériques unitaires ou plurales : techniques directes 261

107. Fracture d'une reconstitution corono-radiculaire coulée 263

108. Fracture de matériaux cosmétiques sans exposition de l'infrastructure 265

109. Décollement de restaurations partielles collées indirectes 267

110. Perte d'une restauration adhésive indirecte type inlay/onlay 269

111. Décollement et perte d'une restauration adhésive indirecte type facette 271

URGENCES EN PROTHÈSE IMPLANTAIRE 273

112. Dévissage d'une couronne provisoire transvissée implanto-portée 275

113. Dévissage d'une prothèse transvissée implanto-portée 277

114. Dévissage d'une vis d'un pilier sous une couronne implanto-portée scellée définitivement 279

115. Descellement d'une prothèse fixée implanto-portée 281

116. Perte de l'obturation du puit de vis 283

117. Fracture de l'implant 285

118. Fracture d'une vis implantaire 287

119. Fracture d'un pilier implantaire 289

120. Changement des gaines d'une prothèse supra-implantaire (système Locator®) 291

121. Perte et/ou changement des attachements d'une prothèse implanto-portée (système Locator®) 293

122. Usure du pilier d'une prothèse amovible implanto-portée (système Locator®) 295

123. Ingestion ou inhalation d'une prothèse/alésoir/pièce prothétique/tournevis 297

ANNEXES 299

Annexe 1 : la première consultation en prothèse 301

Annexe 2 : les kits de fraises 303

Annexe 3 : fiche laboratoire interne et consignes de remplissage 305

Annexe 4 : fiche information au patient en prothèse amovible 307

Annexe 5 : protocole de décontamination des empreintes 309

Annexe 6 : protocole de désinfection des prothèses avant réparation 311

Annexe 7 : fiche laboratoire PAPIM 313

Annexe 8 : commande pilier Atlantis 315

Annexe 9 : guide de serrage des piliers implantaires Atlantis 317

Annexe 10 : validation du montage esthétique par le patient 319

Annexe 11 : consentement éclairé du patient..... 321

Annexe 12 : fiche entretien clinique DTM..... 323

Annexe 13 : fiche conseil patient DTM..... 327

Annexe 14 : cotation prothèse fixée..... 329

Annexe 15 : utilisation bistouri électrique ERBE VIO 100C® 331

Tableau 1 : Classification en fonction du type de prothèse

Prothèse amovible complète	
Prothèse amovible partielle	
Prothèse fixée conventionnelle	
Prothèse collées	
Prothèse supra-implantaire	
Occlusodontie	
Fiches pouvant concerner tout type de prothèse	

Tableau 2 : Icône en fonction du type de prothèse

Prothèse amovible complète	
Prothèse amovible partielle	
Prothèse fixée conventionnelle	
Prothèse collées	
Prothèse supra-implantaire	
Empreinte optique	
Fiches pouvant concerner plusieurs types de prothèse	/

Tableau 3 : Classification en fonction du type d'étape

Étude pré-prothétique	
Préparation	
Empreinte	
RMM et choix couleur	
Provisoire et transitoire	
Essayage, insertion prothétique, assemblage	
Dépose	
Laboratoire	
Urgences et administratif	

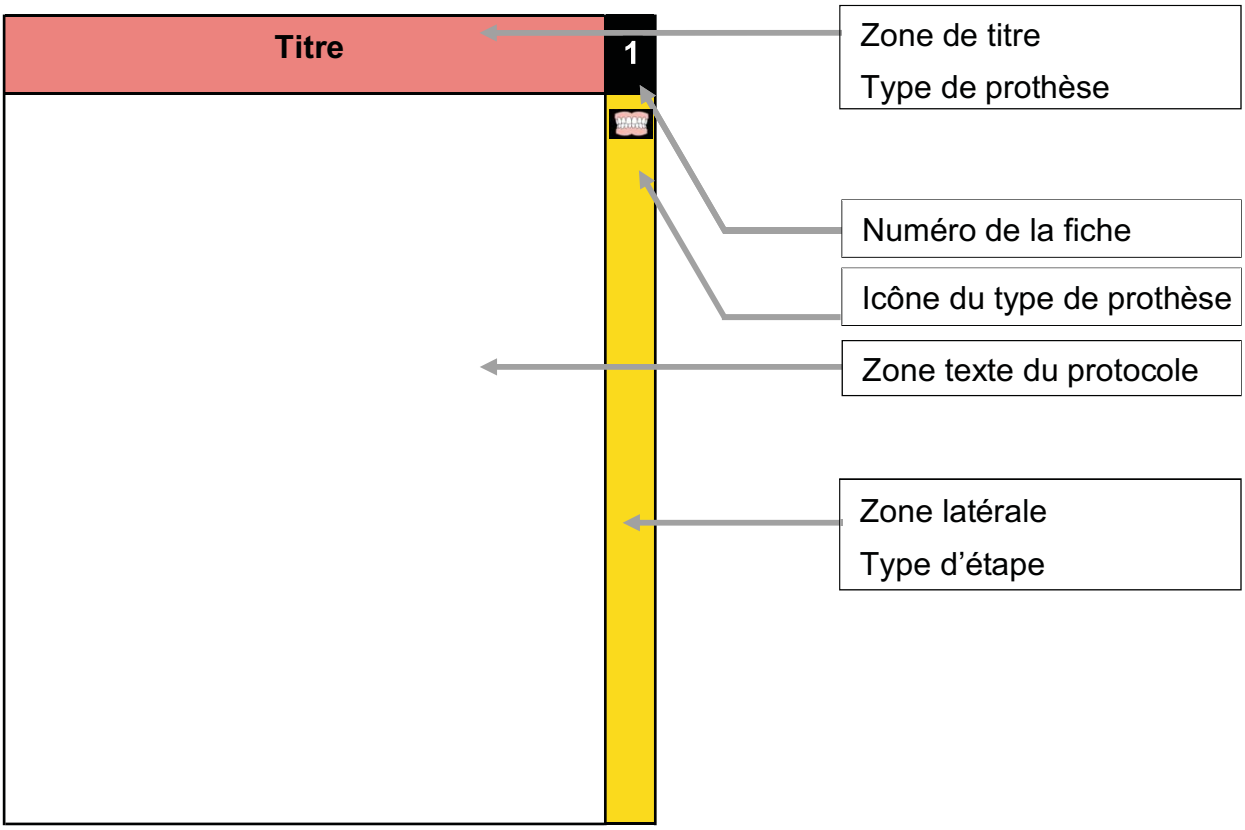
Titre
1
Zone de titre
Type de prothèse
Numéro de la fiche
Icône du type de prothèse
Zone texte du protocole
Zone latérale
Type d'étape

GÉNÉRALITÉS

La première consultation en prothèse

1

Examen clinique :

1. Anamnèse médicale :
    - pathologies et médications en cours ;
        - à risque pour l'implantologie → risque d'endocardite infectieuse, radiothérapie, insuffisance rénale chronique, biphosphonates,
        - modifiant les conditions buccales → radiothérapie, immunosuppresseurs, hyposialie,
        - modifiant la dextérité et donc l'hygiène buccale → maladies neuro-dégénératives,
    - allergie : nickel, cobalt, résine…
    - patient fumeur ; à quantifier en paquet-année (= le nombre de paquets fumés par jour x le nombre d'année de consommation de tabac),
    - patient anxieux.

2. Motivation et demandes du patient :
    - demande esthétique ;
    - demande fonctionnelle,
    - renouvellement de prothèses existantes,
    - capacité financière ; budget estimé ? patient CSS, patient sans mutuelle…

3. Examen exo-buccal :
    - articulations temporo-mandibulaires ;
        - douleurs ? craquement ? claquement ?
    - face ;
        - proportion de la face,
        - dimension verticale d'occlusion ; correcte ? sous-évaluée ?
    - profil ;
        - normal, concave ou convexe,
        - angle naso-labial,
    - analyse dento-labiale ;
        - exposition des dents au repos,
        - ligne du sourire → basse, moyenne ou haute,
        - plan d'occlusion.

4. Examen loco-régional :
    - ouverture buccale,
    - réflexe nauséeux,
    - dimensions et tonicité de la langue,
    - signes de dysfonctions ; bruxisme, onychophagie, mordillements…

1

5. Examen endo-buccal :
    - hygiène,
    - prothèses existantes : état ?
    - dents ;
        - présentes et absentes,
        - lésions carieuses, versions et égressions,
        - usures,
    - parodonte : si maladie parodontale, la prendre en charge !
    - salive : qualité et quantité,
    - espace prothétique disponible,
    - tissus mous : présence de crêtes flottantes ?
    - insertion des freins,
    - strucutres anatomiques : torus, émergence des foramens,
    - occlusion ;
        - statique → OIM, dents en occlusion, dents sans antagoniste,
        - différence OIM/ORC,
        - propulsion et diduction,
        - courbes occlusales de Spee et Wilson.

<u>Examens complémentaires :</u>

1. Radiographiques :
    - panoramique ; cliché de débrouillage obligatoire,
    - rétro-alvéolaires ;
        - dents restaurées,
        - dents à restaurer,
        - dents bordant l'édentement,
        - zones suspectes,
        - évaluer le rapport couronne clinique/racine clinique,
    - CBCT ; en cas de projet implantaire (à réaliser avec un guide radiologique).

⚠ Ne pas oublier de réaliser le devis d'étude implanto-prothétique.

2. Empreinte et coulée des modèles d'étude ; cf fiche n°3 et n°4.

L'objectif final étant de poser un dignostic, et de proposer au patient un plan de traitement adapté à sa problématique.

Remplir l'annexe 1 pour chaque patient et la scanner dans chaque dossier ODS.

Éléments de langage en prothèse

Ne pas dire…	Mais plutôt…
Adjointe	Amovible
Conjointe	Fixée
Stellite	PAPIM
Alliages précieux	Alliages nobles
Alliages non précieux	Alliages à base prédominante
Appareil	Prothèse
Chrome-Cobalt	Cobalt-Chrome
Wax-up	Céroplastie
Teinte	Couleur
Bridge	Prothèse plurale
Prothèse définitive	Prothèse d'usage

Quelques acronymes :

PAP	Prothèse Amovible Partielle
PAC	Prothèse Amovible Complète
PAPIM	Prothèse Amovible Partielle à Infrastructure Métallique
CC	Couronne Coulée
CCM	Couronne Céramo-Métallique
CCC	Couronne Céramo-Céramique

Empreintes à l'alginate

3

Matériel et matériaux :

- porte-empreinte Rim-lock ®,
- poudre à alginate (Tropicalgin, Zermack®),
- cuillère et verre doseur gradué,
- adhésif spécifique,
- bol et spatule à alginate,
- spray de désinfection,
- bistouri.



Figure 16 : plateau technique nécessaire à la réalisation d'une empreinte à l'alginate

Étapes :

1. Choisir le porte-empreinte de taille adaptée à la bouche du patient.

2. Réaliser l'empreinte :
   - mettre l'adhésif sur les porte-empreintes (spray au-dessus de la poubelle) et le laisser sécher (il doit être "collant"),
   - secouer la poudre d'alginate afin de l'homogénéiser,
   - rincer et sécher l'arcade concernée,
   - préparer deux doses d'alginates pour la mandibule et trois pour le maxillaire (1 cuillère de poudre pour 1 graduation d'eau) : mettre la poudre dans le bol et y ajouter l'eau (à température ambiante), bien **écraser l'alginate sur les bords du bol** à l'aide de la spatule dont la forme est spécifiquement conçue pour obtenir un mélange homogène,
   - garnir le porte-empreinte de matériau (temps de travail 95 secondes maximum) ;
     - au maxillaire = par l'arrière du porte-empreinte,
     - à la mandibule = par les bords postérieurs internes,
   - enduire les surfaces occlusales et le palais si nécessaire,
   - insérer le porte-empreinte : centrer et crocheter les joues/lèvres/langue,
   - désinsérer le porte-empreinte après prise complète du matériau.

3

3. Vérifier la qualité des empreintes : présence des surfaces d'intérêt, absence de bulles, de tirage.

4. Désinfecter les empreintes : les passer sous l'eau 15 secondes, puis pulvériser les d'hypochlorite de sodium 0,5% (spray bleu présent à chaque fauteuil) sur l'ensemble de l'empreinte (pâte et porte-empreinte).

5. Secouer énergiquement puis couper les excès de matériaux à l'arrière des porte-empreintes.

⚠ Ne pas poser les empreintes sur le plan de travail avant d'avoir coupé les excès, les poser côté alginate.

6. Faire valider les empreintes par un enseignant.

7. Mettre les empreintes dans un sachet avec quelques gouttes d'eau pour leur conservation avant la coulée, puis fermer le sachet hermétiquement (milieu hygrophore).



Figure 17 : empreinte alginate correcte

<u>Étape suivante :</u> remplir la fiche laboratoire puis transférer au laboratoire interne pour la coulée.

Coulée des empreintes alginate

4

Matériel et matériaux :

- empreintes désinfectées,
- plâtre extra dur de type III ou IV pour la coulée du modèle (Fujirock® GC),
- bol pour malaxeur à plâtre,
- seringue à eau,
- malaxeur à plâtre sous vide,
- plâtre de type I ou II pour la réalisation des socles,
- bol à plâtre,
- spatule à plâtre,
- vibreur,
- taille-plâtre.



Figure 18 : plateau technique pour réaliser la coulée des modèles

Étapes :

1. Sortir les empreintes du sachet et les rincer 15 secondes à l'eau puis les secouer pour éliminer les excès d'eau.

2. Mélanger la poudre de plâtre afin de l'homogénéiser et en prélever 100g.

3. Mettre dans le bol pour malaxeur 20mL d'eau.

4

4. Ajouter la poudre de plâtre dans l'eau puis mettre le bol dans le malaxeur sous vide pendant 1 minute.

5. Mettre le vibreur à plâtre sur une fréquence moyenne pour le remplissage du porte-empreinte.

6. Remplir le porte-empreinte sur le vibreur par ajout successif de plâtre en le déposant sur le bord de l'empreinte au niveau postérieur jusqu'à obtenir au moins 1,5 cm d'épaisseur de plâtre.

7. Réaliser des reliefs rétentifs afin de favoriser la rétention ultérieure du plâtre pour le socle.

8. Les porte-empreintes sont ensuite mis de côté en attendant la prise complète du matériau.

9. Après durcissement du matériau, réaliser les socles en plâtres (avec le plâtre bleu type I ou II) puis démouler précautionneusement. Il est possible de réaliser les socles directement durant la prise avec le plâtre initial lorsqu'il est suffisamment figé.

10. Tailler les socles proprement au taille-plâtre : ils doivent être parallèles au plan d'occlusion.

NB :

- en cas de bris et uniquement s'il s'agit de modèles d'étude, recoller les morceaux à la colle cyanoacrylate ;
- s'il est nécessaire de réaliser une deuxième coulée de l'empreinte, il faut la tremper préalablement dans un bol d'eau durant 5 minutes.

Vidéo : coulée des modèles au laboratoire

Réalisation d'un arc facial

5

Indications :

- préparations multiples,
- dents restantes mal réparties,
- restaurations esthétiques,
- réhabilitation globale,
- absence de guidage antérieur.

Matériel et matériaux :

- arc facial composé du compas (1), la fourchette (2), l'appui nasal (3), la potence et ses deux noix de serrage (4),
- silicone par condensation (base + catalyseur).



Figure 19 : plateau technique pour réaliser les indentations



Figure 20 : l'arc facial et ses composants

Étapes :

1. Préparer la fourchette :
   - prendre une dose de la base du silicone, la marquer avec la cuillère, déposer un trait de catalyseur, puis mélanger pour obtenir un mélange homogène,
   - mettre des plots de silicone sur le dessus de la fourchette : un au niveau antérieur et deux en postérieur,
   - indenter les incisives maxillaires et les molaires avant la prise du matériau,
   - vérifier que la tige de la fourchette est bien centrée dans le plan médian, que les indentations sont peu profondes (1 à 2 mm) et bien réparties, et que la fourchette est bien stable en bouche.

2. Mettre en place l'arc facial :
   - ouvrir l'arc (le compas) via les vis latérales,
   - introduire les embouts auriculaires dans les conduits auditifs externes puis serrer fermement les vis de blocage du compas (vis latérales),
   - mettre en place l'appui nasal sur le compas,
   - appuyer avec le pouce sur la tige de l'appui nasal juqu'au contact de l'ensellure nasale,
   - serrer la vis de l'adaptateur nasal,
   - fixer la potence sur le compas via les noix de serrage (vérifier que tous les axes coulissent bien entre eux),
   - mettre la fourchette en bouche et la faire maintenir par le patient (vérifier que le patient réussit à bien stabiliser la fourchette avec les deux pouces au niveau des prémolaires),



Figure 21 : stabilisation de l'arc facial

- glisser la tige de la fourchette dans la potence,
- avant de solidariser l'ensemble de l'arc, vérifier que la branche supérieure est parallèle à la ligne bi- pupillaire et que toutes les tiges sont perpendiculaires entre elles,
- serrer ensuite toutes les vis restantes d'un quart de tour en commençant par la noix de serrage de la fourchette puis celle de la potence.

La vérification finale consiste à tout lâcher afin de vérifier la stabilité de la fourchette. Si la fourchette est instable, recommencer la procédure.

3. Déposer l'arc :
   - déposer l'appui nasal,
   - débloquer l'ouverture du compas en desserrant les deux vis de celui-ci,
   - ouvrir l'arc et retirer les embouts auriculaires puis retirer l'ensemble de l'arc et la fourchette,
   - le poser à l'envers sur le plan de travail.

<u>Étape suivante :</u> nettoyer les embouts intra-auriculaire et réaliser le montage en articulateur.

Vidéo : mise en place et dépose de l'arc facial (source : YouTube)

Montage en articulateur

6

Matériel et matériaux :

- modèles coulés,
- plâtre Snow White®,
- bol à plâtre,
- vibreur,
- spatule à plâtre,
- articulateur,
- (arc facial).



Figure 22 : plateau technique pour le montage en articulateur

Étapes :

1. Transférer le modèle maxillaire sans arc facial :
   - mettre une plaquette de montage sur la branche supérieur de l'articulateur,
   - mettre la table de transfert sur la branche inférieur de l'articulateur,
   - serrer les boîtiers condyliens après avoir vérifié leur stabilité,
   - mettre la tige incisive à 0,
   - faire des rétentions dans le modèle maxillaire avec le couteau à plâtre, (faire une croix pour faciliter le repositionnement),



Figure 23 : rétentions dans le modèle maxillaire

   - centrer le modèle maxillaire sur la table de montage et le bloquer avec des plots de cire si nécessaire,
   - préparer du plâtre Snow White® : mettre de l'eau dans le bol à plâtre et saturer progressivement l'eau avec la poudre tout en mélangeant constamment afin d'éviter la formation de grumeaux : la consistance obtenue doit être « crème fraiche »,
   - éliminer les bulles du bol avec le vibreur,
   - réaliser une double enduction de la plaquette de transfert en premier puis du modèle en plâtre en second,
   - rabattre la branche supérieure de l'articulateur et maintenir l'articulateur fermé jusqu'à la prise complète du plâtre (3 à 5 minutes à partir du mélange).

6

2. Transférer le modèle maxillaire avec arc facial :
   - mettre une plaquette de montage sur la branche supérieure de l'articulateur,
   - enlever la table incisive et la tige incisive,
   - mettre le support de la fourchette sur la branche inférieure,
   - mettre les embouts auriculaires dans les ergots de la branche supérieure et serrer les vis du compas d'un quart de tour,
   - ajuster le support de la fourchette,
   - faire des rétentions dans le modèle maxillaire avec le couteau à plâtre,
   - mettre le modèle maxillaire sur la fourchette, ajuster le soutien,
   - préparer du plâtre Snow White® : mettre de l'eau dans le bol à plâtre et saturer progressivement l'eau avec la poudre tout en mélangeant constamment afin d'éviter la formation de grumeaux : la consistance obtenue doit être « crème fraiche »,
   - éliminer les bulles du bol avec le vibreur,
   - réaliser une double enduction de la plaquette de transfert en premier puis du modèle en plâtre en second,
   - rabattre la branche supérieure de l'articulateur et maintenir l'articulateur fermé jusqu'à la prise complète du plâtre (3 à 5 minutes à partir du mélange).

3. Transférer le modèle mandibulaire :
   - retirer la table de transfert de la branche inférieur et y mettre une plaquette de montage,
   - préparer du plâtre Snow White® : mettre de l'eau dans le bol à plâtre et saturer progressivement l'eau avec la poudre tout en mélangeant constamment afin d'éviter la formation de grumeaux : la consistance obtenue doit être « crème fraiche »,
   - éliminer les bulles du bol avec le vibreur.

   A. Montage à l'endroit (à préférer car plus précis) :
      - poser l'articulateur à l'endroit sur la branche inférieur,
      - mettre les modèles en occlusion,
      - réaliser une double enduction de la plaquette de transfert et du modèle en plâtre,
      - maintenir les modèles sur la branche supérieure et rabattre le tout sur la branche inférieur et maintenir ainsi jusqu'à la prise complète du plâtre (3 à 5 minutes à partir du mélange).

   B. Montage à l'envers :
      - poser l'articulateur à l'envers sur la branche supérieure,
      - mettre les modèles en occlusion,
      - réaliser une double enduction de la plaquette de transfert et du modèle en plâtre,
      - rabattre la branche inférieure sur les modèles en occlusion et maintenir l'articulateur fermé le temps de la prise du plâtre.
4. Vérifier l'occlusion, lisser le plâtre et nettoyer les modèles et l'articulateur.

Vidéo : montage en articulateur avec arc facial (source : YouTube)

Vidéo : montage en articulateur sans arc facial (source : YouTube)

PROTHÈSE AMOVIBLE COMPLÈTE

Examen clinique en PAC

7



État général :

- le patient :
  - autonome ou en établissement médicalisé,
  - âge, fonctions cognitives, autonomie,
  - motif de consultation, doléances algique, fonctionnelle ou esthétique,
  - antécédents médicaux et traitements en cours,
- s'assurer de l'absence d'allergie aux résines.

Les structures osseuses :

- les crêtes :
  - évaluer la quantité de résorption osseuse **en palpant** (souvent plus importante à la mandibule),
  - déterminer le type de crête ; peu résorbée (idéale), moyenne, plate (la situation la plus défavorable), voir même négative à la mandibule,
  - évaluer les éventuelles contre-dépouilles **en palpant**.
- au maxillaire :
  - les tubérosités ; s'assurer de l'absence de contre dépouille bilatérale,
  - le trou palatin antérieur ; vérifier son positionnement, s'il est sur la crête du fait de la résorption il sera à décharger,
  - la suture intermaxillaire ;
    - si elle est proéminente il faudra la décharger,
    - si elle est bourgeonnante il faudra envisager une chirurgie pré-prothétique afin de l'ôter.
  - présence d'un torus palatin : envisager la chirurgie pré-prothétique.
- à la mandibule :
  - les tubercules rétromolaires ; à englober au 2/3 afin de dégager les ligaments,
  - les lignes obliques externes et internes : à repérer car c'est là que se forme le joint, elles sont souvent symétriques,
  - les trous mentonniers ; à décharger s'ils se trouvent sur la crête du fait de la résorption,
  - les tori mandibulaires ; à enlever chirurgicalement s'ils risque de gêner l'insertion de la PAC.

La muqueuse :

- palper les zones de Schroëder au maxillaire pour en apprécier la dépressibilité.
- les crêtes flottantes :
  - rechercher l'étiologie (souvent une surcharge occlusale importante au niveau antérieur maxillaire),
  - évaluer la nécessité d'une chirurgie d'aménagement pré-prothétique.
- tissu sain = orthokératose ; tissu de couleur uniforme
- parakératose : réversible,
  - muqueuse rouge et inflammatoire,
  - adapter les prothèses existantes et/ou améliorer l'hygiène afin de revenir à l'orthokératose,
  - remise en condition tissulaire avec de la résine à prise retard ou du silicone spécifique.
- dyskératose : irréversible,
  - muqueuse rouge enflammée, flottante,
  - réaliser une chirurgie pré-prothétique.

Aucune étape prothétique ne peut être commencée s'il y a la présence de zones pathologiques !

7

Les zones remarquables :

- au maxillaire :

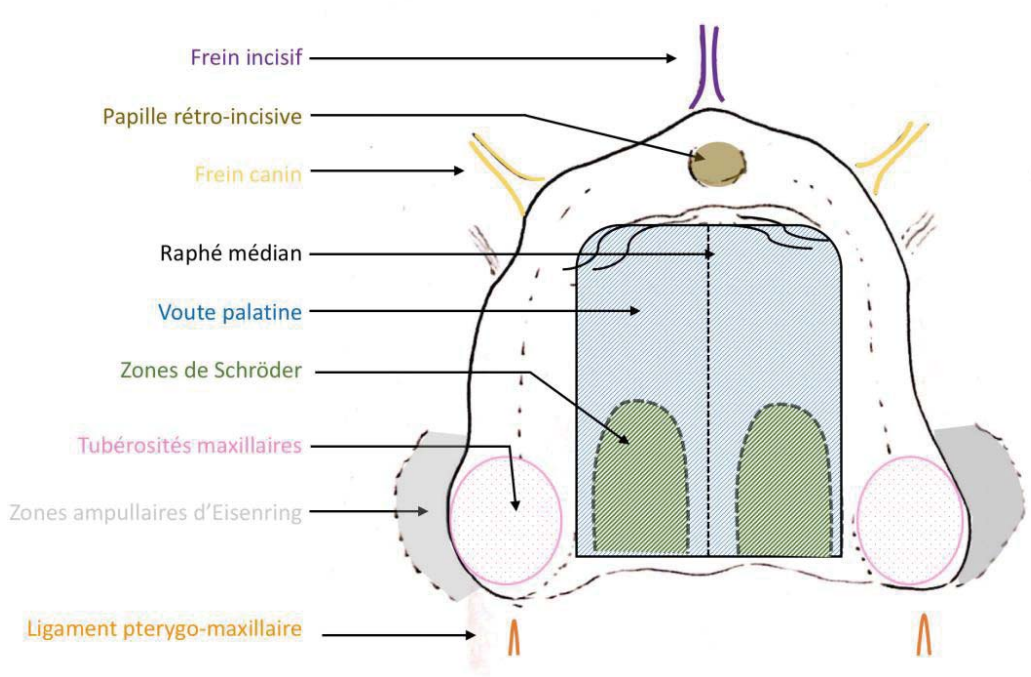

Figure 24 : Zones remarquables au maxillaire en prothèse amovible complète

- à la mandibule :

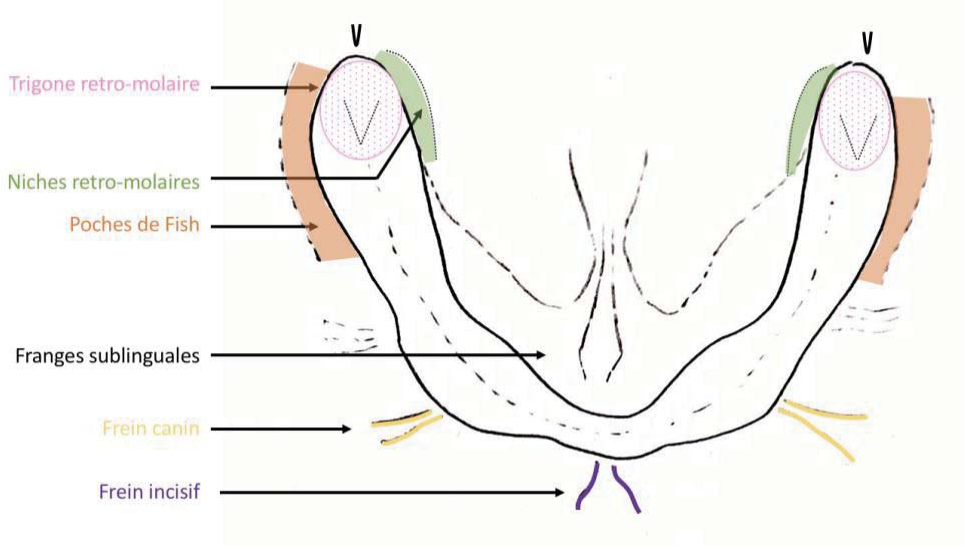

Figure 25 : Zones remarquables à la mandibule en prothèse amovible complète

Les articulations temporo-mandibulaires : vérifier qu'il n'y a pas de pathologie douloureuse.

Les prothèses précédentes : état, entretien, qualité, usure, dimension verticale d'occlusion, stabilité, rétention, occlusion.

La salive (qualité et quantité) : en présence d'une hyposialie, prescrire des substituts salivaires.

L'arcade antagoniste : regarder les courbes et vérifier qu'elles sont compatibles avec la réalisation d'une PAC antagoniste.

Examens complémentaires : réaliser une radiographie panoramique afin de détecter la présence éventuelle de racines résiduelles / dents incluses…

Empreinte primaire en PAC

8

<u>Étape précédente :</u> réaliser l'examen clinique et les chirurgies pré-prothétiques nécessaires.

<u>Matériel et matériaux :</u>

- porte-empreintes Border Lock (anciennement Schreinemakers, pour l'édenté complet),
- compas à pointe sèche et jauge de choix du porte-empreinte,
- poudre à alginate (Tropicalgin, Zermack®),
- verre doseur gradué et cuillère à alginate,
- bol et spatule à alginate,
- adhésif,
- bistouri,
- compresses,
- spray de désinfection,
- crayon dermographique.



Figure 27 : porte-empreinte Border Lock (catalogue Schein)

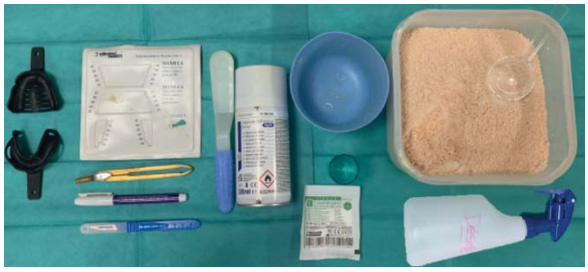

Figure 26 : plateau technique pour réaliser l'empreinte primaire en PAC

<u>Étapes :</u>

1. Choisir le porte-empreinte :
   - légèrement plus large que l'arcade et ne butant pas sur les muqueuses et l'os,
   - au maxillaire ; **faces internes du compas sur les faces externes des tubérosités** maxillaire puis reporter le compas sur la jauge dédiée et prendre la taille de porte-empreinte indiquée,
   - à la mandibule ; **faces externes du compas sur les faces internes des tubercules** rétro-molaires puis reporter le compas sur la juage dédiée et prendre la taille de porte-empreinte indiquée.
2. Réaliser l'empreinte :

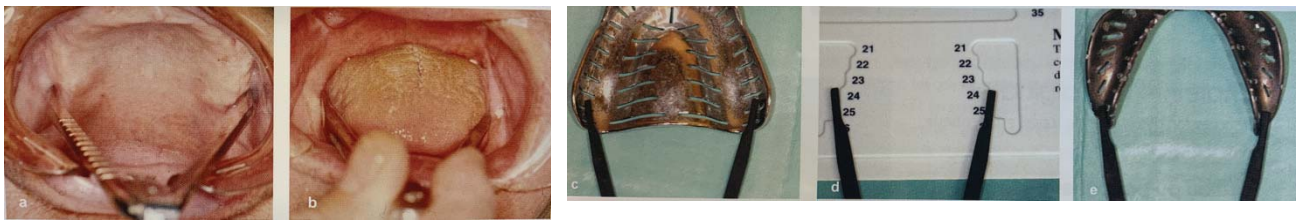

Figure 28 : choix du porte-empreinte avec le compas (source : traiter l'édenté total, LOUIS Jean-Paul)

- mettre en place de l'adhésif sur le porte-empreinte (au-dessus de la poubelle) et le laisser sécher quelques minutes,
- secouer la boite de poudre d'alginate afin de l'homogénéiser,
- préparer deux doses d'alginates : mettre deux cuillères de poudre dans le bol, y ajouter 2 graduations d'eau (à température ambiante) ; malaxage rapide, écraser l'alginate sur les bords du bol en 30 à 45 secondes,
- enduction ;
  - maxillaire → zone d'Eisenring, fond du palais,
  - mandibule → niches rétro-molaires et zones linguales,

- garnir le porte-empreinte, le temps de travail à compter de la fin du malaxage est de 95 secondes maximum,
- insérer le porte-empreinte quand l'alginate change de couleur et devient blanc : centrage, crochetage des joues/lèvres/langue pendant toute la prise du matériau,
- désinsérer dans l'axe des crêtes après prise complète (temps de prise en bouche 60 secondes).

3. Désinfecter les empreintes : les passer sous l'eau 15 secondes, puis pulvériser de d'hypochlorite de sodium 0,5% (spray bleu présent à chaque fauteuil) sur l'ensemble de l'empreinte (pâte et porte-empreinte).

4. Secouer énergiquement puis couper les excès de matériaux à l'arrière des porte-empreintes

5. Cartographier l'empreinte : noter les bords du futur porte-empreinte individuel en comparant l'empreinte à l'anatomie en bouche (dégager les freins et les sur-extensions).



Figure 29 : empreinte primaire cartographiée

6. Mettre l'empreinte dans un sachet fermé hermétiquement comprenant quelques gouttes d'eau (milieu hygrophore).

NB : en cas de difficulté de centrage du porte-empreinte il faut le personnaliser en créant des butées de centrage et d'espacement :

- placer de la cire à emboxer au niveau des canines et des molaires,
- chauffer la cire et placer en bouche pour créer l'empreinte des crêtes dans la cire.

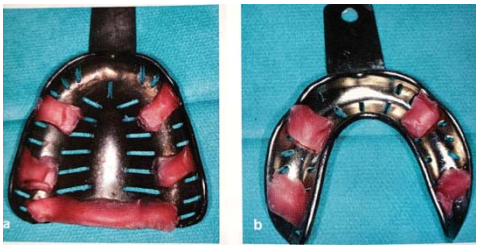

Figure 30 : butée de centrage et d'espacement (source : traiter l'édenté total, LOUIS Jean-Paul)

Si le porte-empreinte est adapté en largeur, mais qu'il est trop court, prendre de la cire et réaliser une extension sur la partie postérieure du porte-empeinte afin de soutenir l'alginate au niveau du voile du palais.

<u>Étape suivante :</u> donner les empreintes au laboratoire interne qui doit les couler dans l'heure puis les envoyer au laboratoire de prothèse pour réalisation des porte-empreintes individuels ou les réaliser soi-même.

Vidéo : réalisation d'une empreinte primaire maxillaire pour PAC

Réalisation d'un PEI



Matériel et matériaux :

- modèles coulés à partir des empreintes primaires,
- crayon à papier,
- vernis isolant plâtre/résine avec pinceau,
- plaque de résine photo-polymérisable,
- tunnel à photo-polymériser,
- cire rose/école,
- cutter ou bistouri,
- pièce à main,
- kit "retouche résine".





Figure 31 : plateau technique pour la réalisation d'un PEI

Critères de réalisation d'un PEI :

- fin et calibré,
- pourvu de bords arrondis non tranchants,
- rigide,
- en résine,
- pourvu d'un bourrelet de préhension en résine.

Au maxillaire :

1. Repérer les zones anatomiques :

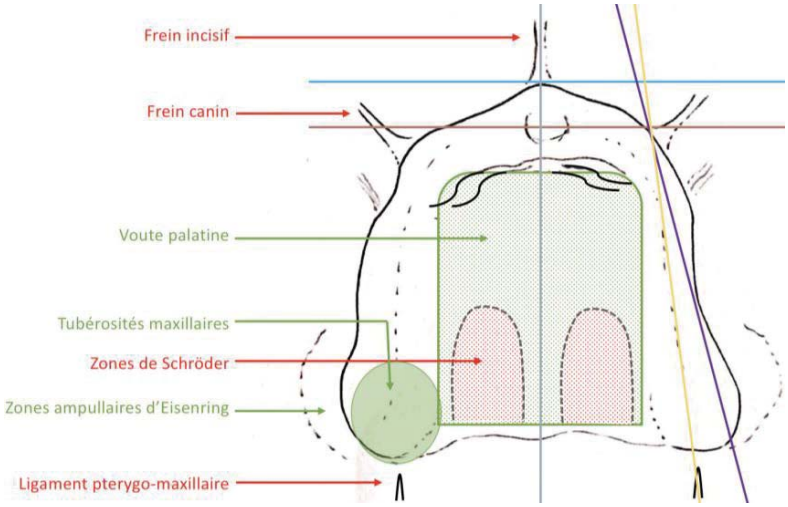

Figure 32 : Zones anatomiques remarquables pour la réalisation d'un PEI au maxillaire

2. Réaliser les tracés au crayon à papier sur le modèle :
   - ligne de fond de sillon,
   - ligne de crête antérieure passant par la papille bunoïde,
   - ligne de crêtes latérales passant par le quart externe de la tubérosité rétro-molaire et la pointe canine,
   - ligne passant par les ligaments ptérygo-maxillaire,
   - ligne passant par le plan sagittal médian.
   - limites du futur PEI ;
     - englober les indices positifs (zone d'Einsenring, joint vélo-palatin, tubérosité),
     - décharger les indices négatifs (freins et brides) en se plaçant à 1,5 mm,
     - se placer à 1 mm du fond de sillon.

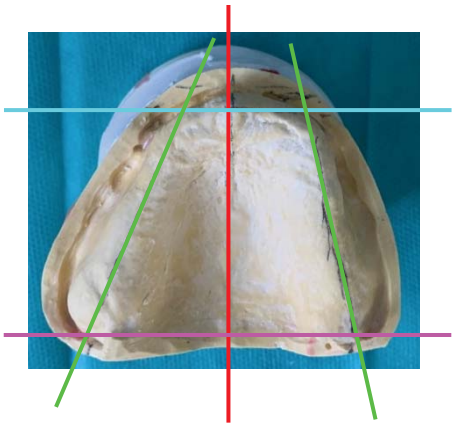

Figure 33 : tracés des lignes pour la réalisation du PEI maxillaire

3. Réaliser le PEI :
   - isoler le modèle au pinceau avec le vernis isolant,
   - combler les zones de contre-dépouille à la cire rose/école,
   - espacer éventuellement les zones à décharger comme les zones d'Eisenring ou les raphés proéminents,
   - appliquer la plaque de résine sur le modèle et la couper au bistouri selon les limites tracées sur le modèle,
   - placer le PEI dans le tunnel à photo-polymériser,
   - retoucher le PEI avec la pièce à main et une fraise résine selon les tracés réalisés, puis polir.

4. Réaliser le moyen de préhension à la résine photo-polymérisable :
   - zone antérieure ; sur la ligne de crête, projeté de 5 à 10° vers l'avant, épaisseur 4 mm,
   - zones postérieures ; sur la ligne de crête latérale, s'arrêtant à la face distale de la 6.

A la mandibule :

1. Repérer les zones anatomiques :

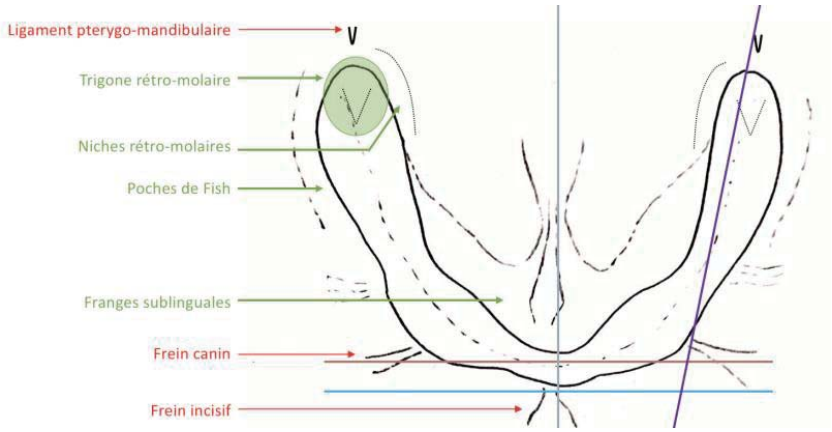

Figure 34 : zones anatomiques remarquables pour la réalisation d'un PEI à la mandibule

2. Réaliser les tracés au crayon à papier sur le modèle :
   - ligne de fond de sillon,
   - ligne marquant la crête antérieure, } entre les deux : zone de sustentation d'Ackermann
   - ligne de crête latérale passant par le tiers interne du trigone rétromolaire et la pointe canine,
   - ligne passant par le plan sagittal médian,
   - limites du futur PEI ;
     - englober les indices positifs (trigone rétromolaire, frange sublinguale, poche de Fish),
     - décharger les indices négatifs (freins, brides, ligaments, tori) en se plaçant à 1,5 mm,
     - se placer à 1 mm du fond de sillon.

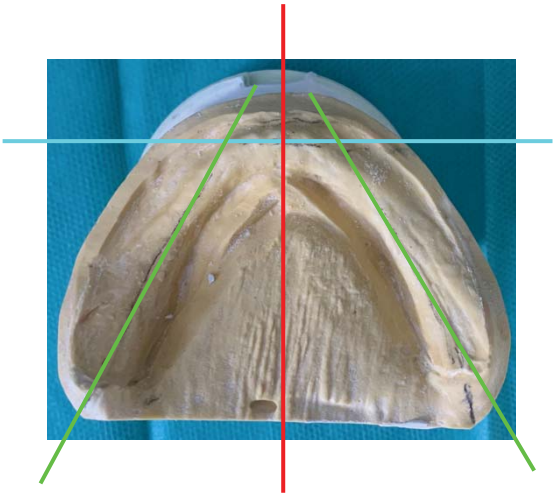

Figure 35 : tracés des lignes pour la réalisation du PEI mandibulaire

3. Réaliser le PEI : cf maxillaire.

4. Réaliser le moyen de préhension :
   - antérieur ; dans la zone de sustentation d'Ackermann,
   - postérieur ; sur la ligne de crête, s'arrêtant en distal de la 6 et ne dépassant pas en hauteur les 2/3 du trigone.

Vidéo : réalisation d'un Porte-Empreinte Individuel

Empreinte secondaire en PAC : marginage

10

Étape précédente : réaliser les PEI.

Matériel et matériaux :

- porte-empreintes individuels,
- pièce à main,
- kit "retouche résine",
- chalumeau,
- pate thermoplastique type de Kerr® verte,

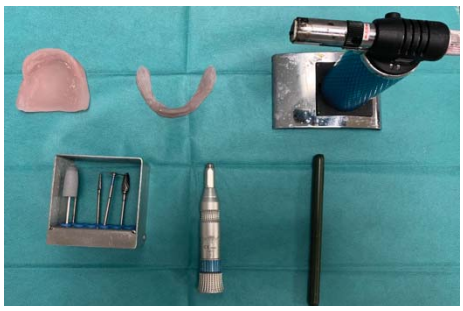

Figure 36 : plateau technique pour réaliser le marginage des PEI

Étapes préalables à l'empreinte – réglage du PEI :

- mouiller les PEI avant de les insérer en bouche,
- les PEI doivent rester stables dans les mouvements fonctionnels moyens : commencer en écartant les lèvres et les joues pour vérifier la stabilité du PEI sur la crête. Une fois qu'il est stable, lâcher les lèvres et les joues et vérifier la stabilité (souvent, il existe une sur-épaisseur lorsque le PEI décroche),
- les limites des PEI doivent être à distance des freins, des ligaments et des fonds de vestibule,
- en cas d'instabilité ou de blessure en bouche décharger les zones causales (fraises n°1 ou 2 du kit "retouche résine") et repolir les bords (fraise n°5 du kit "retouche résine"),
- appeler un enseignant pour la validation du PEI.

Vidéo : essayage et validation d'un porte-empreinte individuel maxillaire

Étapes pour le marginage :

1. Manipuler la pâte de Kerr® :
   - allumer le chalumeau et le poser sur le plan de travail (**flamme vers le haut**, éventuellement),
   - chauffer le bâtonnet de pâte de Kerr® en le passant lentement au-dessus de la flamme à plusieurs reprises,
   - quand la pâte est bien chaude juste avant sa liquéfaction elle est dans la consistance optimale pour être appliquée sur le PEI (crosse d'évêque),



Figure 37 : consistance de la pâte de Kerr® pour le marginage

Vidéo : manipulation de la pâte de Kerr® au chalumeau

- appliquer la pâte de Kerr® sur le bord du PEI zone après zone,
- insérer en bouche ; pour s'assurer de la bonne température de la pâte de Kerr® insérer doucement en commençant par des contacts ponctuels et faire réaliser au patient les mouvements de la zone concernée par l'empreinte,
- ressortir le PEI puis analyser l'enregistrement :
    - pâte fine et/ou brillante = sous-extension → rajouter la pâte de Kerr®,
    - bord du PEI transparaissant = sur-extension → retailler le PEI,
    - pâte arrondie et mate = enregistrement correct du fond de sillon.

2. Travail des muscles au maxillaire :

Secteur postérieur (postdam) :
- repérer le début du palais mou avec un instrument métallique, ce sera la bord postérieur de la prothèse,
- faire souffler le patient par le nez avec les narines bouchées pour mettre en évidence la limite antérieure de rotation du voile,
- tracer ces deux lignes sur la PEI et mettre de la pâte entre ces deux ligne dans l'intrados,
- plaquer fermement le PEI et demander au patient de prononcer un « A » grave,

Secteurs latéraux postérieurs : zone ampullaire d'Einsenring :
- mettre de la pâte sur l'extrados en plus du bord du PEI pour enregistrer le jeu de l'apophyse coronoïde,
- demander au patient de balancer la mandibule de droite à gauche bouche entrouverte, puis d'ouvrir grand la bouche.

Secteurs latéraux antérieurs : buccinateur :
- faire creuser les joues au patient.

Secteur antérieur : orbiculaire des lèvres :
- demander au patient de mobiliser le muscle en faisant « le bisous »,
- tirer sur la lèvre vers l'avant pour libérer le frein.

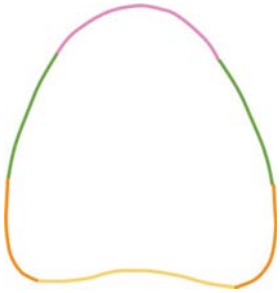

Figure 39 : tracé des secteurs pour le marginage du PEI maxillaire



Figure 38 : PEI maxillaire marginé (source : traiter l'édenté total, LOUIS Jean-Paul)

3. Travail des muscles à la mandibule :

Secteur sublingual : franges sublinguales, frein lingual, muscle génioglosse :
- placer ses doigts sur le bourrelet antérieur du PEI et le maintenir,
- demander au patient de pousser sur les doigts avec sa langue sans la sortir.

Secteurs latéraux linguaux (zone mylohyoïdienne) et postérieurs (niches rétro-molaires) :
- demander au patient de balayer la langue dans les vestibules maxillaires.

Secteurs vestibulaires : buccinateur et poches de Fish :
- demander au patient de creuser les joues,
- à réaliser en 2 temps.

Secteur antérieur : orbiculaire des lèvres :
- demander au patient de mobiliser le muscle en faisant « le bisous »,
- tirer sur la lèvre vers l'avant pour libérer le frein.

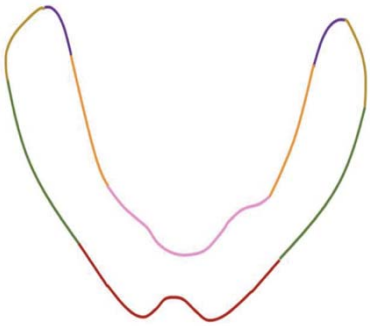

Figure 40 : tracé des secteurs pour le marginage du PEI mandibulaire



Figure 41 : PEI mandibulaire marginé (source : traiter l'édenté total, LOUIS Jean-Paul)

A ce stade, les PEI marginés doivent être stables, lors des mouvements physiologiques, et ce, sans le maintien du praticien.

<u>Etape suivante :</u> réaliser le surfaçage.

Empreinte secondaire en PAC : surfaçage

11

Étape précédente : réaliser le marginage des PEI.

Matériel et matériaux :

- porte-empreintes individuels préalablement marginés.
- alcool,
- adhésif à polysulfure (Permlastic®),
- polysulfure light (Permlastic® Light Body) : base et catalyseur,
- polysulfure regular (Permlastic® Regular Body) : base et catalyseur,
- spatule et bloc à spatuler.



Figure 42 : plateau technique pour surfacer le PEI au Permlastic®

Étapes :

- tremper le PEI marginé dans de l'alcool et le sécher,
- mettre l'adhésif approprié sur le PEI, y compris sur la pâte de Kerr®,
- attendre le séchage de l'adhésif,
- mettre 1 bande de base et une bande de catalyseur de chaque type de polysulfure (Permlastic® light et regular) sur le bloc à spatuler,

Les doses de Permlastic® vont varier en fonction de la **dépressibilité** de la muqueuse :

- dépressibilité **classique** : 1/2 light et 1/2 regular,
- **faible** dépressibilité : 1/3 light et 2/3 regular,
- **forte** dépressibilité : 2/3 light et 1/3 regular.

- mélanger vigoureusement le polysulfure (Permlastic®) sur le bloc à spatuler jusqu'à obtenir un mélange homogène (temps de spatulation entre 45 et 60 secondes),
- filmer le PEI avec le matériau (fine couche homogène) : temps de remplissage 60 secondes, **en mettre également sur le début de l'extrados**, et recouvrir l'ensemble de la pâte de Kerr.

11



- essuyer les muqueuses avec une compresse,
- insérer le PEI en bouche d'avant en arrière et appliquer une pression symétrique au niveau des premières molaires, et au niveau du postdam,
- au bout de 30 secondes commencer à faire réaliser au patient les mêmes mouvements que durant le marginage (en commençant par le post-dam),
- attendre les 6 minutes de prise,
- faire prononcer au patient un enchainement de mots (jours de la semaine, mois de l'année, compter de 1 à 20) pour finaliser les mouvements de la musculature et peaufiner l'empreinte,
- désinsérer le porte-empreinte,
- contrôler la qualité de l'empreinte ; absence de bulles ou de manque de matériau,
- désinfecter le PEI à l'aide d'hypochlorite de sodium 0,5% (spray bleu présent à chaque fauteuil).

Vidéo : réalisation du surfaçage de l'empreinte (source : YouTube)



Figure 43 : PEI surfacés

<u>Étape suivante :</u> l'empreinte secondaire ainsi réalisée est envoyée au laboratoire à qui on demande la coulée des modèles de travail, et la réalisation des maquettes en cire pour l'enregistrement des relations mandibulo-maxillaires.

Enregistrement des RMM et choix de la couleur

12

Matériel et matériaux :

- modèles issus des empreintes secondaires,
- maquettes d'occlusion préréglées par le laboratoire,
- plan de Fox®,
- réglette,
- couteau à cire,
- chalumeau,
- cuillère de Schreinemakers®,
- vaseline,
- cire Aluwax®,
- nuancier SR Vivodent® SPE,
- stylo dermographique.

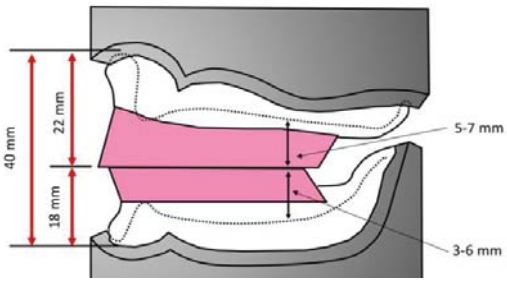

Figure 44 : schéma des dimensions des bourrelets en cire pour l'enregistrement de RMM en PAC



Figure 45 : plateau technique pour réaliser la prise de RMM en PAC

Étapes :

1. Vérifier les cires sur le modèle :
   - au maxillaire ;
     - en postérieur, le bourrelet est monté sur les crêtes et s'arrête en avant des tubérosités avec une épaisseur de 8 mm ; il suit la crête,
     - en antérieur, il est monté 7 mm en avant de la papille rétro-incisive avec une épaisseur de 4 à 5 mm,
   - à la mandibule ;
     - en postérieur, le bourrelet s'arrête en avant des tubercules rétro-molaires, est monté sur la crête et a une épaisseur de 8 mm et s'arrête au 2/3 des tubercules,
     - en antérieur, il est monté sur la crête et est épais de 4 -5 mm,
   - vérifier les dimensions des bourrelets selon le schéma ci-dessus.

2. Régler la maquette maxillaire :
   - mouiller la maquette avant de la mettre en bouche,
   - en antérieur ;
     - soutien de lèvre : angle naso-labial ≥ 90 à 120° (retoucher uniquement le bord du bourrelet),
     - au repos la lèvre affleure le bourrelet (1 à 2 mm visible chez la femme jeune),
     - parallélisme ligne bi-pupillaire / bourrelet : vérifier avec le plan de Fox en mettant le patient debout face à soi,
     - test phonétique : faire prononcer « fe » ou « ve » → le bord du vermillon de la lèvre inférieur vient au contact des incisives maxillaires.

- en postérieur ;
    - chauffer la cuillère de Schreinemakers avec le chalumeau,
    - la mettre en butée sur l'emplacement des ligaments ptérygo maxillaires (au niveau du plâtre du modèle),
    - puis rabattre la cuillère en faisant fondre la cire en postérieur jusqu'au niveau réglé en antérieur,
    - vérifier en bouche avec le plan de Fox le parallélisme avec le plan de Camper (tragus – point sous nasal).

Figure 46 : parallélisme plan de Fox / plan de Camper

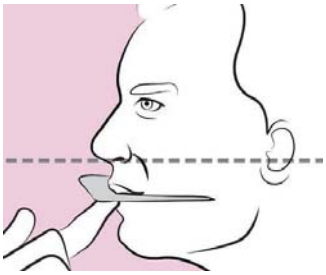

3. Régler la maquette mandibulaire : il s'agit de déterminer la dimension verticale d'occlusion :
    - DVO = DVR - espace libre d'inocclusion (2 mm en moyenne).
    - évaluer la DVR ;
        - placer un repère au maxillaire et un à la mandibule avec un feutre (pointe du nez – pointe du menton) afin d'avoir des repères fixes lors des calculs de DV,
        - faire respirer le patient par la bouche, avec les lèvres légèrement entre ouvertes et mesurer avec la distance entre les deux repères, ou faire déglutir quelques gouttes d'eau au patient et effectuer cette même mesure 2 secondes après la déglutition.

Cette étape sert à estimer la DVO à obtenir après réglage des maquettes :

- régler la maquette mandibulaire à la DVO déterminée,
- les bourrelets doivent s'affronter partout,
- les lèvres doivent se joindre sans effort,
- réaliser des tests phonatoires : faire compter de 1 à 20 et prêter attention aux chiffres 5 – 6 – 12 – 15 – 16 pour vérifier l'espace libre d'inocclusion. On peut également faire prononcer au patient les mots « saucisson, caresse, tendresse, feu de la veuve ».
- appeler un enseignant pour valider le réglage des maquettes.

4. Enregistrer la relation centrée (technique des chevrons) :
    - réaliser des indentations asymétriques dans le bourrelet maxillaire au couteau à cire (au niveau des zones d'affrontement des bourrelets),
    - mettre de la vaseline au niveau des chevrons sans excès.
    - coller à chaud une bande de cire Aluwax® sur la maquette mandibulaire.
    - chauffer l'Aluwax® au chalumeau.
    - manipuler le patient en relation centrée (technique uni-manuelle) :
        - effectuer des petits mouvements de faible amplitude avec le pouce placé sur le menton du patient,
        - quand on obtient le relâchement musculaire accompagner le patient en RC.

- ressortir ensuite les deux maquettes, les désolidariser et les laisser refroidir (on peut les passer sous l'eau froide),
- vérifier ensuite la position enregistrée en replaçant les maquettes en bouche et en repositionnant le patient en RC afin de vérifier la reproductibilité de l'enregistrement.

5. Mettre le patient debout, face à soi, et marquer sur les bourrelets en bouche avec le couteau à cire la ligne inter-incisive (frein ou milieu du visage), les pointes canines (aplomb des ailes du nez) et la ligne du sourire forcé.

6. Choisir les dents :
   - forme : le plus proche des dents naturelles (on peut demander une photo pré-extractionelle). On choisira en fonction du sexe, de la personnalité, de l'âge, de la forme du visage du patient ainsi que de l'espace disponible (hauteur du bourrelet + espace inter-canines),
     - ovoïdes : aspect féminin / visage rond,
     - carrées : aspect masculin / visage anguleux,
     - triangulaire : visage fluet,
   - couleur : en fonction de l'âge, des téguments et de la couleur de la peau du patient
     - plus claire pour les femmes,
     - plus saturée pour les patients plus âgés,
     - plus jaune orangé pour les patients à la peau plus sombre (notion de contraste),
     - plus translucide, à prédominance grise pour les blonds ou les patients aux yeux clairs.

7. Désinfecter la maquette d'occlusion à l'aide d'hypochlorite de sodium 0,5% (spray bleu présent à chaque fauteuil).

8. Réaliser le montage en articulateur **soi-même**.

Étape suivante : transmettre ces informations au laboratoire, demander le montage des dents sur les bases en cire.

Vidéo : prise de RIM

Essai clinique en PAC

Matériel et matériaux :

- modèles issus des empreintes secondaires avec les dents montées sur cire,
- papier à articuler : 200 µm rouge et bleu,
- pince de Miller,
- miroir de courtoisie.



Figure 47 : plateau technique de l'essayage des dents sur cire en PAC

Étapes :

1. Vérifier les maquettes sur le modèle :
   - stables,
   - limites au fond de sillon,
   - présence des courbes de compensation (sagittale et frontale),
   - respect des aires de tolérances antérieures et postérieures.

   ➢ En antérieur :
   - au maxillaire ; dents en avant de la papille,
   - à la mandibule ; pieds sur la crête et bords libres suivant le profil de la lèvre,
   - béance antérieure.

   ➢ En postérieur :
   - au maxillaire ; absence de dents sur la tubérosité,
   - à la mandibule ; absence de dent sur les tubercules rétro-molaire et hauteur des molaires ne dépassant pas les 2/3 des tubercules rétro-molaires.

2. Essai fonctionnel en bouche : préparer psychologiquement le patient avant l'insertion et lui expliquer les gênes et les problèmes qu'il va rencontrer (encombrement, salivation, phonation, mauvaise tenue, nausées, blessures et difficultés masticatoires).
   Dire au patient : « Ne vous inquiétez pas, c'est de la cire, ça ne peut pas tenir ».

13

➢ Esthétique :

- évaluer l'esthétique générale avec le patient debout,
- soutien de lèvre,
- apparence des bords libres ;
  - o au maxillaire : 1 mm chez la femme jeune,
  - o à la mandibule : affleurement de la lèvre au niveau des bords libres,
- parallélisme avec la ligne bi-pupillaire,
- milieu inter incisif : priorité à la verticalité et au maxillaire, centrés et concordants si réalisation de PAC bi-maxillaire,
- ligne du sourire,
- hauteur des dents postérieures mandibulaires sous le niveau de la langue.

➢ Occlusion : (papier 200 µm)

- OIM=RC, contacts uniformément répartis en postérieur,
- absence de contacts antérieurs en statique (béance antérieure),
- propulsion : contacts antérieurs et postérieurs,

⚠ La latéralité sera vérifiée uniquement après polymérisation (occlusion bilatéralement équilibrée → contacts généralisés du coté travaillant et du côté équilibrant).

⚠ Vérifier auparavant que la situation en bouche est bien la même que celle sur le modèle ; si ce n'est pas le cas, c'est que le modèle est faux et/ou la RMM erronnée.

En cas d'erreur dans le montage :

- en présence d'un petit décalage → enregistrement d'un articulé de Tench ; mettre en place de l'Aluwax sur les dents postérieures mandibulaires et réenregistrer la relation centrée. Puis monter soi-même en articulateur et renvoyer au laboratoire pour le remontage des dents.
- en présence d'un gros décalage → déposer le secteur postérieur d'une des deux maquettes et reprendre l'enregistrement de la RMM.

3. Faire valider par le patient : couleur, sourire, profil …

4. Faire signer la validation esthétique par le patient (document à retrouver dans le dossier partagé), et la scanner dans le dossier.

5. Désinfecter le montage à l'aide d'hypochlorite de sodium 0,5% (spray bleu présent à chaque fauteuil).

Vidéo : essayage esthétique antérieur (source : YouTube)

<u>Et après :</u>

Demander la finition au laboratoire et indiquer si :

- réalisation d'un traitement/aménagement spécifique du postdam,
- plaque palatine métallique (qui n'atteint jamais le postdam),
- résine mélanique pour les patients avec une gencive mélanique.

Insertion prothétique et corrections en PAC

<u>Matériel et matériaux :</u>

- prothèses polymérisées par le laboratoire,
- papiers d'occlusions 200µm rouge et bleu,
- pince de Miller,
- papier d'oclusion 80µm en fer à cheval,
- pièce à main,
- kit de fraises "retouche résine".



Figure 48 : plateau technique pour l'insertion prothétique des PAC

<u>Étapes :</u>

1. Vérifier différents points sur la prothèse avant l'arrivée du patient au fauteuil :
   - qualité de la polymérisation = absence de porosité (visibles par transparence), adapation de la prothèse sur les modèles,
   - qualité des extrados = absence de concavité, d'angle vif ; sinon à retoucher, puis polir.
   - qualité de l'intrados = absence d'aspérité ; sinon à retoucher avec une fraise à grains fins.

2. Préparer psychologiquement le patient avant l'insertion et lui expliquer les gênes et les problèmes qu'il va rencontrer ; encombrement, salivation, phonation, mauvaise tenue, nausées, blessures, difficultés masticatoires…

3. Mouiller les prothèses, puis les insérer délicatement en bouche (mandibulaire puis maxillaire).

4. Contrôler la stabilité de la prothèse :
   - contrôler l'absence d'instabilité par une pression bidigitale alternative au niveau des molaires ; si une zone entraine une instabilité de la prothèse, la décharger à l'aide de la pièce à mains et d'une fraise résine,
   - vérifier ensuite l'absence de zone douloureuse immédiate, puis la stabilité statique de la prothèse, et enfin la stabilité quand on mobilise la musculature du patient ;
     - si besoin, corriger la zone concernée à la fraise résine (n°1 kit "retouche résine") jusqu'à disparition de la douleur puis polir (fraise n°5) et lustrer au tour à polir ou avec le disque à lustrer (fraise n°6).

14

⚠ En cas de zone douloureuse, fraiser uniquement le bord interne où se fait l'appui et ne pas raccourcir le joint :

- si la prothèse n'est pas stable au niveau du joint postérieur, c'est probablement du à une erreur lors de la polymérisation ; il faut ré-enregistrer la surface d'appui et demander au laboratoire la réfection des bases prothétiques.

5. Vérifier l'occlusion et réaliser l'équilibration occlusale :

- statique → absence de contact antérieur et uniformité des contacts postérieurs,
- propulsion → contacts antérieurs et postérieurs,
- latéralité → contacts généralisés du coté travaillant et du coté équilibrant,

On commencer par utiliser du papier d'occlusion de 200µm, puis un papier d'occlusion en fer à cheval de 80µm.

Si besoin, réaliser les corrections à la fraise résine (n°1-2-3 kit "retouche résine" en fonction de la précision requise) et polissage soigneux (n°5 puis lustrage avec le disque n°6) ; les retouches doivent être minimes et ne doivent pas altérées la morphologie occlusale des dents prothétiques.

⚠ Lors du rendez-vous de doléances et des rendez-vous de suivi, revérifier toujours l'occlusion et réaliser l'équilibration occlusale si nécessaire ; la résorption osseuse progresse et peut entrainer une évolution de l'occlusion, qu'il faut corriger pour permettre une bonne stabilité de la prothèse.

6. Vérifier l'esthétique (prélablement validée lors de l'essayage des dents sur cire) et la phonation (même si le patient va s'adapter au bout de quelques jours).

7. Donner les conseils au patient : lui remettre la fiche conseil dédiée (cf annexe 4),

- portez les prothèses le plus possible – nuit et jour - pendant les premiers jours (ensuite, il est conseillé de ne pas les porter la nuit pour permettre aux muqueuses de se reposer),
- entrainez-vous à parler avec ; lecture à haute voix devant un miroir,
- avalez votre salive en serrant les dents avant de parler pour mettre la prothèse en place,
- conseil alimentaire ; commencer par manger par petites bouchées de la nourriture molle et réintroduire progressivement au fil des jours de la nourriture plus dure,
- hygiène ;
    - la nettoyer après chaque repas avec une brosse dure spéciale prothèse et du dentifrice à prothèse (pas de dentifrice habituels qui sont trop abrasifs) ou du savon de Marseille, rincez à l'eau,
    - nettoyer les muqueuses à la compresse ou à la brosse souple,
    - nettoyer la prothèse au-dessus d'un lavabo rempli d'eau pour éviter la fracture en cas de chute,
    - une fois par semaine désinfecter la prothèse dans un produit effervescent du commerce ou dans de l'eau de javel diluée pendant 15 minutes maximum puis rincer abondamment,
- en cas de blessure, garder la prothèse en bouche 24h avant le prochain rendez-vous et appliquer du gel type Pansoral® ou Dynexan® sur les blessures afin d'atténuer la douleur.

8. Donner un rendez-vous de contrôle à 1 semaine pour les doléances, OBLIGATOIREMENT.

NB : Comment choisir entre Pansoral® et Dynexan :

- Dynexan : en première intention, uniquement anesthésique → douleurs légères, ulcérations minimes,
- Pansoral : en seconde intention, présence de salicylate de choline (contre-indication en cas d'allergie), anesthésique et antiseptique (chlorure de cétalkonium) → douleurs plus importantes empêchant le port de la prothèse par exemple, ulcération aphtoïdes.

Vidéo : insertion de PAC

Vidéo : rendez-vous de suivi

Cotation :

	Prothèse de transition 06.01.01.01		Prothèse d'usage 06.01.01.03	
	Unimaxillaire	Bimaxillaire	Unimaxillaire	Bimaxillaire
Cotation	HBLD032	HBLD259	HBLD031	HBLD035
Intitulé	Pose d'une prothèse amovible de transition complète unimaxillaire à plaque base résine	Pose d'une prothèse amovible de transition complète bimaxillaire à plaque base résine	Pose d'une prothèse amovible définitive complète unimaxillaire à plaque base résine	Pose d'une prothèse amovible définitive complète bimaxillaire à plaque base résine
Panier de soins	100% Santé	100% Santé	100% Santé	100% Santé
Tarif (en €)	520	1170	1100	2300

Réalisation d'une prothèse amovible complète immédiate 15



Étapes pré-prothétiques :

- extraire toutes les dents cuspidées pour obtenir une situation de classe I de Kennedy-Applegate,
- attendre 3 à 6 semaines (phase de temporisation) pour obtenir la cicatrisation alvéolo-muqueuse (convoquer le patient à 3 semaines pour évaluer la cicatrisation).

Étapes prothétiques et de laboratoire :

1. Réaliser des empreintes primaires à l'alginate avec un porte-empreinte du commerce (RIMLOCK modifié ou non) des arcades maxillaire et mandibulaire (cf fiche n°3).

2. Confectionner un PEI au laboratoire interne ou faire réaliser un PEI au laboratoire externe en résine photo-polymérisable, ajusté au niveau des crêtes et espacé au niveau des dents résiduelles (cf fiche n°9).

3. Réaliser l'empreinte secondaire anatomo-fonctionnelle à l'aide de pâte de Kerr®, de Permadyne® et de Permlastic ® (cf fiche n°10 et n°11).

4. Couler les modèles et confectionner les maquettes d'occlusion.

5. Enregistrer la relation mandibulo-maxillaire de référence à l'aide des maquettes d'occlusion et choisir les dents prothétiques (guide de forme dans le dossier partagé). Déterminer le plan d'occlusion, la situation du point inter-incisif, la dimension verticale d'occlusion ; puis enregistrer l'occlusion en relation centrée.

6. Transférer sur un articulateur (cf fiche n°6), à réaliser **soi-même**.

7. Confectionner la maquette avec les dents postérieures montées sur une plaque base en cire.

8. Faire un essayage fonctionnel de la maquette (attention : bien plaquer la maquette sur les muqueuses) et valider la relation mandibulo-maxillaire de référence. Vérifier que les maquettes se repositionnent bien sur les modèles et qu'elles sont bien ajustées (notamment en postérieur).

9. Demander au prothésiste d'araser les dents antérieures résiduelles sur le modèle en plâtre et monter les dents antérieures sur la maquette en cire préalablement validée.

10. Polymériser la prothèse complète immédiate.

11. Confectionner éventuellement un guide chirurgical en résine transparente.

NB : les étapes 2 et 3 sont des étapes optionnelles.

15



Étape chirurgicale :

- réaliser les avulsions des dents antérieures,
- régulariser les crêtes osseuses antérieures à l'aide du guide chirurgical si nécessaire.

Étape prothétique :

- insérer les prothèses immédiates,
- vérifier qu'il n'y a pas de sur-extension,
- corriger l'occlusion en s'assurant qu'il y ait bien des contacts de chaque côté de l'arcade (une équilibration plus fine sera faite par la suite),

⚠ Le rebasage ne doit pas être systématique. S'il est nécessaire, positionner du Téflon® sur les sutures et bien faire en sorte que le rebasage reste lisse (la cicatrisation des tissus mous est guidée par l'intrados de la prothèse)

Attention : il faut couper les excès de rebasage qui « restent » dans les sutures pour guider la cicatrisation !

- donner les conseils au patient à l'oral et à l'écrit (fiche conseils dans le dossier partagé, cf annexe 4).

Suivi du patient :

- le revoir à 7 jours, puis à 2 semaines,
- vérifier l'occlusion,
- vérifier la stabilité de la prothèse,
- effecturer un rebasage si nécessaire.

Cotation : cf fiche n°14.

PROTHÈSE AMOVIBLE PARTIELLE À INFRASTRUCTURE MÉTALLIQUE

Examen clinique en PAPIM

16



Les structures d'appuis :

- effectuer un bilan radiographique : radiographie panoramique + rétro-alvéolaires des dents qui bordent l'édentement et les dents soignées (traitement endodontique, soin, prothèse),
- les dents :
  - détecter les lésions carieuses (passer la sonde sur toutes les dents, observer),
  - détecter les pathologies péri-apicales,
  - réaliser les traitements adéquats avant la réalisation de la prothèse amovible (soins, retraitement endodontique, traitement endodontique…),
- le parodonte :
  - sonder sur quelques dents : s'il y a des poches de plus de 3mm ou si une alvéolyse est visible, réaliser un bilan parodontal complet (charting, bilan radiographique),
  - effectuer le traitement parodontal en amont de la prothèse : enseignement à l'hygiène bucco-dentaire, détartrage, surfaçage, avulsion des dents non conservables,
- le revêtement fibromuqueux :
  - identifier la présence éventuelle de crêtes flottantes, en palpant les crêtes,
- les structures osseuses :
  - détecter les tori qui influenceront la conception de la prothèse,
  - détecter les contre-dépouilles osseuses (envisager une plastie chirurgicale),
  - repérer les émergences des trous mentonniers (à décharger en cas de résorption osseuse importante),
- les articulations temporo-mandibulaires : craquement, claquement, zones douloureuses ?

L'occlusion :

- évaluer l'espace prothétique disponible,
- évaluer la DVO → signes de modifications de la DVO à identifier :
  - affaissement de l'étage inférieur de la face,
  - perlèche commissurale,
  - abrasions,
  - versions, rotations et migrations des dents,
  - absence de calage postérieur,
  - migration vestibulaire des dents antérieures,
- OIM :
  - identifier le nombre, la situation des dents restantes et la qualité des contacts occlusaux,
- différence OIM/ORC : identifier la présence d'interférences et quantifier un éventuel décalage (dans quels sens ? de combien de millimètres ?),
- guidage antérieur :
  - vérifier si la propulsion est prise en charge par les dents naturelles et s'il y a des interférences postérieures,
  - vérifier la valeur parodontale des dents assurant le guidage,
  - noter le surplomb et le recouvrement,

16



- diduction :
    - présence d'une fonction canine ? d'une fonction de groupe ? de dysfonction ?
    - vérifier et noter la valeur parodontale des dents assurant le guidage.
- courbes occlusales :
    - courbe de Spee et de Wilson,
    - il est nécessaire de rétablir des courbes fonctionnelles.

Après examen clinique rigoureux, établir le plan de traitement global et remplir l'annexe 1 pour chaque patient et la scanner dans chaque dossier ODS.

Une fois le plan de traitement validé avec un/des enseignant(s), réaliser au préalable les avulsions, les traitements parodontaux et les soins conservateurs. Le plan de traitement pourra être modifié après réévaluation parodontale.

Réaliser ensuite les prothèses amovibles.

Si de la prothèse fixée doit être réalisée de manière concomitante, faire un montage prospectif et des céroplasties des dents à réhabiliter afin de valider le plan de traitement.

Étude des modèles et analyse au parallèliseur

17

<u>Étape précédente :</u> avoir réalisé les empreintes et coulé les modèles d'étude.

<u>Matériel et matériaux :</u>

soit : modèles d'études et duplicata des modèles montés en articulateur,
soit : modèles d'études (d'abord analysés au parallèliseur puis montés en articulateurs),

- papier d'occlusion 200 µm,
- parallèliseur.





Figure 49 : plateau technique pour réaliser l'analyse au parallèliseur

<u>Étapes :</u>

1. Analyser les modèles sur l'articulateur :
   - objectiver les prématurités,
   - examiner l'occlusion,
   - observer les courbes occlusales,
   - décider de la position d'occlusion thérapeutique,
   - vérifier les espaces prothétiques disponibles,
   - apprécier les aménagements nécessaires pour les taquets et les crochets.

2. Analyser les modèles sans plaquette de montage au parallèliseur :
   - Rechercher et choisir l'axe d'insertion ;
     - fixer le modèle correctement taillé sur la platine, plan d'occlusion perpendiculaire au bras du parallèliseur,
     - orienter le modèle dans le plan sagittal ; rechercher un parallélisme entre les faces proximales des dents bordant l'édentement et l'axe vertical, afin d'obtenir des surfaces de guidage en nombre suffisant,
     - orienter le modèle dans le plan frontal ; rechercher de chaque côté de l'arcade des zones en retrait de même valeur sur les dents support de crochet,
     - vérifier enfin que la situation des bras de crochets est compatible avec l'esthétique, et que les interférences à l'insertion sont faciles à corriger par des améloplasties (dans le cas contraire, rechercher un nouvel axe d'insertion pour la prothèse),
   - tracer la **ligne guide** (=ligne de plus grand contour selon l'axe d'insertion de la prothèse);
     - après avoir fixé le modèle sur le parallèliseur selon l'axe d'insertion choisi mettre le porte mine sur le mandrin du parallèliseur,
     - faire le tour des dents bordant l'édentement avec la mine afin de marquer la ligne guide.
   - Tracer l'axe d'insertion ; tracer sur le socle du modèle l'axe d'insertion avec la mine.

Avant de réaliser la PAPIM il est nécessaire d'effectuer l'éventuel traitement orthodontique, les améloplasties et la prothèse fixe.
NB : en cas prothèse mixte il est nécessaire d'enregistrer l'occlusion (avec augmentation de la DV si besoin) et de demander au laboratoire le montage prospectif et les wax-up avant de valider le plan de traitement.

Réalisation du dessin de châssis

18

<u>Rappels sur les classes d'édentement :</u>

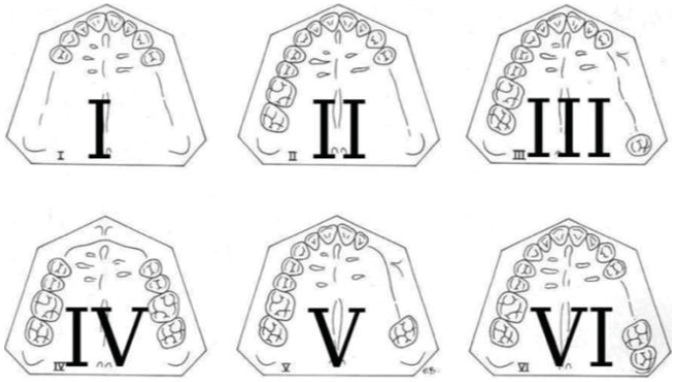

Figure 50 : classes d'édentement ; classification de Kennedy-Applegate

I. Postérieur bilatéral libre = l'axe de rotation est défini par les dents bordants l'édentement.
II. Postérieur unilatéral libre = le plus difficile à équilibrer car l'axe de rotation est oblique.
III. Postérieur encastré = le plus facile à gérer car il y a un blocage de la translation et de la rotation.
IV. Encastré antérieur = difficile à gérer car on perd le guidage antérieur (donc pas de contact sur les dents prothétiques, sinon il y a un effet de bras de levier).
V. Encastré de grande étendu = la dent la plus mésiale est une dent antérieure qui ne peut pas recevoir de crochet.
VI. Encastré de petite étendu = possibilité de réhabiliter par une prothèse fixée plurale (bridge).

<u>Étapes :</u>

1. Placer les appuis dentaires principaux (=**taquets occlusaux**). Idéalement :
   - 3 au minimum disposé en triangle, au mieux 4 pour avoir un polygone de sustentation le plus large possible,
   - en cas d'édentement encastré postérieur ou antérieur de petite étendu : mettre les taquets du côté de l'édentement,
   - en cas d'édentement postérieur libre ou encastré de grande étendu : mettre le taquet du côté opposé à l'édentement.

2. Évaluer la nécessité de placer des appuis secondaires :
   - à la mandibule → barre corono-cingulaire,
   - au maxillaire ou à la mandibule → appui coronaire ou cingulaire, sur les dents antérieures.

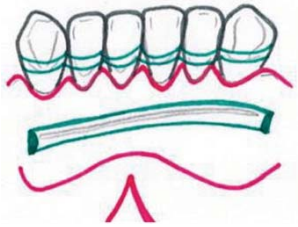

Figure 51 : barre corono-cingulaire et barre linguale

3. Choisir les crochets :

Tableau 4 : les crochet en PAPIM

Ackers	Dents cuspidées en bordure d'édentements encastrés, (classe III)	
Bonwill	Secteurs dentés postérieurs (classe IV, III et II coté denté)	
Circonférentiel postérieur	Molaire postérieure isolée mésialée (classe V)	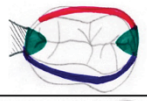
RPC	Prémolaire en cas d'édentement postérieur libre (classe I, II)	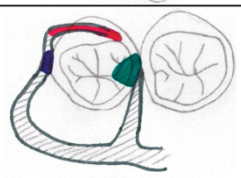
Nally Martinet		
T de Roach	Canine en cas d'édentement encastré (classe III) Taquet prolongé fait office de bras de calage	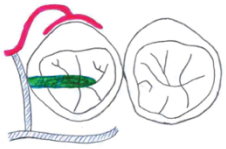

Légende :

- Bras rétentif
- Bras de calage
- Taquet

4. Choisir la connexion principale au maxillaire :
   - **plaque palatine large** ; classe I, II et IV → la plus utilisée,
   - **plaque palatine à recouvrement complet** ; classe I étendue →la contre-plaque va prendre appui sur les dents antérieures pour créer une zone de calage,
   - **bandeau palatin** ; classe III de petite étendu,
   - **cadre palatin** ; en cas de torus palatin.

5. Choisir la connexion principale à la mandibule :

Tableau 5 : les connexions principales à la mandibule

Barre linguale	Hauteur plancher buccal/ gencive marginale > 9 mm Doit être associée à une barre corono-cingulaire	
Bandeau lingual	Appui sur la muqueuse linguale et sur les dents Hauteur table interne insuffisante pour la barre linguale Récessions gingivales et haute insertion du frein lingual	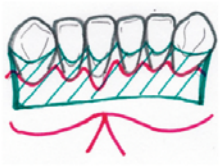
Bandeau corono-cingulaire	Appui exclusivement dentaire Obstacles anatomiques (tori) ou table interne très réduite Rarement utilisé	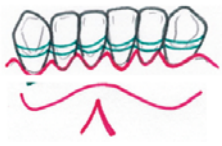

Préparation des logements de taquets et empreinte de travail

19

<u>Étape précédente :</u> avoir réalisé l'étude pré-prothétique et le dessin de plaque.

<u>Matériel et matériaux :</u>

- contre angle bague rouge ou turbine,
- kit de fraise "PAPIM",
- porte-empreinte Rim-Lock®,
- poudre à alginate (Tropicalgin, Zermack®),
- cuillère et verre doseur gradué,
- adhésif,
- bol et spatule à alginate,
- spray de désinfection,
- bistouri.



Figure 52 : plateau technique pour la préparation des logements de taquets et l'empreinte

<u>Étapes :</u>

1. Réaliser les aménagements nécessaires ; éventuelles coronoplasties et logements de taquets, en utilisant le kit de fraises « Prothèse Amovible Partielle à Infrastrcture Métallique » :
   - réaliser les améloplasties corono-périphériques à l'aide de la fraise n°1 en fonction de l'étude pré- prothétique,
   - préparer les améloplasties occlusales ;
     - préparation selon les schémas ci-dessous avec une fraise à angle interne arrondis (fraise n°3 ou 4 selon l'anatomie de la dent),
     - l'angle entre l'appui et la potence doit être de 90° maximum,
     - la profondeur de préparation doit être de 9/10e de millimètre maximum et plus profonde vers le centre de la dent,
     - positionner le taquet en dehors des points d'occlusion,
     - éviter de créer des contre dépouilles,
     - ne pas oublier de ménager un espace pour la potente du taquet (fraise n°1).

19

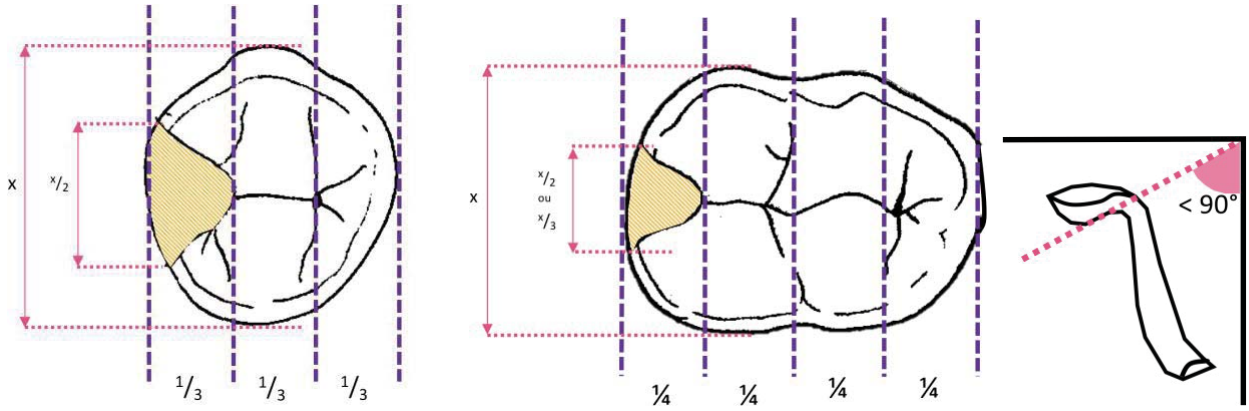

Figure 53 : Règles de préparation des améloplasties pour les logements de taquet en PAPIM

NB : pour le crochet de Bonwill → aménager la face occlusale pour le bras cavalier.

- préparer les appuis cingulaires selon la forme de la dent ;
  - préparer à la fraise boule diamanté (fraise n°2) des logettes en forme de croissant à au moins 1,5 mm de la gencive,
  - la profondeur de préparation doit être de 3/10e de millimètre,
- polir les logements et les préparations réalisées.

2. Réaliser les empreintes de travail avec de l'alginate : protocole « empreinte alginate » (cf fiche n°3), Alternative : réaliser les empreinte à l'aide d'une caméra optique (cf fiche n°81).

Étape suivante : demander au laboratoire de prothèse une cire pour l'enregistrement des rapports maxillo-mandibulaire, le châssis ne sera demandé qu'après enregistrement des RMM.

Essayage du châssis et empreinte sectorielle pour modèle fractionné

<u>Matériel et matériaux :</u>

1. Essayage :
    - châssis sur les modèles,
    - kit fraises « retouche métal »,
    - pièce à main,
    - papier d'occlusion,
    - pince à crochet,
    - cire rose/école,
    - couteau à cire
    - chalumeau.



Figure 54 : plateau technique de l'essayage du châssis de la PAPIM

2. Empreinte :
    - vernis isolant pour modèle (plâtre/résine)
    - feuille de résine photopolymérisable,
    - kit de fraises "retouche résine",
    - pièce à main,
    - bistouri,
    - vaseline,
    - grande spatule avec un manche en bois,
    - pâte eugenol-oxyde de zinc (SS White® Kerr): 1 tube oxyde de zinc, 1 tube eugénol, bloc à mélanger,

ou

    - polysulfure (Permlastic® regular Kerr) : 1 tube de catalyseur, 1 tube de base, un bloc à spatuler, adhésif.



Figure 55 : plateau technique pour réaliser l'empreinte sectorielle, au Permlastic® ou au SS White®

20

<u>Étapes :</u>

1. Essayer le châssis :
   - vérifier au préalable le châssis sur le modèle : ajustage, adaptation, stabilité,
   - les crochets doivent être passifs au moment de l'essayage,
   - vérifier l'insertion aisée du châssis, la bonne adaptation des appuis occlusaux à leurs logements dentaire, la stabilité du châssis, l'absence d'interférence des appuis occlusaux en occlusion, l'espacement en regard des selles ;
     - en cas d'interférence → retoucher avec les fraises n°2 et 3 du kit de fraise "retouche métal" et polir, avec le polissoir (n°4),
     - en cas de mauvaise (voir de non) adaptation du châssis en bouche → refaire une empreinte à l'alginate avec un porte empreinte personnalisé (demander un PEI au laboratoire)

2. <u>En cas de classe I ou II mandibulaire</u>, faire une empreinte partielle de correction (édentement libre de plus de deux dents) :
   - dessiner sur le modèle l'emplacement des futures selles,



Figure 56 : emplacement des futures selles

   - isoler le modèle au pinceau avec le vernis isolant,
   - appliquer une plaque de résine sur le modèle avec le châssis et la couper au bistouri selon les limites tracées sur le modèle par-dessus le châssis,
   - passer le modèle dans le tunnel à photopolymériser,
   - essayer en bouche le châssis et les selles en résine (en cas de gêne ou blessure retoucher à la fraise résine et polir),
   - enregistrer une RMM avant l'empreinte en réalisant des bourrelets en cire sur les selles.

Option 1 : réaliser l'empreinte à la **pâte oxyde de zinc-eugénol** (SS White® de Kerr) ;

- vaseliner les lèvres du patient, rincer les muqueuses,
- extraire des longueurs égales des deux tubes,
- mélanger 30 secondes jusqu'à uniformisation de la couleur,
- appliquer sur l'intrados des selles résine en couche uniforme,
- insérer le châssis en bouche et appliquer une pression au niveau des taquets et demander au patient de faire les mêmes mouvements que pour les empreintes secondaires en PAC selon les zones concernées,
- terminer en laissant prendre le matériau sous contrôle occlusal sur le bourrelet préenregistré,
- au bout de 3 minutes après l'insertion en bouche, le matériau est pris,
- désinsérer le châssis et analyser la qualité de l'empreinte : absence de bulles
- désinfecter l'empreinte à l'aide d'hypochlorite de sodium 0,5% (spray bleu présent à chaque fauteuil).

Option 2 : réaliser l'empreinte au **polysulfure** (Permlastic®) ;

- appliquer l'adhésif approprié sur les selles et attendre son séchage,
- mettre une bande de base et une bande de catalyseur de Permlastic® sur le bloc à spatuler,
- mélanger le Permlastic® sur le bloc à spatuler vigoureusement jusqu'à obtenir un mélange homogène : temps de spatulation entre 45 et 60 secondes,
- filmer les selles avec le Permlastic® : temps de remplissage 60 secondes,
- essuyer les muqueuses avec une compresse,
- insérer le châssis en bouche et appliquer une pression au niveau des taquets,
- au bout de 30 secondes commencer à faire réaliser au patient les mêmes mouvements que pour la PAC,
- terminer en laissant prendre le matériau sous contrôle occlusal sur le bourrelet préenregistré,
- au bout de 7 minutes après l'insertion en bouche, le matériau est pris,
- désinsérer le châssis,
- contrôler la qualité de l'empreinte : absence de bulles, de tirage…
- désinfecter l'empreinte à l'aide d'hypochlorite de sodium 0,5% (spray bleu présent à chaque fauteuil).

<u>Étape suivante :</u> enregistrement des RMM en montant soit même des bourrelets en cire sur le châssis (réalisable dans la même séance → préparer et préenregistrer avant l'empreinte puis réaliser un nouvel enregistrement après l'empreinte) ou en demandant au laboratoire de les réaliser

Vidéo : empreinte sectorielle pour PAPIM au SS White®

Occlusion et enregistrement des RMM et choix de la couleur en PAPIM

<u>Choix de la position de référence :</u>

- OIM : quand elle est stable et fonctionnelle, elle doit répondre aux fonctions de centrage, calage et guidage :
  - présence d'un calage postérieur,
  - pas de perturbation du plan d'occlusion,
  - pas de perte de DV,
  - guidage antérieur correct.
- RC :
  - en cas de prédominance d'appuis muqueux,
  - lorsque la DV n'est plus calée par les dents naturelles,
  - lorsque l'on réhabilite au moins une arcade.

<u>Matériel et matériaux :</u>

- cire rose/école et cire Aluxaw®,
- chalumeau,
- couteau à cire,
- vaseline
- plan de Fox,
- réglette,
- nuancier SR Vivodent® SPE.



Figure 57: plateau technique pour enregistrer les RMM, et choisir la couleur en PAPIM

<u>Étapes :</u>

1. Enregistrer l'occlusion en OIM :
   - éviter l'interposition d'un matériau d'enregistrement qui peut perturber les rapports inter-dentaires,
   - deux solutions ;
     - demander au laboratoire la réalisation de cire d'occlusion sur le châssis,
     - faire des bourrelets en cire rose en regard des édentements en sous occlusion,
   - mettre de l'Aluwax® sur les bourrelets en cire,
   - appliquer de la vaseline sur les dents du patient,
   - réchauffer l'Aluwax® avec le chalumeau,
   - mettre le châssis en bouche et faire serrer doucement le patient,

21

- une fois la cire refroidie ressortir le châssis ;
    - vérifier que les indentations n'ont pas traversées l'Aluwax® → si elle est transpercée retirer de la cire rose au couteau à cire et remettre de l'Aluwax® pour enregistrer l'occlusion à nouveau,
    - vérifier l'existence de tous les contacts dento-dentaires sur les dents naturelles.

2. Enregistrer l'occlusion en RC :
    - deux solutions ;
        - demander au laboratoire la réalisation de maquette d'occlusion sur le châssis,
        - faire des bourrelets en cire sur les selles en résines utilisées pour les empreintes de correction,
    - régler les bourrelets comme pour une prothèse amovible complète (cf fiche n°12), enregistrer l'occlusion en relation centrée comme en PAC.

3. Choisir la couleur des dents avec le teintier SR Vivodent® SPE :
    - conditions de choix de la couleur ;
        - éteindre le scialytique,
        - retirer le rouge à lèvre si la patiente en porte,
        - le patient doit être assis tête appuyée sur la têtière,
        - les dents doivent être propres et humidifiées.
    - choix ;
        - choisir de loin la famille chromatique (choisir rapidement : fatigue oculaire au bout de 5 à 7 secondes),
        - comparer les couleurs choisis aux dents adjacentes à/aux édentement(s),
        - valider avec le patient le choix de la couleur.

4. Désinfecter la maquette d'occlusion à l'aide d'hypochlorite de sodium 0,5% (spray bleu présent à chaque fauteuil).

<u>Étape suivante :</u> demander le montage des dents pour l'essayage clinique.

Essai clinique en PAPIM

Matériel et matériaux :

- papier d'occlusion 200µm rouge et bleu,
- chalumeau,
- couteau à cire,
- pince de Miller.



Figure 58 : plateau technique pour réaliser l'essai clinique en PAPIM

Étapes :

1. Vérifier l'occlusion statique (en fonction du schéma occlusal thérapeutique) :
   - contacts harmonieusement répartis sur les dents naturelles et prothétiques,
   - contacts antérieurs absents ou légers,
   - contacts postérieurs nombreux,
   - OIM stable reproductible assurant les fonctions de calage et centrage.

2. Vérifier l'occlusion dynamique :
   - en propulsion ;
     - guidage antérieur sans interférences → si les dents antérieures sont présentes et présentent une valeur parodontale suffisante,
     - contacts postérieurs en propulsion → si les dents antérieures sont absentes ou présentent une faible valeur parodontale,
   - en diduction ;
     - fonction canine pure → présence des canines avec une valeur parodontale suffisante,
     - fonction de groupe → canine absente ou de faible valeur, présence de dents naturelles dans le guidage latéral,
     - occlusion balancée → guidage latéral assuré uniquement par la prothèse amovible.

3. En cas de problème occlusal : chauffer la cire sur le châssis au couteau à cire et replacer les dents en bonne position ou faire un articulé de Tench et renvoyer au laboratoire pour remontage des dents.

4. Désinfecter la prothèse à l'aide d'hypochlorite de sodium 0,5% (spray bleu présent à chaque fauteuil).

Étape suivante : demande de la polymérisation et de la finition de la PAPIM.

Insertion prothétique en PAPIM

<u>Matériel et matériaux :</u>

- bain de bouche à la chlorhexidine,
- pièce à main,
- kit de fraise "retouche résine",
- papier d'occlusion,
- Fit Checker advance white ® : pistolet à cartouche avec un embout à usage unique,
- pince de Miller.



Figure 59 : plateau technique de l'insertion prothétique en PAPIM

<u>Étapes :</u>

1. Préalable :
   - examiner soigneusement la prothèse avant de l'insérer en bouche pour détecter toute aspérité ou rebord tranchant,
   - immerger la prothèse dans le bain de bouche dilué dans de l'eau,
   - préprarer psychologiquement le patient ; gène, encombrement, salivation…

2. Insérer la prothèse en bouche :
   - repérer tout blanchiment de la muqueuse et corriger immédiatement à la fraise n°1 du kit "retouche résine", polir (fraise n°5), lustrer au tour à polir ou avec le disque à lustrer (n°6 du kit "retouche résine"),
   - s'assurer que les taquets occlusaux sont bien en place,
   - vérifier l'absence de bascule et de rotation de la prothèse,
   - en cas de gêne ou de défauts persistants possibilité de contrôler l'intrados à l'aide d'un silicone à prise rapide type Fit Checker® dans l'intrados ;
     - mettre un embout à usage unique sur la cartouche et la cartouche dans le pistolet, et injecter le produit dans l'intrados et insérer en bouche,
     - après la prise retirer la PAPIM et vérifier l'homogénéité et la finesse du silicone.
     - les zones de compression sont visualisables par un trou dans le Fit Checker® : corriger ces zones de compression,
   - activer les crochets à l'aide de deux pinces à crochet : la première au départ du crochet et la seconde permettant d'activer le crochet au niveau de l'extrémité rétentive,
   - vérifier que l'insertion et la désinsertion s'effectuent sans entrave.

23



3. Contrôler l'occlusion : (cf fiche n°22)
   - corriger l'occlusion à la pièce à main avec les fraises à résine (n°1, 2 et 3 du kit "retouche résine"),
   - polir soigneusement (fraise n°5), lustrer au tour à polir ou avec le disque à lustrer (n°6 du kit"retouche résine").

4. Donner les conseils au patient : (cf annexe 3)
   - portez les prothèses le plus possible – nuit et jour - pendant les premiers jours,
   - entrainez-vous à parler avec : lecture à haute voix devant un miroir,
   - conseil alimentaire : commencer par manger par petites bouchées de la nourriture molle et réintroduire progressivement au fil des jours de la nourriture plus dure,
   - hygiène :
     - nettoyer quotidiennement avec une brosse spéciale prothèse et du dentifrice à prothèse ou du savon, rincer à l'eau,
     - nettoyer les muqueuses à la compresse ou à la brosse souple et les dents restantes à la brosse souple,
     - une fois par semaine désinfecter la prothèse dans un produit effervescent du commerce ou dans de l'eau de javel diluée pendant 15 minutes maximum puis rincer abondamment,
   - en cas de blessure garder la prothèse en bouche 24h avant le prochain rendez-vous et appliquer du gel type Pansoral® ou Dynexan® pour les blessures afin d'atténuer la douleur,
   - précautions à prendre avec la prothèse : la prothèse est fragile et présente un risque important de déformation du fait de son armature métallique, ne pas la faire tomber, en cas de problèmes de rétention ne surtout pas tenter de retoucher les crochets soit même et attendre le rendez-vous de contrôle.
   - montrer au patient, en position debout, comment mettre et retirer la prothèse (un seul axe d'insertion) ; bien expliquer au patient qu'il ne faut pas mordre sur la prothèse pour la mettre en place (risque de tordre les crochets, de traumatiser les dent supports).

Et après : prévoir un rendez-vous de contrôle à 1 semaine afin de contrôler l'occlusion, la rétention et répondre aux doléances du patient, OBLIGATOIREMENT.

Cotation :
- sélectionner les dents qui sont impliquées dans la réhabilitation par la PAPIM,
- 06.01.02.01.01,
- panier de soins : reste à charge modéré (prise en charge partielle de la sécurité sociale et de la mutuelle, mais avec un tarif plafonné),
- selon le nombre de dents impliquées, la cotation et la tarification seront différentes.
- exemple : réhabilitation par une PAPIM 8 dents ;
  - HBLD470 ; pose d'une prothèse amovible définitive à châssis métallique, comportant 8 dents
  - plafond tarifaire = 1365€.

Aide à la codification PAPIM (source : ameli.fr)

PROTHÈSE FIXÉE ET COLLÉE

Préparations périphériques

<u>Matériel et matériaux :</u>

- kit de fraises "prothèse fixée"(cf annexe 2)
- contre angle rouge,
- clefs de contrôle de préparation préalablement réalisées en silicone.





Figure 60 : plateau technique pour réaliser les préparations périphériques

<u>Principes de base :</u>

1. Choix de l'axe : l'insertion de l'élément prothétique ne doit pas être gênée par les faces proximales des dents adjacentes, la face occlusale de la future restauration doit s'orienter vers celle des dents antagonistes et les faces vestibulaires et linguales/palatines doivent être dans l'alignement des dents adjacentes.

⚠ Pour un bridge, l'axe d'insertion doit être unique.

2. Réduction occlusale : alignement des cuspides sur les axes originels, réduction versant interne puis versant externe.

3. Réduction axiale : parallélisme des parois vestibulaire et linguales ainsi que mésiales et distales, convergence des parois < 10°, en proximal passage préalable à la fraise flamme puis à la fraise à congé, réduction homothétique.

4. Limites cervicales : varient en fonction du type de couronne.

5. Finition – état de surface : fraise diamanté bague rouge.

<u>Couronne coulée/métallique :</u>

Tableau 6 : Principes de préparation pour une couronne métallique

Caractéristiques :	Indications :	Contre – indications :
réduction 0,9 mm, congé ¼ d'ovale ou ¼ de rond uniquement métallique, résistante, préparation moins délabrante, peu esthétique et moins onéreuse, élément de stabilisation possible.	dents postérieures, manque de place pour la céramique (hauteur de pilier réduit), racine fragile (renforcement).	esthétiques.

<u>Préparation</u> :

1. Réduction occlusale : 1,5 mm (fraise n°3).
2. Réduction axiale : 0,9 mm (fraise n°3).
3. Limites cervicales : congé ¼ de rond, 0,9 mm, juxta-gingivale (fraise n°3).
4. Finition à la fraise bague rouge (fraise n°1).
5. Réalisation d'une rainure de stabilisation possible. Utiliser la fraise n°2 pour enlever les béquets.

24

Couronne céramo-métallique :

Tableau 7 : Principe de préparation pour une couronne céramo-métallique

Caractéristiques :	Indications :	Contre – indications :
réduction 1,2 mm, congé ¼ de rond, chape métallique et céramique cosmétique, possibilité de bandeau palatin résistant et esthétique, élément de stabilisation possible.	délabrement important, la plupart des situations cliniques.	hauteur réduite du pilier.

Préparation :

1. Réduction occlusale ou bord libre : 2 mm (fraise n°4).
2. Réduction axiale : 1,2 mm (fraise n°4).
3. Pour le cingulum des dents antérieures, réduction à la fraise olive n°5.
4. Limites cervicales : congé ¼ de rond, 1,2 mm, juxta-gingivale ou légèrement infra-gingival pour une dent antérieure (fraise n°4).
5. Finition (fraise n°8).

En cas de bandeau palatin, étapes 1, 2 et 4 semblables puis :

a. en palatin congé ¼ d'ovale et réduction 0,8 mm (joint métal dent >1,5 mm de haut),
b. en vestibulaire : congé ¼ de rond, 1,2 mm, juxta-gingivale ou légèrement infra-gingival pour une dent antérieure (fraise n°4).

Possibilité de biseau en cas de bandeau palatin. Utiliser la fraise n°2 pour enlever les béquets.

Couronne céramo-céramiques :

Tableau 8 : Principes de préparation pour une couronne céramo-céramique

Caractéristiques :	Indications :	Contre – indications :
réduction 1,2 mm, congé ¼ de rond, chape céramique et céramique cosmétique, très esthétique mais plus fragile que la céramo-métallique, pas d'élément de stabilisation possible.	secteurs antérieurs, hauteur suffisante, volume coronaire suffisant.	dents fines et pas suffisamment hautes, contraintes importantes.

Préparation :

1. Réduction occlusale ou bord libre : 2 mm (fraise n°4).
2. Réduction axiale : 1,2 mm (fraise n° 4).
3. Pour le cingulum des dents antérieures réduction à la fraise olive n°5.
4. Limites cervicales : congé ¼ de rond, 1,2 mm, légèrement infra-gingival (fraise n°4).
5. Finition (fraise n°8).

Utiliser la fraise n°2 pour enlever les béquets.

Vidéos :

Titre de vidéo	QR Code
Préparation pour RCP unitaire antérieure	
Préparation pour prothèse fixée plurale sur dents contiguës	
Préparation prothèse plurale avec extension mésiale	
Préparation pour bridge antérieur	
Préparation d'un bridge antérieur de grande étendue	
Préparation pour bridge postérieur	

Préparation pour RPCI : inlay / onlay

Indications :

- bandeau d'émail périphérique,
- hygiène et parodonte sain,
- lésion moyennes et larges (classification SiSta Si 1 et 2 et Sta 3 et 4),
- demande esthétique,
- dent difficile d'accès en restauration directe,
- limites supra-gingivales,
- volume tissulaire suffisant pour le collage et la stabilisation.

Contre-indications :

- bords cervicaux sous gingivaux (possibilité de remontée de marge),
- para-fonctions et troubles de l'occlusion (contre-indication relative),
- perte de volume trop importante.

Matériel et matériaux :

- contre angle bague rouge,
- clé et insert à ultrason,
- détartreur,
- contre angle bague verte,
- kit de fraise "restaurations partielles collées" (cf annexe 2),
- détecteur de carie,
- matériel pour la pose de champ opératoire : feuille de digue, pince à crampon, crampon adapté à la dent à restaurer, cadre à digue.





Figure 61 : plateau technique pour la préparation d'un inlay ou onlay

Principes de préparation :

- divergence des parois internes = 10°,
- épaisseur des parois résiduelles > 2 mm et exemptes de fêlures,
- angles cavo-superficiels : 90° nets et sans biseaux,
- finitions proximales : plate,
- angles internes doux et arrondis,
- pas d'angles internes vifs,
- isthme large > 2 mm,
- points d'impacts occlusaux : jamais sur la limite de la préparation,
- il faut impérativement marquer les points d'impact et si le point de contact arrive sur une limite, englober ce point dans la préparation,
    - o épaisseur des restaurations ; 2 mm au niveau occlusal et 1,5 à 2 mm au niveau des cuspides recouvertes (réduire les cuspides fragiles),
- en cas de boîte proximale : largeur mésio-distale d'au moins 1 mm.

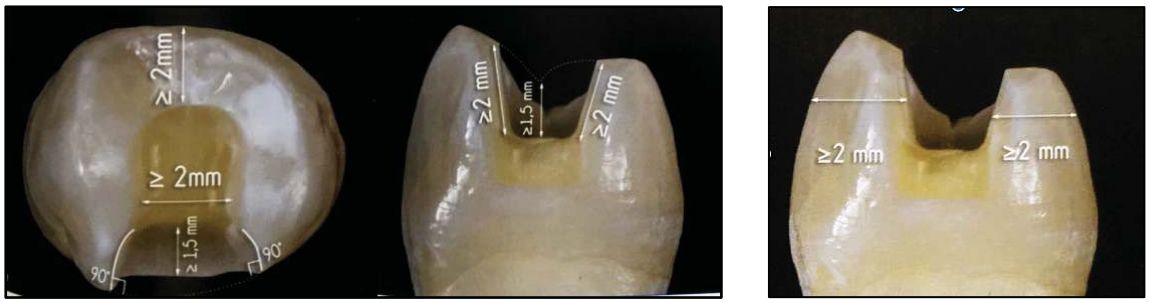

Figure 62 : Principes de préparation pour inlay (source : restaurations esthétiques en céramique collée. Olivier Etienne)

Étapes :

Préalable :

- analyser rigoureusement l'occlusion ; les cuspides guides, la présence d'interférences…
- réaliser un isomoulage de la situation initiale lorsque c'est possible afin de faciliter la temporisation.

1. Poser le champ opératoire en cas de préparation sur une dent vivante.

2. Déposer l'ancienne restauration : fraise n°1 pour l'amalgame ou n°6 pour de la résine composite.

3. Réaliser l'éviction carieuse (fraise n°2).

NB : en cas d'exposition pulpaire lors de la préparation, mettre en place un matériau de coiffage pulpaire type Biodentine® et d'un matériau de restauration provisoire (CVIMAR).

4. Analyser les tissus résiduels : les parois de moins de 1 mm d'épaisseur devront être éliminées, s'assurer de l'absence de fêlures ou fissures.

5. Préparer la dent selon les principes énoncés précédemment :
   - utiliser la fraise de préparation contrôlée à marquage en premier (fraise n°3) avec un premier marquage à 2 mm permettant de vérifier qu'on dispose de la hauteur requise et un second à 4 mm,
   - utiliser la fraise n°3 pour effectuer la mise en forme générale de la préparation,
   - éliminer les béquets à la fraise n°7 puis 8,
   - finir ensuite la préparation avec la fraise de finition à grain fin (fraise n°5),
   - vérifier que la préparation n'accroche pas à la sonde et que sa forme est simple et massive et que les parois résiduelles font plus de 1 mm.

Préparation pour restaurations partielles collées

Étape suivante : hybridation dentinaire immédiate sous digue en cas de restauration sur dent pulpée, empreinte de la préparation (technique double mélange), réalisation d'une restauration provisoire.

Préparation pour RPCI : overlay /endocouronne

Indications :

- bandeau d'émail périphérique,
- hygiène et parodonte sain,
- perte tissulaire importante contre indiquant une restauration partielle collée,
- demande esthétique,
- dent difficile d'accès en restauration directe,
- limites supra-gingivales,
- dents dépulpées.

1. Overlay :
   - perte tissulaire modérée intéressant toutes les cuspides (due à l'usure, la maladie carieuse ou une malformation génétique).
2. Endocouronne :
   - dent dépulpée avec une chambre pulpaire de hauteur de 2 à 3 mm minimum,
   - préférentiellement sur les molaires (aux racine courte ou fragile) que sur les prémolaires,
   - lorsque la cavité d'accès est plate on préférera recréer un noyau dentinaire à la résine composite et réaliser un overlay.

Matériel et matériaux :

- contre angle bague rouge,
- clé et insert à ultrason,
- détartreur,
- contre angle bague verte,
- kit de fraise "restaurations partielles collées" (cf annexe 2),
- détecteur de carie,
- matériel pour la pose de champ opératoire : feuille de digue, pince à crampon, crampon adapté à la dent à restaurer, cadre à digue,





Figure 63 : plateau technique pour la préparation d'un overlay ou une endocouronne

Principes de préparation :

- pas d'angles internes vifs et aigus,
- angles cavo-superficiels : 90° nets et sans biseaux,
- dépouille de 10 à 15°.

26

<u>Étapes :</u>

Préalable : réaliser un isomoulage de la situation initiale lorsque c'est possible afin de faciliter la temporisation.

1. Pour un overlay :
   - Poser le champ opératoire en cas de préparation sur dent vivante,
   - Déposer l'ancienne restauration avec des fraises diamantées n°1 pour les amalgames et n°6 pour la résine composite,
   - Réaliser l'éviction carieuse (fraise n°2),

NB : en cas d'exposition pulpaire lors de la préparation mise en place d'un matériau de coiffage pulpaire type Biodentine® et surveillance.

   - préparer la dent selon les principes énoncés précédemment ;
     - utiliser la fraise de préparation contrôlée à marquage en premier (fraise n°3) : réaliser des jauges de profondeur sur toute la surface occlusale à 2 mm,
     - utiliser la fraise n°3 pour effectuer la mise en forme générale de la préparation,
     - éliminer les béquets avec la fraise n°7 puis 8,
     - finir ensuite la préparation avec la fraise de finition à grain fin (fraise n°5),
     - vérifier que la préparation n'accroche pas à la sonde et que sa forme est simple et massive.

Préparation pour overlay

2. Pour endocouronne → RPI sur dent dépulpée uniquement :
   - préalable ; réaliser le traitement endodontique sous digue et mettre en place un fond de cavité en CVIMAR pour amortir les contraintes et obtenir un fond plat.
   - préparer la zone coronaire ;
     - créer un trottoir cervical plat et large d'au moins 2 mm de largeur, (fraise n°3),
     - réduire les parois verticalement de 2 mm au moins au niveau des cuspides (fraise n°3) → réaliser des jauges de profondeurs de 2 mm,
     - polir les parois avec la fraise n°5,
   - préparer la chambre pulpaire ;
     - nettoyer tous les débris de la chambre pulpaire aux ultrasons,
     - mettre les parois de dépouille = 7°,
     - polir les parois.

Préparation type « endo V-prep »

<u>Étape suivante</u> : hybridation dentinaire immédiate sous digue en cas de restauration sur dent pulpée, empreinte de la préparation (technique double mélange), réalisation d'une restauration provisoire.

Scellement dentinaire immédiat (IDS)

27

Indications : dans le cadre de la réalisation d'une restauration partielle collée, l'IDS doit être réalisé immédiatement après la préparation, mais surtout avant l'empreinte.
NB : Si la dent est dépulpée il n'est pas nécessaire d'effectuer un scellement dentinaire il suffit de mettre en place un substitut dentinaire (CVIMAR/CVI/RC) qui servira également à combler les contre-dépouilles.

Objectif :

- formation d'une couche hybride augmentant les valeurs d'adhérence,
- protection du complexe dentino-pulpaire,
- prévention des sensibilités postopératoires.

Matériel et matériaux :

- matériel pour la pose du champ opératoire,
- adhésif universel,
- acide orthophosphorique à 37% environ,
- microbrush,
- composite fluide,
- lampe à photopolymériser,
- contre-angles bague rouge, vert et bleu,
- fraises diamantée bague rouge,
- pâte à polir.



Figure 64 : plateau technique pour réaliser un IDS

Étapes :

1. Mettre en place le champ opératoire.

2. Appliquer si souhaité le mordançage à l' acide orthophosphorique pendant 15 secondes puis rincer 15 secondes, et sécher 3 fois 1 seconde (pour ne pas dessécher). Veillez à sécher entièrement le champ opératoire avant la zone d'intérêt.

NB : en cas de grande plage amélaire, ne pas mordançer si c'est proche de la pulpe, pour limiter le risque d'hypersensibilité dentinaire.

3. Imprégner les tissus d'adhésif à la microbrush durant 20 secondes.

4. Étaler l'adhésif à la soufflette et souffler jusqu'à disparition des excès d'adhésif (minimum 5 seocndes).

5. Photopolymériser durant 10 secondes.

6. En cas de contre dépouille, les combler à la résine composite fluide puis photopolymériser.

7. Supprimer d'éventuels excèdents sur le pourtour amélaire.

8. Polir l'ensemble de la préparation à l'aide d'un contre-angle bague bleue et de pâte à polir.

Étape suivante : réaliser l'empreinte et la restauration provisoire.

Préparation pour facette

28

Indications :

- dyschromie,
- dents réfractaires aux éclaircissements,
- anomalies de forme (dents conoïdes, en grain de riz),
- fermeture de diastème et de triangle inter-dentaire,
- allongement des bords libres,
- fracture / délabrement coronaire étendue,
- perte d'émail étendue par érosion et usure,
- malformation généralisée congénitale ou acquise.

Matériel et matériaux :

- étape 1 :
  - modèles d'études avec céroplasties,
  - silicone,
  - bistouri,
  - résine composite : Structur 3®, VOCO
  - fraises diamantées.
- étape 2 :
  - fraises diamantées : boule + kit "prothèse fixée" (cf annexe 2),
  - contre-angle rouge,
  - clefs en silicone du masque diagnostic,
  - fil de rétraction gingivale,
  - spatule à bouche,
  - spatule à fil,
  - matrices métalliques.



Figure 65 : plateau technique pour réaliser les préparations pour facettes

Étape 1 : masque diagnostic ou prospectif (mock-up) ;

- préalable : réaliser les empreintes d'étude et demander des céroplasties au laboratoire (ou les réaliser soi-même),
- réaliser une clef en silicone des céroplasties s'arrêtant au niveau des collets des dents à restaurer,
- positionner de la résine composite dans la clef en silicone,
- éliminer les excès de résine,
- insérer la clef en bouche et photo-polymériser,
- retirer la clef après prise de la résine composite.

Le patient valide le résultat esthétique s'il lui convient, sinon possibilité de modification par soustraction à la fraise diamantée ou addition à la résine composite fluide.

28

<u>Étape 2</u> : réaliser les préparations.
La préparation n'est pas réalisée homothétiquement par rapport à la dent mais par rapport au projet esthétique. Elle est donc réalisée masque diagnostic en place.

1. Mettre en place un fil de déflexion gingivale.

2. Réaliser des rainures et des repères de préparation :
   - réaliser des rainures obliques sur la face vestibulaire à la fraise boule d'une profondeur d'environ 0,5 mm au collet et dans le tiers cervical et de 0,7 mm au niveau du bord libre de la préparation en conservant la convexité de la face vestibulaire,
   - réaliser une rainure sagittale,
   - réaliser des indentations au niveau du bord libre d'une profondeur de 1,5 mm,
   - marquer les rainures vestibulaires au crayon à papier,
   - retirer le masque diagnostic à la spatule à bouche et à la curette.

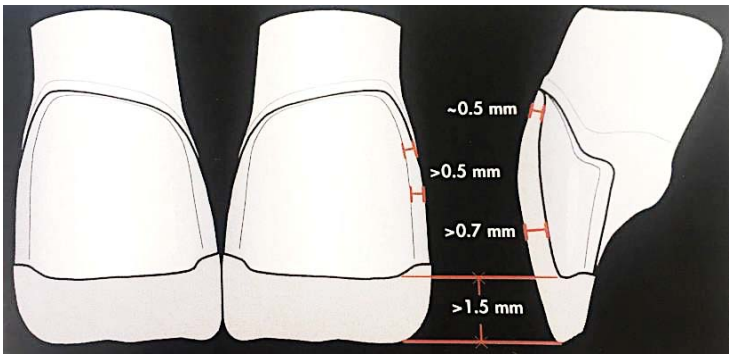

Figure 66 : Principes de préparation pour facette (source : Restaurations adhésives en céramique sur dents antérieures. Approche biomimétique. Magne P, Bekser U)

3. Préparer la dent → la préparation doit être guidée uniquement par les rainures :
   - réduire le bord incisif en butt margin (réduction à plat) en suivant les indentations à la fraise à congé (fraise n°4),
   - préparer la face vestibulaire avec une fraise à congé bague verte ¼ de rond (fraise n°4) en rejoignant les rainures,
   - réaliser une limite cervicale juxta-gingivale avec la fraise à congé ¼ de rond (fraise n°4),
   - protéger les dents adjacentes avec des matrices métalliques,
   - réaliser une extension proximale esthétique : toboggan ; avec une fraise à congé ¼ de rond (fraise n°4) afin de masquer le joint céramique dent en proximal.

4. Réaliser les finitions : polir la préparation avec une fraise diamantée bague rouge (fraise n°8), puis polir les rebords amélaires cervicaux avec la fraise n°2 ; attention à ne pas créer de biseau.

<u>Étape suivante :</u> prendre l'empreinte des préparations et réaliser une restauration provisoire.

Préparation pour facettes

Matériel et matériaux :

- résine métacrylate chémopolymérisable (Unifast trad®) : un flacon de poudre et un de liquide,
- deux godets,
- pinceau,
- kit fraises "retouche résine » (cf annexe 2),
- pièce à main,
- moule ion ou clef en silicone,
- papier d'occlusion 80µm,
- pince de Miller,
- bistouri,
- tenon métallique.



Figure 67: plateau technique pour réaliser des prothèses fixées transitoires

1. Isomoulage : préalable → réaliser la clef en silicone :
   - découper la clef en silicone ; une dent et demi avant et après la dent à restaurer,
   - mettre des boulettes de coton humides dans la clef de part et d'autre de la dent à restaurer.
   - mettre du liquide dans le godet,
   - ajouter la poudre sans cesser de mélanger jusqu'à obtenir une résine relativement **fluide mais pas liquide**,
   - remplir la clef de résine, et, lorsqu'elle devient matte (phase plastique), retirer les boulettes de coton et insérer la clef en bouche,
   - contrôler la consistance de la résine à l'aide d'un témoin ; lorsqu'elle devient caoutchouteuse effectuer des mouvements d'insertion/désinsertion,

⚠ Le témoin n'a pas forcément la même vitesse de prise

   - après prise complète de la résine, retirer la clef et la restauration provisoire et éliminer les excès à la fraise n°1, 2 ou 3 du kit "retouche résine" selon l'importance des excès,
   - essayer en bouche et vérifier l'adaptation cervicale et occlusale :
     - ➢ marquer la limite au crayon et retoucher à la fraise résine n°1 les excès,
     - ➢ en cas de manques ponctuels ;
       - o mettre au pinceau du monomère sur les zones à retoucher sur la couronne provisoire,
       - o mettre de la poudre et du liquide dans deux godets et prélever au pinceau le liquide puis la poudre,
       - o appliquer la goutte de résine ainsi obtenue à l'endroit du défaut,
       - o réinsérer en bouche et modeler la résine au pinceau puis attendre la polymérisation puis retirer les excès à la fraise résine,

- en cas de manque dans l'intrados ou d'adaptation cervical, effectuer un rebasage ;
  - réaliser une **résine fluide** et la positionner dans l'intrados de la restauration provisoire,
  - insérer la restauration provisoire en bouche et modeler au pinceau et à la spatule la résine,après prise complète, désinsérer la restauration et retirer les excès à la fraise résine,
- pour un bridge ; ouvrir les embrasures à l'aide d'un disque diamanté (n°4 kit "retouche résine" pour s'assurer du passage possible d'une brossette interdentaire.

- une fois l'adaptation occlusale et cervicale obtenue, polir la prothèse provisoire à la fraise à polir n°5 puis la lustrer au tour à polir ou au disque (n°6),
- vérifier l'occluson avant de sceller.

2. <u>Monobloc :</u>
   - vaseliner la préparation, les muqueuses et les dents adjacentes,
   - mettre du liquide dans le godet,
   - ajouter la poudre sans cesser de mélanger jusqu'à obtenir une résine de **consistance pâteuse**,
   - appliquer une boule de résine directement sur la préparation et la plaquer,
   - faire serrer les dents au patient afin de marquer les points d'occlusion,
   - quand la résine commence à prendre (dégagement de chaleur) effectuer des mouvements d'insertion/désinsertion,
   - désinsérer la boule de résine une fois la prise complète,
   - marquer les points de contact, la limite et les points d'occlusion au crayon de papier ; ils ne devront pas être modifiés,
   - marquer la limite cervicale,
   - recréer une anatomie satisfaisante avec des fraises résines plus ou moins fines,
   - vérifier en bouche l'adaptation cervicale et occlusale et la morphologie,
   - une fois l'adaptation occlusale et cervicale correcte, polir la prothèse provisoire à la fraise à polir gros grain puis avec celle à grain fin,
   - vérifier l'occlusion avant de sceller.

3. Préforme du commerce :
   - choisir la coque selon le diamètre mésio-distal de la dent à restaurer,

Incisives centrales maxillaires

	Droite								Gauche						
Code	100	101	10	11	12	13	14		15	16	17	18	19	102	103
Diamètre mésio-distal aux points de contact	10	9,4	8,8	8,3	8	7,7	7,5		7,5	7,7	8	8,3	8,8	9,4	10

Incisives latérales maxillaires

	Droite							Gauche					
Code	2	20	21	22	23	24		25	26	27	28	29	200
Diamètre mésio-distal aux points de contact	7,3	7	6,8	6,5	6,3	5,6		5,6	6,3	6,5	6,8	7	7,3

Incisives mandibulaires

	Droite						Gauche				
Code	60	61	62	63	64		69	68	67	66	65
Diamètre mésio-distal aux points de contact	6,3	5,9	5,6	5,3	5,1		6	5,6	5,3	5,1	5

Canines maxillaires

	Droite								Gauche						
Code	300	301	30	31	32	33	34		35	36	37	38	39	302	303
Diamètre mésio-distal aux points de contact	8,9	8,5	8,2	8	7,8	7,5	7,2		7,2	7,5	7,8	8	8,2	8,5	8,9

Prémolaires maxillaires

	Droite						Gauche				
Code	40	41	42	43	44		54	53	52	51	50
Diamètre mésio-distal aux points de contact	7,4	7	6,8	6,5	6,2		6,2	6,5	6,8	7	7,5

- retoucher à la fraise résine les bords cervicaux de la préforme afin de l'adapter,
- vérifier le bon positionnement de la préforme dans tous les axes,
- mettre du liquide dans un godet et y ajouter la poudre sans cesser de mélanger ; il faut obtenir une résine relativement **fluide,**
- remplir la préforme de résine et attendre qu'elle devienne plastique (matte),
- insérer le moule-ion en bouche et le positionner correctement,
- effectuer des mouvements d'insertion-désinsertion jusqu'à la prise du matériau,
- marquer la limite au crayon,
- détourer la couronne provisoire jusqu'à la limite marquée,
- polir la restauration puis la sceller.

Dans le cas d'une couronne provisoire sur dent dévitalisée (pas encore d'inlay-core) ; choisir un tenon en acier inoxydable avec une double tête rétentive permettant la solidarisation à la résine méthacrylate.

4. Vidéos :

Titre de vidéo	QR Code
Bridge antérieur via isomoulage	
Bridge postérieur via isomoulage	
Bridge provisoire via technique monobloc	
Couronne provisoire via préforme du commerce	
Bridge transitoire en méthode indirecte	
Réparation d'un bridge transitoire	

Réalisation de restauration transitoires pour RPCI

30

Matériel et matériaux :

- résine composite pour restauration transitoires : Clip F®,
- vaseline,
- spatule à bouche,
- lampe à photopolymériser.



Figure 68 : plateau technique pour réaliser des restaurations transitoires pour RPCI

Une clef en silicone obtenue à partir des wax-up soit à partir de la situation initiale.

Étapes :

1. Prélever la quantité de pâte nécessaire avec une spatule et ajuster sa forme manuellement sans la malaxer excessivement ou la chauffer.

2. Demander au patient de mordre pour enregistrer l'occlusion.

3. Ajuster les limites à la spatule à bouche.

4. Photopolymériser 10 secondes.

Scellement des restaurations fixées transitoires

Matériel et matériaux :

- ciment eugénol/oxyde de zinc (Temp Bond®) : un tube de base et un catalyseur, une spatule et un bloc à spatuler,
- ciment polycarboxylate (Durelon®) : flacon de poudre, flacon de liquide,
- bloc à spatuler,
- spatule de bouche et spatule à ciment,
- vaseline,
- papier d'occlusion 80µm,
- contre angle rouge,
- fraises diamantées.

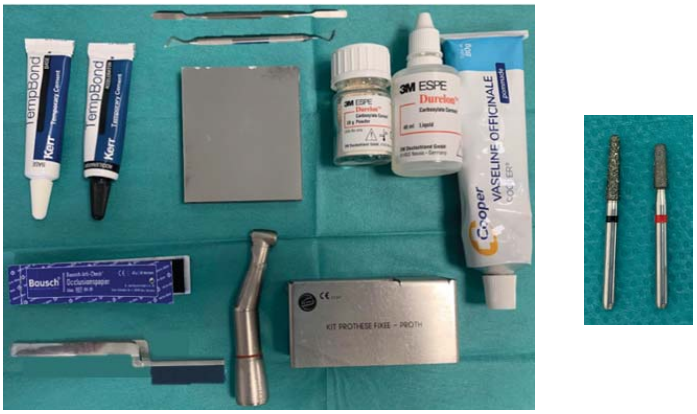

Figure 69 : plateau technique pour sceller des restaurations fixées transitoires

Étapes :

1. Au ciment polycarboxylate (Durelon®) vaseliné :

→ plus rétentif que le eugénol/oxyde de zinc, sur dents vivantes,

- nettoyer et sécher les surfaces dentaires et prothétiques,
- verser sur le bloc à spatuler une dose de poudre et une goutte de liquide,
- mettre une dose de vaseline (10 à 50% du volume de liquide sur le bloc → plus on veut de rétention moins on met de vaseline),
- homogénéiser le liquide et la vaseline,
- incorporer la poudre au liquide et mélanger jusqu'à obtenir une consistance homogène et lisse,
- appliquer une couche fine de ciment sur dans l'intrados et insérer la couronne provisoire (2 minutes 30 entre le début du mélange et l'insertion),
- faire serrer le patient,
- retirer les excès en phase plastique 1 minute environ après l'insertion à la sonde,

- laisser le patient serrer pendant le reste du temps de prise,
- pendant la prise nettoyer les instruments souillés par le ciment,
- environ 10 minutes après le début du mélange, le ciment est pris : finir d'ôter les excès de ciment,
- vérifier l'occlusion à nouveau et retoucher si nécessaire à la fraise diamantée puis polir.

2. Au ciment eugénol/oxyde de zinc (Temp Bond®) :

→ moins rétentif que le ciment polycarboxylate / sur dents traitée endodonditiquement,

- nettoyer et sécher les surfaces dentaires et prothétiques,
- mettre sur le bloc à spatuler une longueur égale de base et de catalyseur,
- spatuler la base et le catalyseur jusqu'à obtenir une consistance homogène,
- appliquer une couche fine de ciment sur l'intrados et insérer la couronne provisoire (1 minute 30 entre le début du mélange et l'insertion),
- faire serrer le patient sur un coton salivaire,
- retirer les excès en phase élastique à la sonde puis attendre la prise complète 7 minutes après le début du mélange avant de finir d'ôter les excès résiduels,
- pendant la prise du ciment bien nettoyer les instruments souillés, vérifier l'occlusion avec du papier d'occlusion et retoucher les surocclusions éventuelles à la fraise diamantée et polir.

Cotation :

Panier de soins	100% santé	RAC Modéré	Honoraires Libres
	Cliquer sur la dent concernée		
Cotation	06.02.01.02 : HBLD490 ; pose d'une couronne dentaire transitoire pour couronne dentoportée « sans reste à charge ; 100 santé »	06.02.02.02 : HBLD724 ; pose d'une couronne dentaire transitoire pour une couronne dentoportée « reste à charge modéré »	06.02.03.03 : HBLD48 ; pose d'une couronne dentaire transitoire pour couronne dentoportée « honoraires libres »
Tarif (en €)	60	60	60

Restauration corono-radiculaire : alésage et préparation

Étape précédente : traitement endodontique validé.

1. Évaluation clinique :
    - absence de douleur à la percussion ou à la palpation apicale,
    - sondage parodontal négatif,
    - absence d'infiltration de l'ancienne obturation coronaire,
    - absence d'infiltration de l'obturation canalaire,
    - obturation canalaire dense lors d'un test avec la sonde.
2. Évaluation radiographique par deux clichés rétro alvéolaire (incidence orthogonale / excentrée) :
    - présence d'une obturation complète en volume, densité et longueur,
    - traitement valide de tous les canaux,
    - absence d'épaississement ligamentaire ou d'image apicale. Remarque : reprendre tout traitement dont on n'est pas sûr !

Matériel et matériaux :

- détartreur, clé et insert à détartrer,
- pince de Furrer (si provisoire déjà en place),
- contre angle vert,
- forêts de Largo,
- alésoirs,
- contre-angle rouge,
- kit fraises "prothèse fixée" (cf annexe 2),
- hypochlorite de sodium avec seringue et aiguille d'irrigation,
- film radiographique.

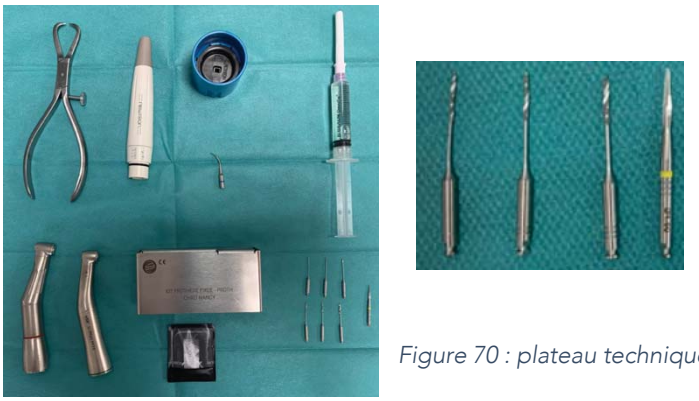

Figure 70 : plateau technique pour réaliser l'alésage

Étapes :

1. Retirer la couronne provisoire à la pince de Furrer ou retirer l'IRM aux ultrasons et dégager les orifices canalaires.

⚠ Ne pas laisser la cavité d'accès à l'air libre et à la salive : positionner une boulette de coton imbibée d'hypochlorite de sodium à chaque fois que la gutta est laissée à l'air libre.

2. Préparer la dent :
    - mettre de dépouille la cavité d'accès endodontique et y faire une rainure si la chambre est cylindrique ou aménager la paroi la plus épaisse,
    - réaliser un congé en fonction de la restauration future (fraise n° 3 ou 4 du kit),
    - éliminer l'émail non soutenu,
    - éliminer les parois d'épaisseur inférieure à 1,5 mm,
    - biseauter légèrement les parois résiduelles vers l'extérieur.

3. Réaliser la mise en forme canalaire :
   - le choix du canal se fait en fonction de la radiographie, en règle générale : racines palatines des prémolaires et molaires maxillaires et racines distales des molaires mandibulaires, déterminer la longueur de forage et du diamètre du futur tenon ;
     - o au mois égale à la hauteur de la future couronne,
     - o laisser 5mm d'obturation à l'apex,
     - o 8mm de longueur intra-radiculaire,
     - o entre 1/2 et 2/3 de la racine intra-ossseuse,
     - o diamètre du tenon : 1/3 largeur radiculaire,1 mm de dentine circonférentielle autour du tenon,
   - éliminer la gutta avec un forêt de Largo n°1 sans spray,
   - effectuer une radiographie pour contrôler l'axe et la longueur, le forage doit toujours s'effectuer dans la gutta,
   - utiliser ensuite le forêt Largo n°2 avec spray,
   - utiliser le forêt de Largo n°3 (uniquement si le canal est très large),
   - aléser le canal : en règle générale utiliser l'alésoir bleu pour les canaux larges (molaires/canines maxillaires) et l'alésoir rose pour les incisives et les prémolaires

⚠ faire tourner doucement le contre-angle (risque important de perforation avec ce forêt),

   - vérifier la dépouille canalaire à l'aide d'une sonde.

Tableau 9 : Dimension des alésoirs pour restauration corono-radiculaire

Couleur	Diamètre (mm)	Longueurs disponibles (mm)
Rubis = rose	1,2	8,5 / 9,5 / 10,5
Saphir = bleu	1,4	8,5 / 9,5 / 10,5 / 11,5 / 12,5
Topaze = jaune	1,6	9,5 / 10,5 / 11,5

   - faire une radio de contrôle avec l'alésoir en place,
   - nettoyer des parois canalaire : ultrasons, rinçage à l'hypochlorite de sodium.

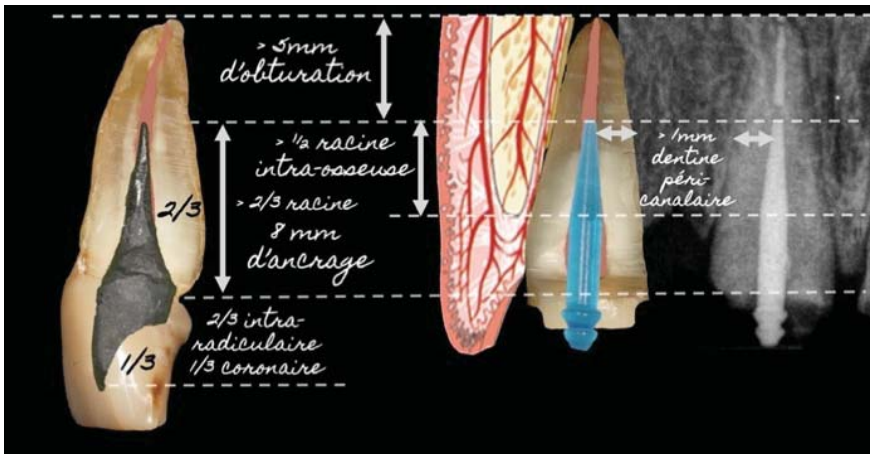

Figure 72 : principe de préparation pour la restauration corono-radiculaire



Figure 71 : les trois types d'alésoirs

<u>Étape suivante :</u> réaliser la restauration corono-radiculaire coulée ou collée.

Restauration corono-radiculaires par matériaux insérés en phase plastique

Étape précédente : avoir réalisé l'alésage et la préparation périphérique.

Indication :

Tableau 10 : Indications des restaurations corono-radiculaires foulées

Nombre de parois	4	3	2	1	0
Hauteur des parois	Totale	2/3	1/3	0	
Épaisseur des parois	>1,5 mm	1,5>x>1 mm			

RCR foulée / Situation intermédiaire / RCR coulée

Matériel et matériaux :

- « boîte digue » : feuille de digue, crampon, pince à crampon...,
- tenon fibré calibré (tourniquet),
- hypochlorite de sodium,
- seringue et aiguille d'irrigation,
- microbrush,
- pointe de papier,
- alcool,
- adhésif universel,
- silane : Monobond Plus®,
- RelyXUnicem®,
- matrice de coffrage,
- résine composite,
- lampe à photopolymériser,
- contre angle rouge,
- kit de fraises « prothèse fixée » (cf annexe 2).



Figure 73 : plateau technique pour réaliser une RCR par matériaux insérés en phase plastique

33

<u>Étapes :</u>

1. Mettre en place le champ opératoire.

2. Essayer le tenon correspondant à l'alésoir utilisé :

Tableau 11 : Dimension des tenons pour restauration corono-périphérique

Couleur	Diamètre	Longueurs disponibles (mm)
Rubis = rose	1,2 mm	8,5/9,5/10,5
Saphir = bleu	1,4 mm	8,5/9,5/10,5/11,5/12,5
Topaze = jaune	1,6 mm	9,5/10,5/11,5/

Figure 74 : tenon fibré



3. Nettoyer le tenon dans de l'alcool (minimum 1 minute).

4. Sécher et silaniser le tenon avec le Monobond® : faire 3 passages avec la microbrush en frottant 1 min et laisser sécher.

5. Rincer le canal à l'hypochlorite, puis sécher.

6. Rincer abondamment à l'eau pendant 30 secondes puis sécher aux pointes de papier.

7. Enduire le tenon de RelyXUnicem® OU injecter le RelyXUnicem® dans le canal avec l'embout dédié en évitant l'inclusion de bulles d'air (temps de travail : 60 secondes).

8. Placer le tenon dans le canal et photopolymériser 20 secondes afin de fixer le tenon (retirer si besoin les gors excès de colle en dehors du canal).

9. Mettre en place une matrice de coffrage.

10. Appliquer l'adhésif universel sur toutes les surfaces dentaires durant 20 secondes, puis sécher 5 secondes, et enfin photopolymériser durant 10 secondes.

11. Ajouter la résine composite dans la matrice pour la reconstitution du pilier.

12. Photopolymériser pendant 40 à 60 secondes, puis enlever la matrice et la digue.

13. Contrôler l'absence de bulle ; si besoin, compléter à l'aide de résine composite de collage.

14. Mettre en forme le faux moignon avec les fraises à congés et bien polir (fraises n°4 et n°8).

15. Rebaser la couronne provisoire et la resceller au ciment polycarboxylate vaseliné.

<u>Étape suivante :</u> réaliser l'empreinte.

Restauration corono-radiculaire par matériau inséré en phase plastique

Restauration corono-radiculaire coulée : méthode directe

Étape précédente : alésage et préparation pour restauration corono-radiculaire (aucune contre dépouille).

Principe : réaliser en bouche la maquette de l'inlay-core en résine calcinable et l'envoyer au laboratoire pour la coulée.

Matériel et matériaux :

- détartreur, clé et insert à détartrer,
- pince de Furrer (si provisoire déjà en place),
- tenon calcinable,
- résine calcinable (Pattern®) : poudre +liquide,
- pinceau,
- deux godets,
- contre angle rouge,
- kit de fraises « prothèse fixée » (cf annexe 1),
- clefs en silicone de guidage en cas de nombreux inlay-core.



Figure 75 : plateau technique pour réaliser une RCR en méthode directe (Pattern®)

Étapes :

1. Déposer l'IRM aux ultrasons ou la couronne provisoire à la pince de Furrer puis nettoyer parfaitement les résidus de ciment au détartreur.

⚠ Ne pas laisser la cavité d'accès à l'air libre ni à la salive : positionner une boulette de coton imbibée d'hypochlorite de sodium à chaque fois que la gutta est laissée à l'air libre.

2. Choisir le tenon : il doit avoir une longueur suffisante et être du diamètre de l'alésoir utilisé pour la préparation canalaire :

Tableau 12 : Dimension des tenons pour restauration corono-radiculaire

Couleur	Diamètre	Longueurs disponibles (mm)
Rubis = rose	1,2 mm	8,5/9,5/10,5
Saphir = bleu	1,4 mm	8,5/9,5/10,5/11,5/12,5
Topaze = jaune	1,6 mm	9,5/10,5/11,5

Figure 76 : tenon calcinable



3. Essayer le tenon.

4. Enduire le tenon de monomère.

5. Former une goutte de résine sur pinceau en saturant le liquide avec la poudre (attention à mettre de la poudre en excès dans le godet et positionner le pinceau au milieu de la poudre en veillant à ne pas toucher les bords du godet); la placer au milieu du tenon afin d'obtenir un cône de raccordement.

6. Mettre le tenon dans le logement canalaire humide (pour éviter l'adhésion de la résine aux parois canalaires), effectuer des mouvements d'insertion-désinsertion afin d'éviter de bloquer l'inlay-core dans le canal.

7. Rajouter progressivement de la résine pour enregistrer la morphologie de la cavité d'accès et sculpter le pilier au fur et à mesure.

8. Après avoir créé le pilier en excès, préparer l'inlay-core selon le principe de réduction homothétique de la future couronne avec des fraises diamantées : fraise à congé n°3 ou n°4, fraise olive n°5 pour les dents antérieures.

9. Polir à l'aide d'une fraise corindon rose (disponible à l'unité).

10. Retirer l'inlay-core en résine Pattern® et le désinfecter à l'aide d'hypochlorite de sodium 0,5% (spray bleu présent à chaque fauteuil).

11. Placer l'inlay-core le placer dans un sachet avec de l'eau ou dans une boite afin d'éviter les aléas du transport.

12. Irriguer à l'hypochlorite et resceller la couronne provisoire.

Étape suivante : rédiger le bon de laboratoire et envoyer le travail au laboratoire.

Vidéo : réalisation d'un inlay-core en méthode directe pour dent monoradiculée

Vidéo : réalisation d'un inlay-core en méthode directe pour dent pluriradiculée

Restauration corono-radiculaire coulée : méthode indirecte

<u>Étape précédente :</u> alésage et préparation pour restauration corono-radiculaire (système APOL).

<u>Principe :</u> réaliser une empreinte afin que le prothésiste réalise lui-même la maquette de l'inlay-core et la coule. Ne doit être réalisé que si la technique directe n'est pas envisageable ou en cas de préparations pour restauration plurale.

<u>Matériel et matériaux :</u>

- détartreur, clé et insert à détartrer,
- pince de Furrer (si provisoire déjà en place),
- porte-empreintes pleins,
- tenon à empreinte : tenons en inox avec une double tête rétentive,
- silicone light en pistolet à cartouche (AQUASIL Ultra LIGHT®, Dentsply),
- embouts à usage unique pour pistolet à cartouche,
- silicone putty: un pot de base et un pot de catalyseur avec 2 cuillères (AQUASIL Soft®, Dentsply),
- adhésif à silicone / ou cartouche pour mélangeur Pentamix®,
- matériel pour empreinte alginate,
- bistouri
- tenon calcinable <u>de la même longueur</u> et du même diamètre que celui à empreinte,
- tenon métallique.

NB : on utilise un tenon en acier inoxydable avec une double tête rétentive car il est repositionnable dans l'empreinte.



Figure 77 : plateau technique pour réaliser une RCR en méthode indirecte, via une empreinte

<u>Étapes :</u>

1. Retirer l'IRM aux ultrasons ou la couronne provisoire à la pince de Furrer puis nettoyer les résidus de ciment au détartreur.

2. Faire l'aménagement canalaire puis choisir le tenon → il doit avoir une longueur suffisante, être du diamètre de l'alésoir utilisé pour la préparation canalaire et doit dépasser aisément dans la partie coronaire.

Tableau 13 : Dimension des tenons pour restauration corono-radiculaire

Couleur	Diamètre	Longueurs disponibles (mm)
Rubis = rose	1,2 mm	8,5/9,5/10,5
Saphir = bleu	1,4 mm	8,5/9,5/10,5/11,5/12,5
Topaze = jaune	1,6 mm	9,5/10,5/11,5/

Figure 78 : tenon à empreinte en acier inoxydable



3. Essayer le porte-empreinte choisi puis l'enduire d'adhésif.

4. Réaliser la déflexion gingivale avec deux cordonnets (cf fiche n°37).

5. Rincer et sécher légèrement l'arcade et la préparation.

6. Réaliser l'empreinte en technique double mélange :
   - retirer le premier cordonnet,
   - injecter le light dans la chambre pulpaire et mettre le tenon dans le logement canalaire
   - injecter de nouveau le light au niveau des limites cervicales et des faces occlusales de toutes les dents de l'arcade (temps de prise 5 minutes),
   - en simultané l'aide opérateur malaxe le putty (une cuillère de base + une cuillère de catalyseur) du bout des doigts sans gants jusqu'à obtenir un mélange bien homogène (temps de malaxage 30 secondes) et garni le porte-empreinte,
   - insérer le porte-empreinte de manière douce et progressive et le maintenir en bouche le temps de la prise du matériau (5 minutes),
   - désinsérer le porte-empreinte de manière uni-axiale,
   - contrôler l'empreinte : absence de bulle, de tirage, d'interférence occlusale avec le porte-empreinte,
   - désinfecter l'empreinte à l'aide d'hypochlorite de sodium 0,5% (spray bleu présent à chaque fauteuil).

NB : on peut aussi réaliser une empreinte sectorielle en occlusion :
- si la dent concernée est une dent cuspidée,
- s'il n'y a pas d'édentement postérieur libre.

<u>Étape suivante :</u>
- réaliser l'empreinte de l'antagoniste qui doit être coulée au laboratoire interne et envoyer au laboratoire l'empreinte + l'antagoniste + le tenon calcinable correspondant à celui de l'empreinte,
- réaliser une restauration provisoire (cf fiche n°29) ou resceller la prothèse provisoire existante au ciment polycarboxylate vaseliné (cf fiche n°31).

Scellement de restauration corono-radiculaire coulée

Étape précédente : avoir réalisé l'inlay-core en technique directe ou indirecte et coulé par le laboratoire.

Matériel et matériaux :

- détartreur, clé et insert à détartrer,
- pince de Furrer,
- inlay-core coulé par le laboratoire,
- hypochlorite de sodium,
- seringue et aiguille à irrigation,
- pointe de papier,
- ciment verre ionomère (GC Fuji PLUS® GC) : carpule prédosée et pince à CVI,
- alcool, coton, micro-brush,
- contre angle rouge,
- fraise transmétal,
- kit fraises "retouche résine » (cf annexe 2),
- pièce à main,
- résine PMMA, avec godet et pinceau,
- bloc à spatuler, spatule à ciment et spatule à bouche
- ciment de scellement provisoire ; Durelon® (poudre + liquide) et vaseline,
- papier d'occlusion.



Figure 79 : plateau technique pour le scellement des RCR

Étapes :

1. Retirer la couronne provisoire à la pince de Furrer puis nettoyer les résidus de ciment au détartreur. Passer l'alésoir utilisé dans le canal pour bien le nettoyer.

2. Vérifier l'inlay-core reçu (absence de bulle) et l'essayer : vérifier l'adaptation cervicale (absence de hiatus) et la présence de 2 mm en occlusal pour la couronne (chape et céramique cosmétique) :
   - si mauvaise adaptation ;
     - bien nettoyer à nouveau le canal,
     - repasser l'alésoir,
     - mettre en place un silicone light à prise rapide (Fit checker®) pour voir s'il y a une zone avec un contact prématuré,
   - en cas d'excès en occlusal, retouche douce à la fraise trans-métal,
   - en cas de manque ; refaire un inlay-core en technique direct ou une empreinte physico-chimique / optique et envoyer au laboratoire.

3. Effectuer une radiographie de contrôle.

4. Sceller la restauration corono-radiculaire :
   - nettoyer l'inlay-core avec une boulette de coton et de l'alcool,
   - désinfecter le canal à l'hypochlorite de sodium,
   - sécher avec les pointes de papiers,
   - une fois le canal désinfecté mettre des cotons salivaires et maintenir à l'abri de la salive,
   - appliquer du GC Fuji PLUS® conditioner pendant 20 secondes à la micro-brush,
   - rincer soigneusement et sécher sans dessécher avec une boulette de coton ou à la seringue à air,
   - préparer le ciment ; faire vibrer la carpule puis la mettre dans la pince à CVI,
   - enduire la surface de l'inlay-core et le logement canalaire et mettre en place l'inlay-core en maintenant une pression modérée (temps de travail 2 minutes et 30 secondes à partir du début du mélange),
   - retirer les excès à sonde quand le ciment devient plastique puis aux ultrasons.

5. Faire une radiographie de contrôle à l'issue du scellement.

6. Réadapter la couronne provisoire (ou réaliser une nouvelle provisoire avec la clé d'isomoulage gardé précédemment) :
   - éliminer le tenon et évider la couronne provisoire avec la fraise n°2 ou 3 du kit "retouche résine" montée sur une pièce à main,
   - rebaser la couronne provisoire (cf fiche n°29),
   - vérifier l'occlusion avec le papier à articuler et la régler si nécessaire,
   - faire valider par un enseignant.

7. Resceller la couronne provisoire (Durelon®+vaseline ou TempBond®) et vérifier l'occlusion.

Cotation :

Panier de soins	100% Santé			RAC Modéré			Honoraires Libres		
	Cliquer sur la dent concernée et choisir le même panier que la restauration provisoire								
Matériau	CoCr	Titane	Céramisé	CoCr	Titane	Céramisé	CoCr	Titane	Céramisé
Cotation	06.02.01.03.01 HBLD090	06.02.01.03.02 HBLD090	06.02.01.03.02 HBLD090	06.02.02.03.01 HBLD745	06.02.02.03.02 HBLD745	06.02.02.03.03 HBLD745	06.02.03.04.01 HBLD245	06.02.03.04.02 HBLD245	06.02.03.04.03 HBLD245
Intitulé	CoCr - pose d'une infrastructure corono-radiculaire (inlay-core ou inlay-core à clavette) sous une couronne ou un pilier de bridge dentoportés à « 100% Santé »	Titane - pose d'une infrastructure corono-radiculaire (inlay-core ou inlay-core à clavette) sous une couronne ou un pilier de bridge dentoportés à « 100% Santé »	Céramisé - pose d'une infrastructure corono-radiculaire (inlay-core ou inlay-core à clavette) sous une couronne ou un pilier de bridge dentoportés à « 100% Santé »	CoCr - pose d'une infrastructure corono-radiculaire (inlay-core ou inlay-core à clavette) sous une couronne ou un pilier de bridge dentoportés à « reste à charge modérés »	Titane - pose d'une infrastructure corono-radiculaire (inlay-core ou inlay-core à clavette) sous une couronne ou un pilier de bridge dentoportés à « reste à charge modérés »	Céramisé - pose d'une infrastructure corono-radiculaire (inlay-core ou inlay-core à clavette) sous une couronne ou un pilier de bridge dentoportés à « reste à charge modérés »	CoCr - pose d'une infrastructure corono-radiculaire (inlay-core ou inlay-core à clavette) sous une couronne ou un pilier de bridge dentoportés à « honoraires libres »	Titane - pose d'une infrastructure corono-radiculaire (inlay-core ou inlay-core à clavette) sous une couronne ou un pilier de bridge dentoportés à « honoraires libres »	Céramisé - pose d'une infrastructure corono-radiculaire (inlay-core ou inlay-core à clavette) sous une couronne ou un pilier de bridge dentoportés à « honoraires libres »
Tarif	175€			175€			175€		

Étape suivante : réaliser l'empreinte pour la couronne d'usage. Si la dent présente une LIPOE, la dent restera sous provisoire après le scellement de l'inlay-core jusqu'à disparition ou diminution significative de la lésion (contrôle radiographique régulier). On peut alors éventuellement demander au prothésiste la confection d'une couronne provisoire de laboratoire.

Empreinte des préparations : technique d'accès aux limites

⚠ Respecter l'espace biologique : pour les limites sous-gingivales, le joint doit se trouver dans le sulcus.

1. <u>Accès par déflexion :</u> cordonnet simple ou double.
   - Indications :
     - double cordonnet ; parodonte épais et tonique, sulcus suffisamment profond > 1 mm,
     - simple cordonnet ; sulcus peu profond, gencive fine.
   - Matériel et matériaux :
     - cordonnets tricotés triple 0, double 0 et 0 Ultrapak™,
     - spatule à cordonnets ou spatule fine à extrémité mousse,
     - solution hémostatique,
     - ciseaux affutés.



Figure 80 : plateau technique pour accéder aux limites par déflexion

Remarque : comment insérer un cordonnet :

- mettre en place le cordonnet avec la spatule en l'inclinant à 45° par rapport à l'axe de la dent et en commençant en proximal, en avançant de proche en proche,
- toujours appuyer vers la partie déjà en place pour éviter de la faire ressortir.

- Technique du double cordonnet (à privilégier) :
  - mettre en place le premier cordonnet le plus fin (000) en le coupant de manière qu'il soit jointif dans le sulcus (ne pas l'imbiber de solution hémostatique), l'imbiber d'eau après insertion.
  - couper le second cordonnet (0 ou double 0 en fonction de la largeur du sulcus) plus long que le diamètre de la préparation et l'imbiber éventuellement de solution hémostatique,
  - insérer le deuxième cordonnet dans le sulcus,
  - après 2 minutes (maximum si cordonnet imbibé) rincer et sécher la préparation,
  - ôter uniquement le deuxième cordonnet et réaliser l'empreinte,
  - une fois le 2ème cordonnet retiré, son action ne perdure que 30 à 90 secondes.

- **Technique du simple cordonnet** (lorsque le sulcus manque de profondeur) :
  - utiliser le cordonnet du plus gros diamètre pouvant être mis en place dans le sulcus (0 ou double 0),
  - couper le cordonnet plus long que le diamètre de la préparation afin de pouvoir l'enlever facilement,
  - le mettre en place puis laisser l'action du cordonnet se réaliser (2 minutes),
  - le retirer au moment de l'empreinte,
  - une fois le cordonnet retiré, son action ne perdure que 30 à 90 secondes.

Mise en place des cordonnets -jusqu'à 2min55-

2. Accès par éviction : électrochirurgie.

- Indication ; limite profonde et gencive épaisse, parodonte réduit mais sain.
- Contre-indication ; pacemaker.
- Matériel et matériaux :
  - bistouri électrique,
  - aspiration chirurgicale,
  - seringue d'anesthésie et carpule d'anesthésique.

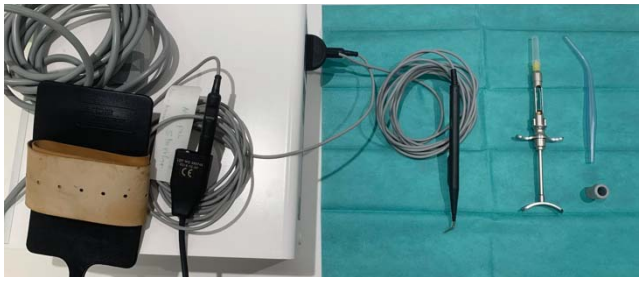

Figure 81 : plateau technique pour accéder aux limites par électrochirurgie

- Étapes :
  - installer le bistouri électrique selon les données fabricants (cf annexe 15),
  - réaliser une anesthésie locale,
  - dégager le champ opératoire (sec) de tout instrument métallique,
  - placer l'électrode du bistouri dans la bissectrice de l'angle sulculaire,
  - réaliser des mouvements d'essais préalable,
  - maintenir l'électrode en permanence au contact de la dent et faire le tour du sulcus sans marquer d'arrêt (7 mm/ seconde),
  - attendre 10 secondes avant de repasser si besoin,
  - nettoyer le sulcus,
  - réaliser l'empreinte.

Empreintes de préparations : wash technique ou empreinte rebasée

Indications :

- piliers en position libre en extrémité d'arcade,
- limites profondes difficiles d'accès,
- nombreuses préparations de dépouille,
- praticien seul.

Contre-indication : dents au parodonte réduit et contre dépouilles importantes.

Matériel et matériaux :

- porte empreinte : Rim Lock®,
- silicone light en pistolet à cartouche injecteur (AQUASIL XLV® Dentsply),
- embout à usage unique pour pistolet à cartouche,
- silicone putty (AQUASIL HARD® Dentsply),
- adhésif à silicone,
- couteau d'évent.

Le light et le putty doivent être de viscosités les plus éloignées possible.



Figure 82 : plateau technique pour réaliser une empreinte avec la wash technique

Étapes :

1. Préparer le porte-empreinte :
   - choisir le porte-empreinte,
   - encoller le porte-empreinte avec l'adhésif,
   - sécher la préparation,

2. Réaliser la première empreinte :
   - malaxer le putty sans gants en latex ; une cuillère de base et une cuillère de catalyseur,
   - garnir le porte-empreinte et l'insérer en bouche et le maintenir durant la prise du matériau (3 minutes 30),
   - désinsérer le porte-empreinte de manière rapide et uni-axiale.

38

3. Aménager la première empreinte :
   - contrôler l'empreinte ; absence de décollement,
   - rincer et sécher l'empreinte et l'aménager ;
     - éliminer les contres dépouilles, les languettes inter-dentaires,
     - réduire les bords vestibulaires en hauteur et en épaisseur,
     - retirer une collerette de matériau autour de chaque préparation en regarde de la gencive marginale,
     - réaliser des évents sur toute l'empreinte (notamment en regarde des préparation),
     - réaliser un repère inter-incisif pour le repositionnement.

4. Réaliser la seconde empreinte :
   - réaliser la déflexion gingivale(cf fiche n°37),
   - retirer le 2ème cordonnet et injecter immédiatement le light dans le porte-empreinte au niveau de toutes les dents,
   - réinsérer le porte-empreinte en bouche et le maintenir en bouche le temps de la prise du matériau (5 minutes) ; pression forte pendant 10 secondes puis maintien sans contrainte,
   - désinserer le porte-empreinte de manière rapide et uni axiale,
   - contrôler l'empreinte ; absence de bulle, de tirage, de décollement.

5. Désinfecter l'empreinte à l'aide d'hypochlorite de sodium 0,5% (spray bleu présent à chaque fauteuil).

Étape suivante :

⚠ Ne pas oublier d'enregistrer la couleur de la future restauration (cf fiche n°40).Enregistrement de l'antagoniste à l'alginate (cf fiche n°3) et d'un moyen de mise en situation occlusale en cas de doute sur la reproductibilité de l'OIM (index en cire).

Empreinte des préparations en wash technique

Empreinte des préparations : technique double mélange

39

Indications :

- parodontes fins et fragiles,
- piliers encastrés,
- dents mobiles au parodonte réduit.

Matériel et matériaux :

- porte empreinte : Rim-Lock ou sectoriel,
- silicone light en pistolet à cartouche (AQUASIL Ultra LIGHT®, Dentsply),
- embouts à usage unique pour pistolet à cartouche,
- silicone putty: un pot de base et un pot de catalyseur avec 2 cuillères (AQUASIL Soft®, Dentsply),
- adhésif à silicone.

Le light et le putty doivent être de viscosité la plus proche possible.



Figure 83 : plateau technique pour réaliser une empreinte double mélange

Étape précédente : avoir réalisé l'accès aux limites (cf fiche n°37).

Étapes :

1. Avec un porte-empreinte **RimLock®** (empreinte de plusieurs préparations, prothèse mixte, empreinte de préparations dans le secteur antérieur) :
    - choisir le porte-empreinte adapté,
    - encoller le porte-empreinte avec l'adhésif adapté,
    - rincer et sécher la préparation,
    - retirer le 2ème cordonnet et injecter immédiatement le light **sur toutes les dents**, en laissant en continu l'embout du pistolet au contact des dents (temps de prise 5 minutes),
    - de manière concomitante l'aide opérateur malaxe le putty (une cuillère de base + une cuillère de catalyseur) du bout des doigts sans gants jusqu'à obtenir un mélange bien homogène (temps de malaxage 30 secondes) et garnit le porte-empreinte,

- insérer le porte-empreinte de manière douce et progressive et le maintenir en bouche le temps de la prise du matériau (5 minutes pour la prise complète du light),
- désinsérer le porte-empreinte de manière rapide et uni-axiale,
- contrôler l'empreinte ; absence de bulle, de tirage, d'interférence occlusale avec le porte-empreinte,
- désinfecter l'empreinte à l'aide d'hypochlorite de sodium 0,5% (spray bleu présent à chaque fauteuil).

2. Avec un porte-empreinte sectoriel : empreinte sectorielle en occlusion (empreinte des préparations encastrées de dents cuspidées, si le guidage antérieur est correct) :
   - essayer le porte-empreinte : absence d'inteférence avec les dents ou les muqueuses en occlusion,
   - repérer l'occlusion afin de s'assurer que l'OIM est correcte durant l'empreinte,
   - expliquer au patient qu'il doit serrer les dents normalement, ne pas mastiquer et que les dents doivent être en occlusion des deux côtés,
   - rincer et sécher la préparation,
   - retirer le 2ème cordonnet et injecter immédiatement le light sur les dents de l'arcade concernée et l'antagoniste (temps de prise 5 minutes), de manière concomitante l'aide opérateur malaxe le putty (une cuillère de base + une cuillère de catalyseur) du bout des doigts sans gants jusqu'à obtenir un mélange bien homogène (temps de malaxage 30 secondes) et garnit le porte-empreinte,
   - insérer le porte-empreinte de manière douce et progressive et demander au patient de se mettre en occlusion le temps de la prise du matériau (5 minutes pour la prise complète du light),
   - demander au patient d'ouvrir la bouche afin de dégager l'arcade antagoniste,
   - désinsérer le porte-empreinte de manière rapide et uni axiale,
   - contrôler l'empreinte : absence de bulles, de tirage, d'interférences avec le porte-empreinte,
   - désinfecter l'empreinte à l'aide d'hypochlorite de sodium 0,5% (spray bleu présent à chaque fauteuil).

Étape suivante :

⚠ Ne pas oublier de prendre la couleur de la future restauration (cf fiche n°40).

Pour une empreinte de toute l'arcade :

- enregistrer l'arcade antagoniste à l'alginate (cf fiche n°3) et un moyen de mise en situation occlusale en cas de doute sur la reproductibilité de l'OIM (index en cire Solidus, ou index en résine Pattern® sur les piliers prothétiques),
- couler l'empreinte alginate au laboratoire interne,
- puis envoyer l'empreinte et le modèle antagoniste au laboratoire externe.

Pour une empreinte sectorielle :

- envoyer l'empreinte au laboratoire externe.

Empreinte des préparations avec la technique double mélange

Choix de la couleur des restaurations

40

<u>Étape précédente :</u> avoir réalisé l'empreinte.

La couleur d'une dent dépend de 3 paramètres : luminosité / saturation / teinte.

<u>Matériel et matériaux :</u>

- nuancier Vita PAN classical® (prothèse fixée),



Figure 84 : nuancier du service de prothèse du CHRU de Nancy

<u>Étapes :</u>

1. Condition de choix de la couleur :
   - éteindre le scialytique,
   - retirer le rouge à lèvre si la patiente en porte,
   - le patient doit être assis tête appuyée sur la têtière,
   - la dent doit être propre et humidifiée.

2. Le nuancier VitaPan Classical® :
   - A1-A4 : rougeâtre brunâtre,
   - B1-B4 : rougeâtre jaunâtre,
   - C1-C4 : tons de gris → n'existe pas dans une dent naturelle et correspond à un émail transparent,
   - D1-D4 : gris rougeâtre,
   - classement décroissant de luminosité : B1, A1, B2, D2, A2, C1, C2, D4, A3, D3, B3, A3,5, B4, C3, A4, C4.

3. Choix de la couleur :
   - choisir de loin un panel de couleur (rapidement car fatigue oculaire au bout de 5 à 7 secondes),
   - comparer les couleurs choisies aux dents adjacentes à la dent à restaurer,
   - comparer le noyau de la dent avec le noyau de l'échantillon, comparer l'émail avec le bord libre de l'échantillon.
   - Méthode décrite par Pizzamiglio :
     - Déterminer la couleur en comparant les échantillons avec la saturation la plus forte (A4, B4, D4) au niveau du collet,
     - Quand la teinte est choisie déterminer la saturation en comparant les échantillons sélectionnés avec le tiers moyen de la dent.

4. Réaliser un schéma pour transmettre les informations au prothésiste :
   - dessiner une dent de grande taille pour que les annotations soient lisibles,
   - noter l'orientation mésiale et distale,
   - si la dent est cuspidée dessiner une vue occlusale,
   - séparer la dent en tiers cervical, moyen et occlusal,
   - noter les différentes couleurs choisies dans chaque tiers,
   - indiquer les zones de transparence et translucidité, l'état de surface, les caractérisations…

Dans le secteur de prothèse au CHRU de Nancy :
- prothèse fixée provisoire/transitoire/d'usage → nuancier Vita Classical,
- prothèse amovible provisoire/transitoire → nuancier Chromascop,
- prothèse amovible d'usage → nuancier Ivoclar Vivodent® SPE.

Essayage et validation des infrastructures métalliques de bridge

Étape précédente : avoir réalisé une empreinte et demandé au laboratoire de réaliser la pièce prothétique.

Matériel et matériaux :

- armature du bridge sur le modèle de travail,
- Fit Checker Advance White® ;
    - un tube de base et un tube de catalyseur,
    - ou pistolet à cartouche avec un embout à usage unique,
- bloc à spatuler et spatule,
- pièce à main,
- disque carborandum ultrafins,
- kit fraise "retouche métal" (cf annexe 2),
- résine calcinable Pattern® ; deux godets, un pinceau, un flacon de poudre et un de liquide.





Figure 85 : plateau technique pour réaliser l'essayage de l'infrastructure de bridge



Figure 86 : armature de bridge sur modèle de travail (source : essai et correction des infrastructures métalliques coulées : étape clé du succès prothétiques, Pascal De March)

41



<u>Étapes :</u>

1. Observer sur le modèle de travail :
   - état de surface ; lisse et poli,
   - absence de bulles, d'ébarbures ou de limites trop fines,
   - absence d'angles vifs,
   - embrasures arrondies,
   - homothétie des extrados et espace suffisant pour la céramique (0,7 mm minimum),
   - connexions suffisamment hautes (pour contrer la flexion de la travée)
   - absence de bascule.

⚠ En cas d'angle vif, le retoucher avec la fraise n°2 du kit « retouche métal » montée sur une pièce à mains, puis polir avec le pollisoir (fraise n°4).

2. Essayer l'infrastructure en bouche :
   - contrôler la présence d'une friction à l'insertion,
   - vérifier l'ajustement cervical visuellement puis à la sonde, entre la ligne de finition de la dent et la limite prothétique,
   - vérifier en occlusion la présence d'un espace suffisant pour la céramique,
   - vérifier l'absence de bascule ; pour cela, appuyer sur plusieurs endroits en changent l'orientation d'appui, et chercher à mobiliser l'infrastructure.

3. Corriger les frictions :
   - Utiliser le Fit Checker advance White® GC ;
     - mettre sur un bloc de mélange une quantité égale (1cm environ) de base et de catalyseur (ou utiliser un pistoloet auto-mélangeur),
     - ajouter du retardateur si nécessaire,
     - nettoyer et sécher les préparations et l'intrados prothétique,
     - mélanger 20 secondes,
     - étaler dans l'intrados de la chape et insérer en bouche (temps de prise 1 minute à partir du début du mélange),
   - après la prise, retirer l'infrastructure et vérifier l'homogénéité et la finesse du silicone,
   - s'il est percé, cela indique la présence d'une zone de friction : retoucher le pilier sans toucher à la limité cervicale à la fraise fine à métal (fraise n°3 du kit "retouche métal").

4. Corriger une bascule (si un mouvement est observé lors de la mobilisation de l'infrastructure) :
   - sectionner la chape au niveau d'une ou plusieurs connexions (celle impliquée, ou celle qui est proche d'une dent support) au disque carborandum monté sur une pièce à main,
   - sectionner autant de connexion nécessaires pour obtenir l'adapatation de l'infrastructure en bouche,
   - vérifier que la section fait 0,2mm de large,
   - sabler les zones sectionnées,
   - resolidariser les parties en bouche à la résine calcinable (Pattern®),
   - désinsérer et vérifier la qualité de la liaison.

<u>Étape suivante :</u>

- enregistrer l'occlusion sur l'armature avec un index d'occlusion (cire Solidus ou résine Pattern® + aluwax),
- si aucune retouche n'est nécessaire demander le biscuit au laboratoire,
- si des retouches ont été nécessaires : réessayer l'armature après correction par le laboratoire.

Essayage du biscuit (couronne unitaire – plurale – bridge) 42

Matériel et matériaux :

- modèle de travail et biscuit,
- fil dentaire,
- papier à articuler fer à cheval 80µm,
- pièce à main,
- kit"retouche céramique en extra-oral" (cf annexe 2),
- silicone type Fit Checker®,
- pince de Furrer ou dépose couronne,
- détartreur, clé et insert ultrasonique.



Figure 87 : plateau technique pour réaliser l'essayage de biscuit

Étapes :

1. Vérifier sur le modèle de travail :
   - la présence de tous les éléments,
   - l'absence de bascule,
   - si l'occlusion est conforme,
   - l'absence de résidu de céramique et de sablage dans les intrados et de bulles dans la céramique,
   - l'adaptation cervicale, l'anatomie et la morphologie.

2. Retirer les provisoires à la pince de Furrer (ou dépose couronne) et nettoyer parfaitement les piliers aux US et insérer la ou les pièce(s) prothétique(s) en bouche.

3. Vérifier les points de contacts → ils doivent être existants et relativement serrés :
   - utiliser du fil dentaire et du papier à articulé fin,
   - en cas de restaurations plurales, vérifier une par une quelle est la couronne empêchant l'insertion complète en commençant par la plus distale,
   - marquer les points de contact trop forts au papier à articuler et les corriger à la fraise retouche céramique (fraises n°1, puis polir avec les disques n°2 et n° 3) grâce aux marques laissée par le papier d'occlusion jusqu'à ce que le fil dentaire passe avec une certaine résistance sans se rompre,
   - en cas de point de contact insuffisant, un nouvel apport est nécessaire → renvoyer au laboratoire.

42

⚠ Vérifier auparavant que la situation en bouche est bien la même que celle sur le modèle. Si ce n'est pas le cas, c'est que le modèle est faux ; il faut reprendre l'empreinte.

4. Vérifier l'ajustage cervical avec une sonde (radiographie possible), utiliser le Fit Checker® (si besoin) pour vérifier l'adaptation de l'intrados.

5. Régler l'occlusion statique et dynamique avec un papier d'occlusion de 40 ou 80µm (contacts punctiformes) :
   - en cas de sur-occlusion → essayer et régler les secteurs solidaires individuellement en commençant par le postérieur,
   - retoucher si nécessaire à la fraise retouche céramique n°1, en commençant par les secteurs les plus postérieurs,
   - polir soigneusement (disques n°2 puis 3).

6. Vérifier l'intégration esthétique de la restauration et demander son approbation au patient.

Étape suivante : demande du maquillage, glaçage et finitions au laboratoire.

Assemblage des pièces prothétiques : scellement

Étape précédente : avoir essayé et validé le biscuit.

Matériel et matériaux :

- détartreur, clé et insert à détartrer,
- pince de Furrer ou dépose couronne,
- pièce prothétique glacée réalisée par le laboratoire,
- ciment verre ionomère (GC Fuji PLUS® GC) ; conditionneur, carpule prédosée avec pince à CVI,
- alcool, coton, micro-brush,
- kit fraises "retouche céramique" et pièce à main,
- kit fraise "retouche céramique intra-oral"(cf annexe 2),
- contre angle bleu, contre angle rouge.



Figure 88 : plateau technique pour réaliser le scellement de pièce prothétique

Étapes :

1. Retirer la restauration provisoire à la pince de Furrer puis enlever soigneusement tous les résidus de ciment se trouvant sur le pilier au détartreur.

2. Essayer la pièce prothétique et revérifier les points validés lors de l'essayage du biscuit :
   - à ce stade, seules des retouches minimes sont possible (par exemple des points de contacts) avec la fraise n°1 du kit "retouche extra-oral" et polir soigneusement d'abord avec les disques n°2 puis n°3,
   - en cas de défauts trop importants au niveau de l'occlusion ou des points de contact effectuer les retouches nécessaires et renvoyer au laboratoire pour un nouveau glaçage.

3. Réaliser un cliché radiographique pour vérifier l'adaptation.

4. Dégraisser la couronne à l'alcool avec une boulette de coton et séchage à l'air libre ou à la seringue à air. Rincer et sécher la préparation, positionner des cotons salivaires dans le vestibule afin de maintenir la préparation à l'abri de la salive. Appliquer le conditionneur sur la surface dentaire pendant 20 secondes à la micro-brush. Rincer abondant et sécher sans assécher à la seringue à air.

5. Préparer le ciment :
   - carpule pré-dosée : faire vibrer la carpule puis la mettre dans la pince à CVI.

6. Enduire la surface interne de la couronne, puis la mettre en place et la maintenir en place manuellement pour les dents du secteur antérieur et avec un coton pour les dents cuspidée. Retirer les excès à la sonde quand le ciment commence à cristalliser puis nettoyer les éventuels excès aux ultrasons.

7. Une fois le scellement effectué, vérifier une nouvelle fois l'occlusion, effectuer des retouches avec les fraises n°1, 2 et 3 du kit "retouche céramique intra-oral", puis polir et glacer avec les fraises n°4, 5 puis 6 montées sur un contre angle bleu.

8. Réaliser un cliché radiographique de contrôle.

Vidéo : scellement

<u>Cotation restauration unitaire :</u>

100% santé :

Type de restauration	Métallique		Zircone	Céramo-métallique	
	Cliquer sur la dent concernée et choisir le même panier que la restauration corono-radiculaire				
Matériau	CoCr	Titane	Zircone	CoCr	Titane
Cotation	06.02.01.04.01.01 HBLD038	06.02.01.04.01.02 HBLD038	06.02.01.04.01.02 HBLD350	06.02.01.04.03.01 HBLD634	06.02.01.04.03.02 HBLD634
Intitulé	CoCr - pose d'une couronne dentaire dentoportée métallique	Titane - pose d'une couronne dentaire dentoportée métallique	Pose d'une couronne dentaire dentoportée céramique monolithique (zircone) sur (canine-incisive-prémolaire)	CoCr - pose d'une couronne dentoportée céramométallique sur une (canine-incisive-prémolaire)	Titane - pose d'une couronne dentoportée céramométallique sur une (canine-incisive)
Tarif	290€		440€	500€	

Reste à charge modéré :

Type de restauration	Céramo-métallique		Zircone
	Cliquer sur la dent concernée et choisir le même panier que la restauration corono-radiculaire		
Matériau	CoCr	Titane	Zircone
Cotation	06.02.02.04.01 HBLD491	06.02.02.04.02 HBLD491	06.02.02.04.03 HBLD073
Intitulé	CoCr - pose d'une couronne dentaire dentoportée céramométallique sur une deuxième prémolaire	Titane - pose d'une couronne dentaire dentoportée céramométallique sur une deuxième prémolaire	Pose d'une couronne dentaire dentoportée céramique monolithique (zircone) sur une molaire
Tarif	430€	450€	440€

Honoraires libres :

Type de restauration	Céramo-métallique		Céramo-céramique
	Cliquer sur la dent concernée et choisir le même panier que la restauration corono-radiculaire		
Matériau	CoCr	Titane	Céramo-céramique
Cotation	06.02.02.04.01 HBLD734	06.02.02.04.02 HBLD734	06.02.03.05.01 HBLD403
Intitulé	CoCr - pose d'une couronne dentaire dentoportée céramométallique sur une molaire	Titane - pose d'une couronne dentaire dentoportée céramométallique sur une molaire	Pose d'une couronne dentaire dentoportée céramo-céramique
Tarif	430€	450€	500€

Aide à la codification couronne unitaire

Quelle couronne unitaire pour quel panier de soins ?

44

	CC	Zircone	CCM	CCC
RAC 0				
RAC modéré				
Honoraires libres				

Quelle prothèse fixée plurale pour quel panier de soins ?

Type de restauration		Incisives maxillaires	Incisives mandibulaires	Canines	1er Prémolaire	2e Prémolaire	Molaires
		Prothèse corono-périphérique plurale					
Métallique	Métallique	Panier 100% santé	Panier 100% santé	Panier 100% santé	Panier 100% santé	Panier 100% santé	Panier 100% santé
Céramo-métallique	Ajout inter. ou pilier suppl.	Panier honoraires libres	Panier honoraires libres	Panier honoraires libres	Panier honoraires libres	Panier honoraires libres	Panier honoraires libres
	Céramo-métallique Cobalt-Chrome (bridge de base)	Panier 100% santé	Panier 100% santé	Panier reste à charge modéré	Panier reste à charge modéré	Panier reste à charge modéré	Panier reste à charge modéré
	Ajout inter. ou pilier suppl.	Panier honoraires libres	Panier honoraires libres	Panier honoraires libres	Panier honoraires libres	Panier honoraires libres	Panier honoraires libres
	Céramo-métallique Titane (bridge de base)	Panier 100% santé	Panier 100% santé	Panier reste à charge modéré	Panier reste à charge modéré	Panier reste à charge modéré	Panier reste à charge modéré
	Ajout inter. ou pilier suppl.	Panier honoraires libres	Panier honoraires libres	Panier honoraires libres	Panier honoraires libres	Panier honoraires libres	Panier honoraires libres
	Céramo-métallique (Or) (bridge de base)	Panier honoraires libres	Panier honoraires libres	Panier honoraires libres	Panier honoraires libres	Panier honoraires libres	Panier honoraires libres
	Ajout inter. ou pilier suppl.	Panier honoraires libres	Panier honoraires libres	Panier honoraires libres	Panier honoraires libres	Panier honoraires libres	Panier honoraires libres
Restauration mixte	Bridge de base mixte Cobalt-chrome	Panier reste à charge modéré	Panier reste à charge modéré	Panier reste à charge modéré	Panier reste à charge modéré	Panier reste à charge modéré	Panier reste à charge modéré
	Bridge de base mixte Titane	Panier reste à charge modéré	Panier reste à charge modéré	Panier reste à charge modéré	Panier reste à charge modéré	Panier reste à charge modéré	Panier reste à charge modéré
Tout céramique	Céramique monolithique en zircone	Panier honoraires libres	Panier honoraires libres	Panier honoraires libres	Panier honoraires libres	Panier honoraires libres	Panier honoraires libres
	Ajout inter. ou pilier suppl.	Panier honoraires libres	Panier honoraires libres	Panier honoraires libres	Panier honoraires libres	Panier honoraires libres	Panier honoraires libres
	Céramo-céramique stratifié (bridge de base)	Panier honoraires libres	Panier honoraires libres	Panier honoraires libres	Panier honoraires libres	Panier honoraires libres	Panier honoraires libres
	Ajout inter. ou pilier suppl.	Panier honoraires libres	Panier honoraires libres	Panier honoraires libres	Panier honoraires libres	Panier honoraires libres	Panier honoraires libres
Bridge à cantilever mésial	Restauration biomimétique	Panier honoraires libres	Panier honoraires libres	Panier honoraires libres	Panier honoraires libres	Panier honoraires libres	
	Restauration métallique	Panier honoraires libres	Panier honoraires libres	Panier honoraires libres	Panier honoraires libres	Panier honoraires libres	
	Restauration mixte	Panier honoraires libres	Panier honoraires libres	Panier honoraires libres	Panier honoraires libres	Panier honoraires libres	
Inlay-core		A choisir dans le panier de soins du type de prothèse fixée corono-périphérique d'usage réalisée					
Restauration transitoire avec intermédiaire		100% reste à charge (NR)					

Assemblage des pièces prothétiques : collage des restaurations de faible épaisseur (facettes)

<u>Étape précédente :</u> avoir réalisé la préparation, la restauration provisoire et l'hybridation dentinaire immédiate.

<u>Matériel et matériaux :</u>

- colle photopolymérisable (kit Variolink®):
  - Monobond Plus® (silane),
  - IPS Ceramic Etching Gel® ; acide fluoridrique (agent de mordançage des pièces prothétiques),
  - Total Etch® ; acide orthophosphorique (agent de mordançage dentaire),
  - adhésif amélo-dentinaire ; Adhese Universal®,
  - colle Variolink®,
- lampe à photo-polymériser,
- Téflon®, brossette, microbrush, fil de soie,
- contre-angles bleu et rouge,
- kit retouche « céramique intra-oral » (cf annexe 2),
- papier d'occlusion 40µm,
- nécessaire pour poser le champ opératoire : feuille de digue, crampon, cadre à digue, pince à crampon, fil dentaire pour réaliser des ligatures si besoin,
- sableuse (alumine 27µm).





Figure 89 : plateau technique pour réaliser le collage de facettes

<u>Étapes :</u>

1. Retirer la restauration provisoire et nettoyer la préparation aux ultrasons et à la brossette montée sur contre angle bleu (+/- microsableuse), rincer et sécher.

2. Essayer la pièce prothétique : point de contact (au fil de soie et avec du papier d'occlusion), stabilité, adaptation marginale (vérifier avec la sonde), couleur, ne pas contrôler l'occlusion des pièces fines avant collage (risque de fracture). Réaliser un sablage à l'alumine à 27 µm de la pièce prothétique.

3. Mettre le champ opératoire au complet, isoler les points de contact avec du Teflon® et vérifier l'insertion complète de la pièce prothétique.

4. Préparer la pièce prothétique :
   - nettoyer l'intrados à la seringue à eau puis la sécher à l'air,
   - appliquer l'acide fluoridique (IPS Ceramic Etching Gel®) à la microbrush puis rincer et sécher l'intrados,

⚠ Rincer au-dessus d'un gobelet, et non pas dans le lavabo !



Céramiques vitreuses		Résines composites
Emax	Autres céramiques	
Mordancer l'intrados prothétique à l'acide fluorhydrique (VITA ceramic ETCH) pendant 20 secondes	Mordancer l'intrados prothétique à l'acide fluorhydrique (VITA ceramic ETCH) pendant 30 secondes	Sabler au laboratoire interne l'intrados à 27 ou 50µm

- appliquer le silane (Monobond Plus®) à la microbrush en frottant 3 fois 20 secondes sur tout l'intrados,
- sécher durant 60 secondes (si possible à chaud).

4. Préparer la dent :
   - nettoyer la dent puis la sécher,
   - mordancer l'émail 30 secondes et la dentine 15 secondes à l'acide orthophosphorique,
   - rincer et sécher légèrement,
   - appliquer l'adhésif amélo-dentinaire photopolymérisable (Adhese Universal®) sur la surface de la dent et frotter pendant 20 secondes,
   - sécher pendant 5 à 10 secondes, de plus en plus fort,
   - photopolymériser 10 secondes.

5. Réaliser le collage de la facette :
   - ne plus toucher la restauration avec les doigts et la saisir avec un embout autocollant,
   - appliquer la colle Variolink® sur la pièce à coller OU sur la préparation,
   - positionner la restauration en bouche,
   - éliminer les excès de colle à la microbrush -tout en gardant la restauration positionée- et avec un fil dentaire en inter-proximal,
   - photopolymériser complètement la colle ; 10 secondes par face,
   - enduire la préparation de glycérine, photopolymériser puis rincer
   - vérifier l'absence de bulle, et rajouter de la colle si besoin.

6. Retirer le champ opératoire.

7. Réaliser les finitions :
   - contrôler l'occlusion statique et dynamique,
   - effectuer les retouches nécessaires avec le kit de fraise "retouche céramique intra-oral" : d'abord avec les fraises n°1, 2 et 3,
   - polir la restauration et le joint de collage avec les fraises 4, 5 puis 6 montées sur contre-angle bleu,
   - polir à l'aide de strip en proximal.

<u>Cotation :</u>

- cliquer sur la dent concernée,
- 06.02.04.01,
- HBMD048 ; NR pose d'une facette céramique collée sur une dent d'un secteur incisivo-canin = 450€,
- panier de soins : honoraires libres (pas de prise en charge par la sécurité sociale, mais prise en charge par la mutuelle selon le contrat ; les tarif sont appliqués librement par le chirurgien-dentiste)

Assemblage des pièces prothétiques : collage des restaurations d'épaisseur plus importante

47

<u>Étape précédente :</u> avoir réalisé la préparation, la restauration provisoire et l'hybridation dentinaire immédiate.

<u>Indications :</u> onlay, inlay et couronnes.

<u>Matériel et matériaux :</u>

- colle dual (kit Multilink®) :
  - seringue automix transparent,
  - embouts mélangeurs,
  - 2 flacons Multilink Primer A/B,
  - flacon de silane ; Monobond Plus®,
- agent de mordançage dentaire ; acide orthophosphorique 37% et embout applicateur,
- agent de mordançage de la céramique ; acide fluorhydrique 5 ou 9% (VITA Ceramic Etch),
- sableuse (alumine 50 µm et 27 µm),
- lampe à photo-polymériser,
- contre-angles bleu et rouge,
- Téflon®, brossette, microbrush, fil de soie,
- kit "retouche céramique intra-oral" (cf annexe 2),
- papier d'occlusion 40µm,
- nécessaire pour poser le champ opératoire ; feuille de digue, crampon, cadre à digue, pince à crampon, fil pour réaliser des ligatures si besoin.





Figure 90 : plateau technique pour réaliser le collage d'inlay/onlay

<u>Étapes :</u>

1. Retirer la restauration provisoire et nettoyer la préparation aux ultrasons et à la brossette montée sur contre angle bleu (+/- à la microsableuse), rincer et sécher.

2. Essayer la pièce prothétique : point de contact (au fil de soie et avec du papier d'occlusion), stabilité, adaptation marginale (vérifier avec la sonde), couleur, ne pas contrôler l'occlusion des pièces fines avant collage (risque de fracture).

3. Réaliser un sablage à l'alumine à 27 µm de la pièce prothétique.

4. Mettre le champ opératoire au complet, isoler les points de contact avec du Teflon® et vérifier l'insertion complète de la pièce prothétique.

47

5. Préparer la pièce prothétique :
   - nettoyer l'intrados à la seringue à eau puis la sécher à l'air,
   - préparer l'intrados en fonction du type de restauration,

Céramiques vitreuses		Résines composites
Emax	Autres céramiques	
Mordancer l'intrados prothétique à l'acide fluorhydrique (VITA ceramic ETCH) pendant 20 secondes	Mordancer l'intrados prothétique à l'acide fluorhydrique (VITA ceramic ETCH) pendant 30 secondes	Sabler au laboratoire interne l'intrados à 27 ou 50µm

   - appliquer le Monobond Plus® à la microbrush en frottant 3 fois 20 secondes sur tout l'intrados,
   - sécher durant 60 secondes (si possible à chaud).

6. Préparer la dent :
   - mordancer uniquement l'émail de la dent à l'acide orthophosphorique pendant 15 secondes (s'il n'y a pas de grande plage amélaire, ne pas mordancer, car risque d'hypersensibilité dentinaire),
   - rincer la dent à l'eau puis la sécher délicatement pendant 30 secondes,
   - mélanger une goutte de Multilink Primer A et une goutte de Multilink Primer B puis brosser la surface dentaire en frottant pendant 20 secondes,
   - souffler avec la seringue à air pendant 20 secondes pour éliminer l'excès.

7. Réaliser le collage de la pièce prothétique :
   - ne plus toucher la restauration avec les doigts et la saisir avec un bâtonnet autocollant,
   - mettre un embout de mélange sur la seringue de Multilink® et appliquer sur la pièce à coller OU sur la zone préparée,
   - positionner la restauration en bouche et rester appuyé jusqu'à la fin de la polymérisation,
   - essuyer les excès de colle à la microbrush puis à la sonde ou à la spatule à bouche et avec un fil dentaire en inter-proximal,
   - photopolymériser complètement la colle sous un gel de glycérine (Liquid Strip®) ; 20 secondes par millimètre de céramique et par segment,
   - rincer le gel de glycérine.

8. Réaliser les finitions :
   - contrôler l'occlusion statique et dynamique,
   - effectuer les retouches nécessaires avec le kit de fraise "retouche céramique intra-orale" : d'abord avec les fraises n°1, 2 et 3
   - polir la restauration et le joint de collage avec les fraises 4, 5 puis 6 montées sur contre-angle bleu,
   - polir avec des strips les zones proximales.

Cotation :

	Restauration en résine composite	Restauration en céramique
	Cliquer sur la dent concernée	
Cotation	06.02.02.01.01 HBMD351 restauration d'une dent sur (*nombre de faces*) ou plus par matériau incrusté inlay-onlay en résine composite	06.02.03.01.02 HBMD460 restauration d'une dent sur (*nombre de faces*) ou plus par matériau incrusté (inlay-onlay) en céramique vitreuse
Tarif	250€	295€
Panier de soins	Reste à charge modéré	Honoraires libres

Dépose des restaurations périphériques scellées

<u>Prérequis avant d'envisager la dépose :</u>

- poser l'indication de dépose,

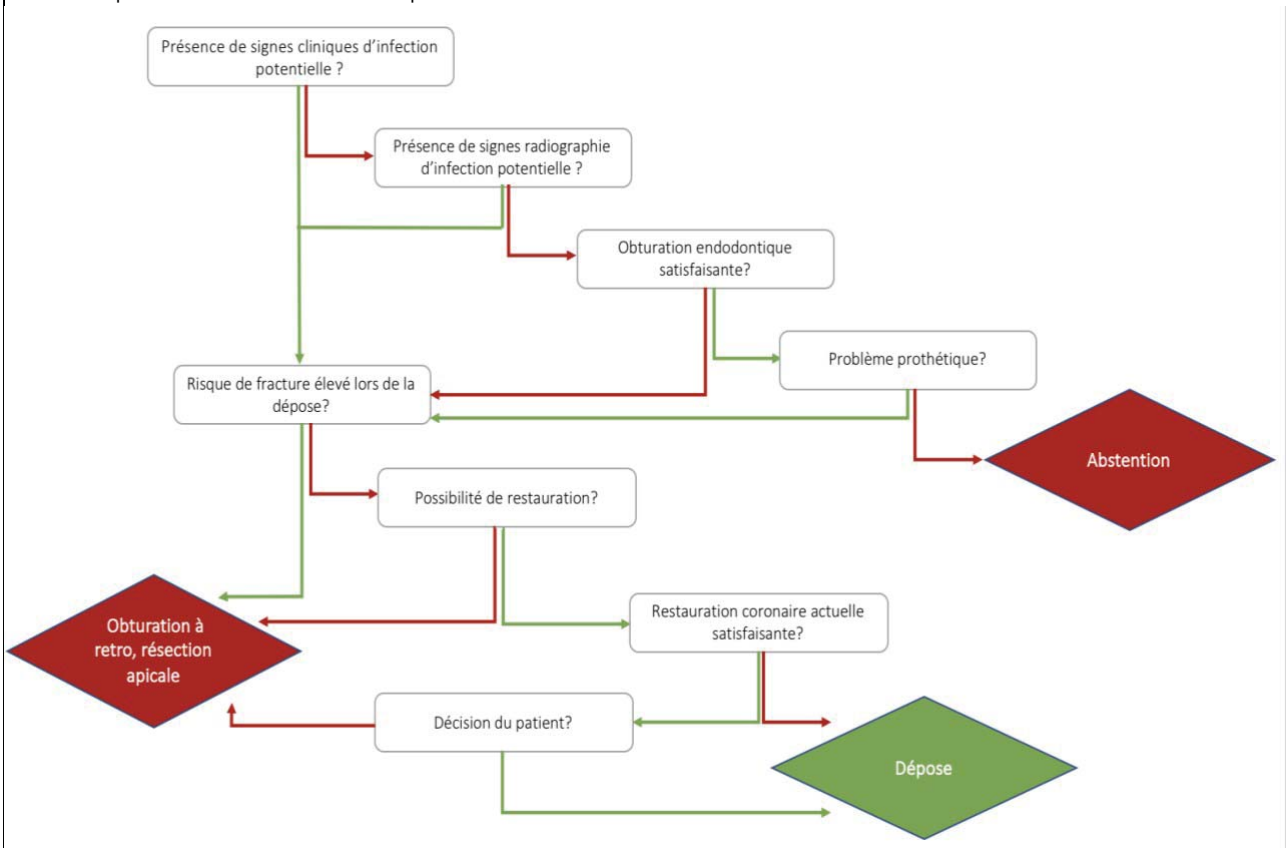

Figure 91 : indication de dépose des éléments prothétiques

- prévenir le patient du risque de fracture lors de la dépose,
- réaliser un examen radiographique ;
    - valeur intrinsèque de la racine,
    - niveau osseux,
    - qualité du traitement endodontique (est-il possible de faire mieux ?),
    - type d'ancrage radiculaire : inlay-core, inlay-core à clavette (à découper), vis, tenon,
    - longueur de l'ancrage (au-delà de 12 mm ré-intervention impossible).

Il est nécessaire avant la dépose d'évaluer le rapport bénéfice risque.
Faire une clef avant de déposer la restauration pour réaliser ensuite une restauration provisoire en technique iso-moulage.

<u>Matériel et matériaux :</u>

- contre angle rouge,
- fraise diamantée,
- fraises transmétal,
- Wam-Key® n°1, 2 et 3,



Figure 92 : plateau technique pour déposer des restaurations périphériques scellées

48

<u>Étapes :</u>

1. Dépose au WamKey® :
   - réaliser une rainure sur la face occlusale et vestibulaire de la couronne, à l'aide de la fraise diamantée et/ou transmétal, selon le matériau de la couronne,
   - passer le WamKey® dans l'ouverture et faire un mouvement d'écartement → la couronne se descelle facilement.

2. Dépose au Safe Remover, Anthogyr® ;

Ce système est principalement utilisé pour les couronne provisoires, les couronnes métalliques unitaires, ou les couronnes céramo-métalliques ayant un bandeau métallique palatin.



- choisir le crochet en fonction de la dent concernée,


crochet contre-coudé pour molaires


crochet plat avec rainures pour incisive


crochet simple pour canines et prémolaires


crochet pour bridge

- placer le crochet sous le rebord de la prothèse (en vestibulaire ou en palatin),
- faire coulisser la masselotte le long de la tige, jusqu'à l'extrémité opposée,
- l'intensité de la percussion dépend de la force appliquée par l'opérateur.

⚠ Ne pas appliquer de forces latérales au risque de fracturer la reconstitution corono-radiculaire sous-jacente.

⚠ Les crochets sont assez épais et présentent un risque de glissement ; veillez à prendre des points d'appuis stables.

<u>Étape suivante :</u> dépose de la reconstitution corono-radiculaire.

Dépose des reconstitutions corono-radiculaires

Étape précédente :

- poser l'indication de dépose,
- déposer la restauration périphérique.

Matériel et matériaux :

- détarteur, clé et insert à ultrason,
- contre-angle rouge,
- fraises transmétal,
- WamKey®.



Figure 93 : plateau technique pour déposer des reconstitutions corono-radiculaires

Étapes :

1. Inlay-core simple.
   - Méthode ultrasonique (en première intention) :
     - fraiser la partie coronaire de l'inlay-core afin d'effectuer une réduction circonférentielle à la fraise transmétal : réduire jusqu'au diamètre du tenon (diminue les forces nécessaires au descellement),
     - appliquer les ultrasons à la puissance maximale au sommet du tenon sans appuyer : alterner l'utilisation sous spray et à sec toutes les 10 secondes,
     - marquer des pauses toutes les minutes pour le refroidissement de la dent et vérifier si l'inlay- core est descellé ou non,
     - au bout de 10 minutes d'utilisation des ultrasons si l'inlay-core n'est pas descellé envisager une méthode extractive.

→faire appel à un enseignant.

2. WamKey® :
   - Fraiser à la jonction inlay-core et support dentaire restant,
   - Positionner le WamKey® dans la tranchéer réalisée et faire des petits mouvements de luxation de l'inlay-core.

49

3. Inlay-core à clavette :
   - séparer à la fraise transmétal l'inlay-core afin d'individualiser chaque tenon,
   - considéré ensuite chacun des tenons comme un inlay-core simple.

4. Tenon en titane :
   - fraiser la restauration foulée afin d'individualiser le tenon,
   - même méthode que pour un inlay-core simple : appliquer les ultrasons sur la tête du tenon en alternant sous spray et à sec, en cas d'échec : méthode extractive.

4. Screw-post :
   - dégager la tête du screw-post à la fraise diamantée,
   - faire tourner l'insert-ultrasonore autour de la tête du screw-post dans le sens antihoraire.

En cas d'échec : faire appel à un enseignant. 

5. Tenon fibré : ils doivent être déposé par usure et abrasion → **faire appel à un enseignant**.
   (fraise boule diamantée et ultrasons),

6. Tenons fracturés : faire appel à un enseignant. 

Étape suivante : réalisation de la restauration provisoire.

PROTHÈSE IMPLANTO-PORTÉE (FIXÉE ET AMOVIBLE)

Prise en charge des patients devant bénéficier d'une réhabilitation prothétique implanto-portée

50



Consultation implantaire :

Toute pose d'implant (y compris celle d'implants unitaire en secteur encastré) doit obligatoirement être précédée d'une consultation implantaire au cours de laquelle seront réalisés et tracés dans ODS :

- un examen clinique buccal complet avec sondage parodontal afin de s'assurer de l'absence de maladie parodontale sous-jacente,
- une analyse du plan d'occlusion,
- une analyse chiffrée de l'espace prothétique disponible en mésio-distal et entre le sommet de la crête et les dents antagonistes,
- une analyse esthétique dans les cas d'édentement antérieur (analyse de la ligne du sourire notamment),
- des modèles d'étude des deux arcades dentaires (complétés par des cires d'occlusion en l'absence de calage),
- des photographies du sourire dans les cas antérieurs (à archiver dans ODS).

Pour les cas de réhabilitation complexes/globales :

La consultation est menée conjointement par un praticien référent en implantologie et un en prothèse (dans la mesure du possible conserver ces deux référents tout au long du traitement). Donner une estimation orale financière au patient lors de la première consultation et lui remettre un devis qui contient :

- une « analyse clinique prothétique pré-implantaire » (240 euros) comprenant :
    - modèles d'étude montés sur articulateur en RC,
    - montage prospectif / céroplasties diagnostiques,
    - guide radiologique,
- un CBCT pour l'implantologie.

La pose d'implant ne peut être envisagée qu'une fois les couloirs prothétiques préalablement validés par les protocoles dédiés.

Remarques administratives :

Aucun implant ne doit être posé sans devis implantaire et prothétique signé par le patient.
Le devis doit être signé par le patient ET le praticien qui a validé la thérapeutique. Il doit être transmis au BDE, et le tracer dans ODS en « commentaire ».
La consultation implantaire s'effectue de préférence au sein du département de parodontologie mais avec validation du projet prothétique conjointement par un enseignant du département de prothèse (et le noter dans ODS).
Aucun examen tomographique ne doit être réalisé avant cette consultation implantaire et validation du projet prothétique.
Tout devis de prothèse doit être signé par un enseignant de prothèse, et tout devis d'implantologie doit être signé par un enseignant du département d'implantologie.
Le secteur de prothèse peut refuser la prise en charge d'un patient dont les implants n'ont pas fait l'objet d'un projet prothétique préalablement validé.
Toute réhabilitation implanto-portée confiée aux étudiants doit obtenir l'aval d'un enseignant de prothèse (noté dans ODS).

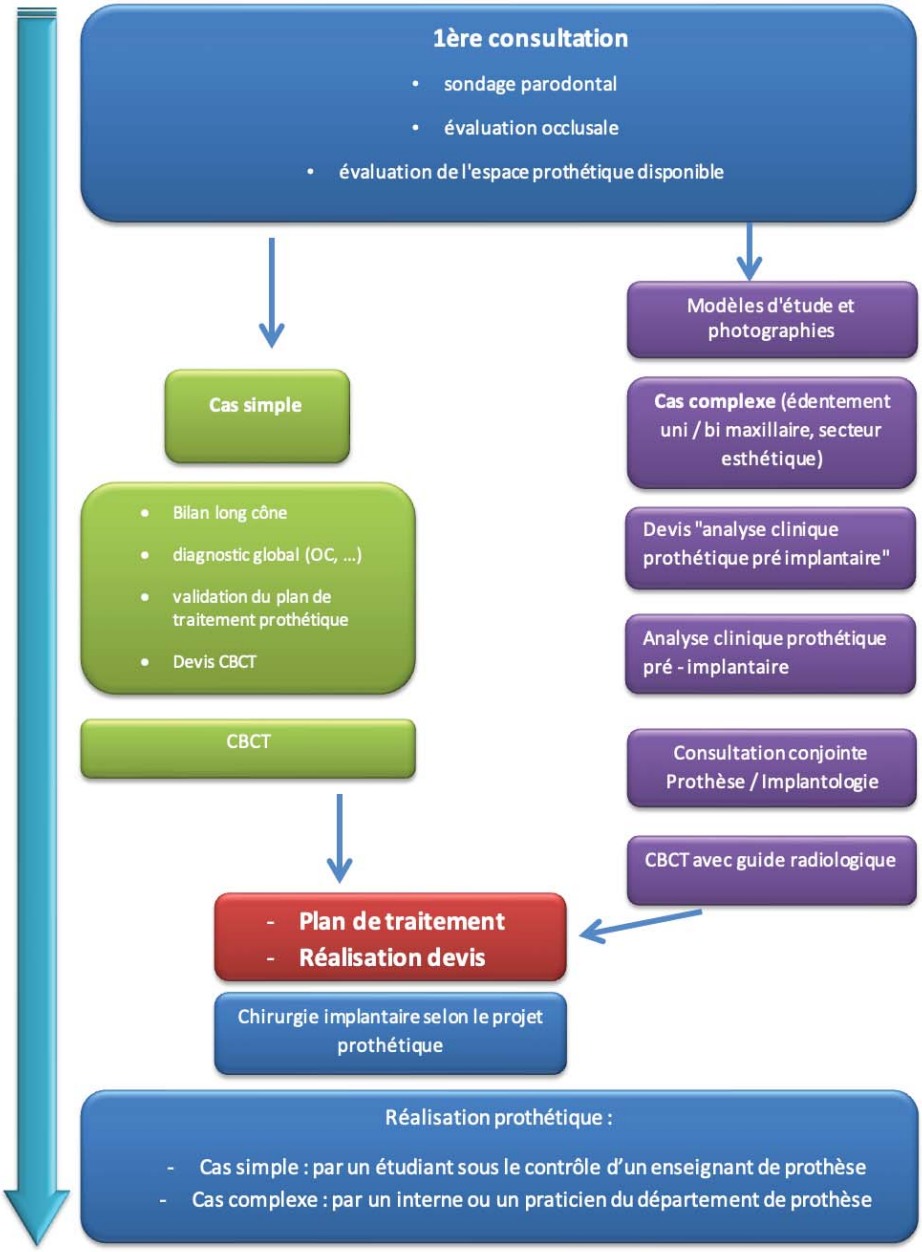

NB : toutes les étapes doivent être consignées dans le logiciel ODS

Présentation du matériel d'implantologie prothétique

Mise en place d'attachements Locator® : méthode directe

<u>Étape précédente :</u>

- pose de deux implants mandibulaires para-symphysaires et réalisation d'une PAC mandibulaire,
- commander les pièces nécessaires au préalable auprès d'un enseignant : pilier Locator® et boitiers Locator®.

<u>Matériel et matériaux :</u>

- pilier mâle Locator® : commandé en amont en fonction de l'implant et de la situation du col implantaire (mesurer la hauteur de gencive depuis le col implantaire),
- boitier femelle et gaines Locator®,
- outil Locator® : outil 3 en 1,
- clef dynamométrique,
- tournevis implantaire,
- Fit Test C&B®,
- résine Quick Up® et Quick Up LC®,
- Quick Up Adhesive®,
- feuille de digue ou anneau en silicone (espaceur),
- micro-brush ou pinceau,
- pièce à main,
- lampe à photopolymériser,
- alcool,
- kit de fraises « retouche résine » (cf annexe 2),
- papier d'occlusion 200 µm,
- pince de Miller.



Figure 94 : plateau technique pour mettre en place les attachements Locator® en méthode directe



Figure 95 : Outil 3 en 1 (source : notice Locator® Densply)

51

<u>Étapes :</u>

1. Retirer les vis de cicatrisation 3 mois après la mise en place des implants et vérifier la propreté des cols implantaires.

2. Visser les piliers Locator® à l'aide du tournevis 3 en 1 (partie dorée) puis à la clef dynamométrique au couple indiqué par le fabricant.

3. Mettre un ou plusieurs anneaux de protection autour de la partie mâle (ou un morceau de feuille de digue) pour éviter des fusées de résine.

4. Positionner ensuite la partie femelle (gaine noire) sur la partie mâle (au-dessus de la feuille de digue).

5. Évider la prothèse en regard des implants et s'assurer qu'il n'y ait aucune interférence avec les piliers Locator®, avec la fraise n°1 du kit de fraise « retouche résine ». On peut utiliser du Fit Test C&B® (silicone à prise rapide), pour visualier les zone d'interférence.

6. Passer la prothèse à l'alcool et laisser évaporer.

7. Mettre du Quick up Adhesive® dans la prothèse au pinceau ou à la micro-brush puis laisser sécher.

8. Mettre un embout sur la cartouche de résine et en appliquer dans la prothèse à l'aide du pistolet dédié.

9. Insérer la prothèse en bouche et attendre la polymérisation sous contrôle occlusal (pression moyenne) : temps de prise 3 minutes et 30 secondes à partir du mélange.

10. Après polymérisation, retirer les espaceurs (ou les feuilles de digue).

11. Enlever les excès de résine et polir la prothèse autour des attaches, avec la fraise n°5 du kit.

12. En cas de présence de bulles ou de manques : utiliser la résine photopolymérisable (Quick Up LC®).

13. Evider légèrement autour de la matrice (pour laisser la place à l'anneau gingival) avec une fraise résine fine, puis polir au tour à polir.

14. Changer les gaines noires pour des gaines rétentives à l'aide de l'outil 3 en 1 :
    - utiliser la partie dédiée au retrait des inserts pour enlever l'insert noir,
    - utiliser la partie ajout des inserts pour remettre une gaine différente,
    - les rétentions sont différentes (code couleur),
    - commencer par la moins rétentive (bleu pour des implants parallèles).



Figure 96 : Gaines Locator® (source : notice Locator® Dentsply)

15. Vérifier l'occlusion comme pour une PAC conventionnelle (cf fiche n°14).

16. Donner les conseils au patient :
    - nettoyer au moins une fois par jour les piliers placés sur les implants à l'aide d'une brosse à dents monotouffe (éventuellement électrique) et d'un dentifrice non abrasif,
    - nettoyer la prothèse avec une brosse spécifique et du savon de Marseille.

17. Maintenance et suivi :
    - revoir le patient une à deux semaines après la pose des Locators® pour adapter la rétention si besoin en changeant les inserts,
    - puis suivi trimestriel : vérifier l'état des implants et des attachements, la bonne santé gingivale autour des piliers et le vissage des piliers.

Cotation :

	Prothèse amovible résine	Prothèse amovible à châssis métallique
Cotation prothèse	06.04.06.03.01 ; 6 codes selon le nombre de dents à remplacer +/- barre de renfort (hors nomenclature)	06.04.06.03.02 ; 12 codes selon le nombre de dents à remplacer
	+	
Cotation pilier	Pilier Locator® (pilier = partie mâle / boitier et gaine = partie femelle)	
	06.04.06.03.03 11 codes selon le nombre d'implants posés	
Panier de soins	Pas de prise en charge par la sécurité sociale	

Vidéo : changement de la gaine Locator (source : YouTube)

Mise en place d'attachements Locator® : méthode indirecte

<u>Étape précédente :</u>

- pose de deux implants mandibulaires para-symphysaires et réalisation d'une PAC mandibulaire,
- commande des analogues, transfert et du système Locator adapté auprès d'un enseignant,
- avoir fait signer le devis avec les attachements et la barre de renfort coulée.

<u>Matériel et matériaux :</u>

- piliers mâle Locator® : choisi en fonction du diamètre de l'implant et de la situation du col implantaire,
- transferts d'empreintes Locator®,
- outil Locator® : outil 3 en 1,
- tournevis implantaire,
- clef dynamométrique,
- analogues de pilier,
- silicone de contrôle : Fit Checker® avec le pistolet à cartouche,
- matériau d'empreinte : silicone light (Aquasyl® Ultralight Densply) avec l'adhésif,
- pièce à main,
- kit de fraises « retouche résine » (cf annexe 2),
- spray désinfectant,
- papier d'occlusion 200 µm,
- pince de Miller.



Figure 98 : plateau technique pour mettre en place les attachements Locator® en méthode indirecte



Figure 97 : Outil 3 en 1 (source : notice Locator® Densply)

52



Étapes :

1. Retirer les vis de cicatrisation 3 mois après la mise en place des implants et vérifier la propreté des bords implantaires.

2. Mettre les parties mâles sur les implants et visser à l'aide du tournevis de (partie dorée de l'outil 3 en 1) puis à la clef dynamométrique (couple indiqué par le fabriquant).

3. Mettre le transfert d'empreinte Locator® sur la partie mâle en bouche en le clippant.

4. Évider la prothèse en regard des implants à la fraise Buffalo et s'assurer qu'il n'y ait aucune interférence en bouche à l'aide du silicone de contrôle (type Fit Checker®).

5. Garnir l'intrados de la prothèse d'adhésif spécifique du matériau utilisé.

6. Garnir la prothèse de matériau à empreinte :
   - polyether → voir protocole empreinte pick-up (cf fiche n°53) pour le protocole d'utilisation (temps de prise 6 minutes),
   - silicone light → utilisation d'un pistolet avec une cartouche de silicone et un embout à usage unique (temps de prise 5 minutes).

7. Insérer la prothèse en bouche et attendre la prise complète du matériau d'empreinte sous contrôle occlusal.

8. Retirer la PAC avec les transferts dans l'empreinte et fournir les analogues au laboratoire.

9. Désinfecter la prothèse à l'aide d'hypochlorite de sodium 0,5% (spray bleu présent à chaque fauteuil).

10. Envoyer l'empreinte au laboratoire externe qui coule le modèle et réalise la mise en place des parties femelles puis qui renvoie la prothèse. Ne pas oublier la réalisation d'une barre de renfort coulée au sein de la prothèse complète.

11. Changer les gaines noires pour des gaines rétentives à l'aide de l'outil 3 en 1 :
    - utiliser la partie dédiée au retrait des inserts pour enlever l'insert noir,
    - utiliser la partie ajout des inserts pour remettre une gaine différente,
    - les rétentions sont différentes (code couleur),
    - commencer par la moins rétentive (bleu pour des implants parallèles).



Figure 98 : Gaines Locator® (source : notice Locator® Dentsply)

12. Vérifier l'occlusion : comme pour une PAC conventionnelle (cf fiche n°14).

13. Donner des conseils au patient : nettoyer au moins une fois par jour les piliers placés sur les implants à l'aide d'une brosse à dents monotouffe et d'un dentifrice non abrasif.

14. Maintenance et suivi :
    - revoir le patient une à deux semaines après la pose des Locators® pour adapter la rétention si besoin,
    - puis suivi trimestriel : vérifier l'état des implants et des attachements, la bonne santé gingivale autour des piliers et le vissage des piliers.

Cotation :

	Prothèse amovible résine	Prothèse amovible à châssis métallique
Cotation prothèse	06.04.06.03.01 ; 6 codes selon le nombre de dents à remplacer +/- barre de renfort (hors nomenclature)	06.04.06.03.02 ; 12 codes selon le nombre de dents à remplacer
	+	
Cotation pilier	Pilier Locator® (pilier = partie mâle / boitier et gaine = partie femelle)	
	06.04.06.03.03 11 codes selon le nombre d'implants posés	
Panier de soins	Pas de prise en charge par la sécurité sociale	

Mise en place des Locator en méthode indirecte (source : YouTube)

Empreinte supra-implantaire : technique directe, ouverte ou pick-up ou de ramassage

<u>Étape précédente :</u>

- commander avec les enseignants les transferts et les analogues correspondant aux implants du patient.

<u>Matériel et matériaux :</u>

- porte empreinte : PEI ou porte-empreinte du commerce en plastique ajourable (type 3M),
- pièce à main et kit fraise "retouche résine" (cf annexe 2),
- transfert et analogue adaptés,
- tournevis implantaire du système utilisé,
- cupule remplie de sérum physiologique,
- seringue avec chlorhexidine,
- spray désinfectant.

Matériaux d'empreinte :

- polyether: Impregum penta soft 3M Espe®,
- mélangeur à polyether (Impregum®),
- adhésif à polyether,
- seringue et piston à polyether (Impregum®),

OU

- silicone light en pistolet à cartouche (AQUASIL Ultra LIGHT® Lv, Dentsply),
- embouts à usage unique pour pistolet à cartouche,
- silicone putty :un pot de base et un pot de catalyseur avec 2 cuillères (AQUASIL Soft®, Dentsply),
- adhésif à silicone.

Le light et le putty doivent être de viscosité très proche

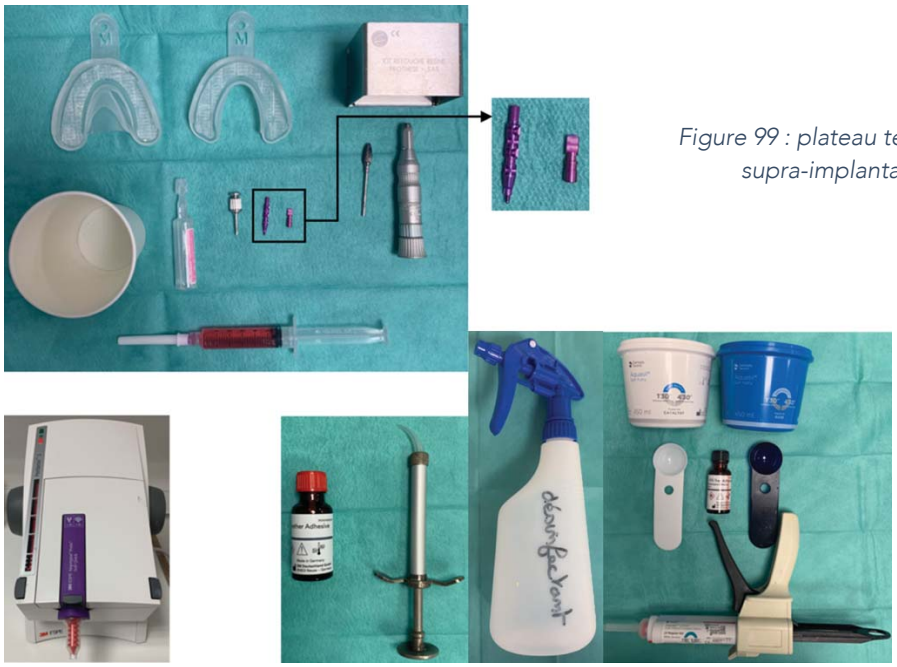

Figure 99 : plateau technique pour une empreinte supra-implantaire en méthode directe

53

<u>Étapes :</u>

1. Évider le porte-empreinte au niveau de l'implant à la fraise résine (n°1-2 du kit "retouche résine") montée sur une pièce à main.

2. Dévisser la vis de cicatrisation avec le tournevis :
   - vérifier l'intégrité des implants,
   - désinfecter à la chlorexidine,
   - mettre la ou les vis dans de le sérum physiologique (ne pas les intervertir et bien les identifier),

3. Visser le transfert d'empreinte manuellement et effectuer une radiographie de contrôle : aucun hiatus implant/transfert ne doit être visible (radiographie nécessaire dans certains cas seulement → connexion externe).

4. Vérifier l'adaptation du porte-empreinte et que l'ouverture soit bien en face de l'emplacement du transfert. Insérer et désinsérer le porte-empreinte plusieurs fois.

5. Réaliser l'empreinte :

5.1. Au **silicone** → empreinte double mélange classique ;
   - garnir le porte-empreinte d'adhésif,
   - rincer et sécher la bouche,
   - injecter le light autour du transfert en maintenant le contact entre l'embout et le transfert (temps de prise 5 minutes),
   - de manière concomitante l'aide opérateur malaxe le putty (une cuillère de base + une cuillère de catalyseur) du bout des doigts sans gants jusqu'à obtenir un mélange bien homogène (temps de malaxage 30 secondes) et garni le porte-empreinte,
   - insérer le porte-empreinte de manière douce et progressive,
   - dégager immédiatement la tête de la vis du transfert,
   - maintenir le porte-empreinte en bouche le temps de la prise du matériau (5 minutes pour la prise complète du light).

5.2. Au **polyether** (Impregum®) : temps de travail = 2 minutes 30 ;
   - garnir le porte-empreinte d'adhésif dédié,
   - rincer et sécher la bouche,
   - l'aide opérateur lance le mélange de l'Impregum® et rempli la seringue dédiée,
   - déposer le matériau en bouche autour du transfert en maintenant le contact entre l'embout injecteur et le transfert,
   - l'aide opérateur garni le porte-empreinte,
   - insérer le porte-empreinte en bouche,
   - dégager immédiatement la tête de la vis du transfert,
   - maintenir porte-empreinte le temps de la prise (temps de prise totale à partir du malaxage : 6 minutes).

6. Dévisser les transferts : sortir la vis de 1 mm afin de s'assurer de son dévissage complet, puis retirer la vis.

7. Désinsérer l'empreinte dans l'axe de l'implant. Vérifier la stabilité du transfert dans le silicone et la qualité de l'empreinte.

8. Désinfecter la prothèse à l'aide d'hypochlorite de sodium 0,5% (spray bleu présent à chaque fauteuil).

9. Revisser la vis de cicatrisation manuellement.

10. Visser l'analogue sur le transfert en exerçant un contre couple, vérifier l'absence de rotation du transfert. Bien protéger l'empreinte pour le trajet vers le laboratoire.

<u>Étape suivante :</u>

- réaliser l'empreinte de l'antagoniste à l'alginate (cf fiche n°3) et la faire couler par le laboratoire interne,
- faire un bon de laboratoire et envoyer l'empreinte silicone ou polyether au laboratoire externe pour la coulée.

Pour les cas complexes et les bridges, demander un wax-up amovible.

Empreinte implantaire en technique directe

Empreinte supra-implantaire : technique indirecte, fermée ou de repositionnement

<u>Étape précédente :</u>

- commander avec les enseignants les transferts et les analogues correspondant aux implants du patient.

<u>Matériel et matériaux :</u>

- porte empreinte : RimLock®,
- transfert conique et analogue adaptés,
- tournevis implantaire du système utilisé,
- cupule remplie de sérum physiologique,
- chlorexidine,
- spray désinfectant.

Matériau d'empreinte :

- polyether: Impregum penta soft 3M Espe®,
- mélangeur à polyether (Impregum®),
- adhésif à polyether,
- seringue et piston à polyether (Impregum®),

OU

- silicone light en pistolet à cartouche (AQUASIL Ultra LIGHT®, Dentsply)
- embouts à usage unique pour pistolet à cartouche,
- silicone putty : un pot de base et un pot de catalyseur avec 2 cuillères (AQUASIL Soft®, Dentsply)
- adhésif à silicone.

Le light et le putty doivent être de viscosité très proche



Figure 100 : plateau technique pour une empreinte supra-implantaire en méthode fermée

54



Étapes :

1. Choisir le porte-empreinte adapté à la bouche du patient.

2. Dévisser la vis de cicatrisation avec le tournevis :
   - vérifier l'intégrité des implants et désinfecter à la chlorexidine,
   - mettre la ou les vis dans de le sérum physiologique (ne pas les intervertir et bien les identifier).

3. Visser le transfert conique d'empreinte manuellement et effectuer une radiographie de contrôle : aucun hiatus implant/transfert ne doit être visible (radiographie nécessaire dans certains cas seulement → connexion externe).

4. Vérifier l'absence d'interférences entre le transfert conique et le porte-empreinte.

5. Réaliser l'empreinte :

5.1 Au **silicone** →empreinte double mélange classique ;
- garnir le porte-empreinte d'adhésif,
- rincer et sécher la bouche,
- injecter le light autour du transfert en maintenant le contact entre l'embout et le transfert (temps de prise 5 minutes),
- de manière concomitante l'aide opérateur malaxe le putty (une cuillère de base + une cuillère de catalyseur) du bout des doigts sans gant jusqu'à obtenir un mélange bien homogène (temps de malaxage 30 secondes) et garnit le porte-empreinte,
- insérer le porte-empreinte de manière douce et progressive,
- maintenir le porte-empreinte en bouche le temps de la prise du matériau (5 minutes pour la prise complète du light).

5.2 Au **polyether** (Impregum®) ;
- garnir le porte-empreinte d'adhésif,
- rincer et sécher la bouche,
- l'aide opérateur lance le mélange de l'Impregum® et rempli la seringue dédiée,
- déposer le matériau en bouche autour du transfert en maintenant le contact entre l'embout injecteur et le transfert,
- l'aide opérateur garnit le porte-empreinte,
- insérer le porte-empreinte en bouche,
- maintenir le porte-empreinte le temps de la prise (temps de prise totale à partir du malaxage : 6 minutes).

6. Désinsérer l'empreinte dans l'axe de l'implant.

7. Deviser le transfert, replacer l'analogue dans le transfert et repositionner l'ensemble dans l'empreinte.

8. Vérifier la stabilité du transfert dans le silicone et la qualité de l'empreinte.

9. Désinfecter la prothèse à l'aide d'hypochlorite de sodium 0,5% (spray bleu présent à chaque fauteuil).

10. Revisser la vis de cicatrisation manuellement.

11. Prendre la couleur de la future couronne.

⚠ Bien protéger l'empreinte pour le trajet vers le laboratoire.

<u>Étape suivante :</u>

- réaliser l'empreinte de l'antagoniste à l'alginate (cf fiche n°3) et la faire couler par le laboratoire interne,
- faire un bon de laboratoire et envoyer l'empreinte silicone ou polyether au laboratoire externe pour la coulée.

Pour les cas complexes et les bridges, demander un wax-up amovible.

Tableau 14 : Étapes administratives de la conception d'un pilier Atlantis

Lieu et opérateur	Étapes
Service de prothèse Externe	Réalisation des empreintes supra-implantaire, coulée de l'antagoniste au laboratoire interne puis envoi de l'antagoniste et l'empreinte au laboratoire externe. En cas de couronne unitaire prendre la couleur avec le nuancier VITA lors de cette étape.
Laboratoire	Coulée du modèle et réalisation de la fausse gencive. Réalisation des céroplasties pour les cas complexes et les bridges.
Service de prothèse Externe	Réception du travail du laboratoire, Remplir le formulaire dédié -commande pilier Atlantis- (dossier partagé) Nécessité d'avoir en sa possession : - modèles maxillaires et mandibulaires, - devis signés, - références implantaires. Faire une fiche de laboratoire précisant l'étape à réaliser.
Service de prothèse Prescripteur autorisé	Saisie de la pré-commande Atlantis à réaliser avec un enseignant : - référence commande → IEP du patient, - prescripteur → nom du prescripteur / opérateur.
Service de prothèse Externe	Dépôt du bon de commande et des modèles au bureau de la gestionnaire des commandes (Mme POMARES).
Gestionnaire des commandes	Placer le formulaire de pré commande avec les modèles dans la boîte spécifique Case Safe Atlantis et organise l'enlèvement grâce à la demande d'enlèvement UPS.
Atlantis	Réalisation du design des piliers.
Service de prothèse	Validation et modification si nécessaire du design des piliers en ligne.
Atlantis	Usinage des piliers et renvoi au service de prothèse du travail.
Gestionnaire des commandes	Réception de la commande (depuis la pharmacie puis transfert sur le site Heydenreich) et renvoi des bordereaux de livraison signés. Mme POMARES indique dans le dossier du patient : « commande Atlantis reçu le… ».
Service de prothèse Externe	Réception du travail au bureau de Corinne POMARES. Vérifier le pilier sur le modèle avant d'envoyer le travail au prothésiste externe. Scanner les références du pilier Atlantis dans le dossier du patient ODS et remettre la carte plastifiée de traçabilité au patient lors de l'insertion prothétique. Deux cas de figure : - couronne unitaire → demander la réalisation du biscuit en indiquant la couleur choisie lors de la première étape. - prothèse plurale → demander l'infrastructure.
Laboratoire	Réalisation du biscuit ou de l'infrastructure métallique.

Essayage et validation du pilier et du biscuit en prothèse fixée supra-implantaire scellée ou trans-vissée

Étape précédente :

Coulée des modèle et réalisation de la fausse gencive par le laboratoire

↓

Commande du pilier Atlantis

↓

Réalisation par le laboratoire du biscuit sur le pilier Atlantis

Matériel et matériaux :

- modèle avec : pilier implantaire, vis de pilier, biscuit de la couronne,
- tournevis implantaire,
- papier d'occlusion (80 µm),
- fil dentaire,
- brossette inter-dentaire,
- marqueur pour le pilier implantaire,
- cupule remplie de sérum physiologique,
- cotons salivaires,
- pièce à main,
- alcool,
- kit de fraises "retouche céramique extra-oral" (cf annexe 2),
- film radiographique.



Figure 101 : plateau technique de l'essayage du pilier et du biscuit en prothèse fixée implantaire

56



Étapes :

1. Vérifier sur le modèle :
   - présence de tous les éléments et toutes les vis,
   - absence de bascule,
   - occlusion conforme,
   - absence de résidu de céramique ou de sablage dans les intrados,
   - limites des couronnes précises,
   - anatomie et morphologie adéquates,
   - marquage des positions des piliers implantaires par un trait de marqueur en vestibulaire.

2. Retirer la vis de cicatrisation et la mettre dans la cupule remplie de sérum physiologique.

3. Mettre en place le pilier implantaire :
   - pour une **couronne scellée ou transvissée à deux étages** : visser à la main vérifier l'intégrité de la muqueuse (ne doit pas trop blanchir),
   - pour une **couronne transvissée** à un étage il n'y a pas de pilier on visse directement le biscuit,
   - réaliser une radiographie de contrôle (pilier + couronne).

4. Essayer et valider le biscuit - désinfecter au préalable le biscuit à l'alcool :
   - vérifier les contacts proximaux (avec du papier d'occlusion fin) et la résistance au passage du fil ;
     - ils doivent être existants mais à peine lâches afin de laisser la place au glaçage,
     - intensité excessive → meulage léger avec la fraise n°1 du kit « retouche céramique extra-oral » des zones marquées par le papier d'occlusion,
     - intensité insuffisante → nouvel apport de céramique nécessaire au laboratoire (vérifier que la situation est identique sur le modèle ; si ce n'est pas le cas, c'est que le modèle est faux),
   - vérifier que le passage des brossettes est possible,
   - ajuster l'occlusion si nécessaire à la fraise n°1 du kit en contrôlant avec du papier d'occlusion ;
     - en occlusion légère → pas de contact sur la couronne,
     - en occlusion serrée → les contacts sur les dents et l'implant doivent être punctiformes et répartis,
     - en latéralité → protection canine,
     - en propulsion → au moins sur deux dents antérieures,
     - absence d'interférence,
   - polir minutieusement les retouches effectuées avec les diques n°2 puis n°3 du kit "retouche céramique extra-oral",
   - vérifier l'esthétique ;
     - profil d'émergence et anatomie,
     - couleur,
     - validation du patient.

5. Retirer la couronne et dévisser le pilier implantaire et les remettre sur le modèle.

6. Remettre la/les vis de cicatrisation en place.

Étape suivante : demander le glaçage au laboratoire.

Assemblage en prothèse fixée supra-implantaire scellée

<u>Étape précédente :</u> avoir essayé le pilier et le biscuit et demandé le glaçage au laboratoire.

<u>Matériel et matériaux :</u>

- modèle avec : pilier implantaire, vis et couronne,
- tournevis implantaire et clé dynamomètrique,
- ciment de scellement : Fuji TEMP LT® GC → pistolet avec une cartouche et embout plastique,
- bloc à spatuler,
- spatule à ciment et spatule à bouche,
- papier d'occlusion (80 µm),
- Téflon®, ciseaux, alcool, fil dentaire, CK6,
- pince de Miller,
- brossette inter-dentaire, cotons salivaires,
- cupule remplie de sérum physiologique,
- hypochlorite de sodium,
- pièce à main et kit de fraise « retouche céramique extra-oral » (cf annexe 2),
- film radiographique.



Figure 102 : plateau technique pour réaliser l'assemblage d'une prothèse fixée implantaire scellée

<u>Indications :</u>

- divergence possible entre l'axe de l'implant et l'axe de la restauration prothétique, `
- hauteur prothétique importante,
- faible enfouissement de la limite cervicale,
- restauration de faible étendue, couronne unitaire.

57



Étapes :

1. Retirer la vis de cicatrisation au tournevis implantaire et la mettre dans la cupule de sérum physiologique.

2. Désinfecter le pilier et l'intérieur de l'implant à l'aide d'une boulette de coton imbibée d'hypochlorite de sodium, avec l'aspiration au plus proche.

3. Visser manuellement sans torquer le pilier implantaire avec le tournevis implantaire.

4. Essayer la couronne et revérifier les points de contacts proximaux et l'occlusion ; si nécessaire, les retoucher avec la fraise n°1 du kit « retouche céramique extra-oral », puis polir avec les diques n°2 puis n°3.

5. Faire une radiographie pour valider l'insertion complète du pilier et de la couronne, validation par un enseignant obligatoire avant de réaliser le serrage au couple.

6. Visser le pilier selon les recommandations de couple de serrage pour vis de pilier avec la clé dynamomètreique (cf annexe 9).

7. Dégraisser l'intrados prothétique et le pilier avec de l'alcool et une boulette de coton.

8. Obturer le pas de vis du pilier avec du Téflon® et vérifier que la couronne se repositionne bien

9. Après validation de la couronne, sceller la couronne :
   - le Fuji Temp® est stocké dans le réfrigérateur,
   - mettre le ciment sur le bloc à spatuler,
   - homogénéiser le jaune seul puis mélanger les deux pâtes,
   - garnir l'intrados prothétique de ciment,
   - insérer la couronne sur le pilier puis attendre la prise du matériau sous contrôle occlusal sur un rouleau salivaire,
   - retirer les excès à la sonde ou au CK6 et au fil dentaire/brossette au bout de 1 minute quand le matériau est en phase élastique.

10. Après la prise totale du matériau (4 minutes et 30 secondes à partir du mélange), vérifier l'élimination complète des excès de ciment.

11. Réaliser une radiographie de contrôle du scellement final : le pilier et la couronne doivent être à fond (absence de hiatus) et il ne doit pas y avoir de débris de ciment ;
    - en cas de problème, la couronne devra être descellée, recontrôlée (point de contact, ajustement cervical etc.) et rescellée,
    - si présence de ciment résiduel, l'enlever et refaire une radiographie.

12. Donner les conseils d'hygiène au patient sur le passage quotidien des brossettes.

13. Ne pas oubier de coter le pilier et la couronne (conformément au devis), ainsi que la radiographie.

Cotation :

PILIER

Matériaux	Titane	Titane nitruré	Zircone
	Cliquer sur la dent concernée		
Cotation	06.04.02.01 5 codes et 12 tarifs selon le nombre de piliers	06.04.02.02 5 codes et 12 tarifs selon le nombre de piliers	06.04.02.03 5 codes et 12 tarifs selon le nombre de piliers
Panier de soins	Pas de prise en charge par la sécurité sociale		

COURONNE

	Biomimétique (CCC)		Biomimétique (CCM)	Titane (CCM)
	Cliquer sur la/les dent(s) concernée(s)			
Cotation	06.04.03.01 HBLD418		06.04.03.02 HBLD418 Pose d'une couronne dentaire implanto-portée **scellée**	06.04.03.03 HBLD418 Titane ; pose d'une couronne dentaire implanto-portée **scellée**
	CCC – Vitrocéramique stratifiée Pilier titane nitruré obligatoire Pose d'une couronne dentaire implanto-portée **scellée**	CCC – Zircone stratifiée Pilier titane nitruré recommandé Pose d'une couronne dentaire implanto-portée **scellée**		
Tarif	500€	450€	430€	450€
Panier de soins	Pas de prise en charge par la sécurité sociale			

Vissage du pilier implantaire
(source : YouTube)

Assemblage en prothèse fixée supra-implantaire transvissée

<u>Étape précédente :</u> avoir essayé le pilier et le biscuit et demandé le glaçage au laboratoire.

<u>Indications :</u>

- Pas de divergence de l'axe de l'implant par rapport à l'axe prothétique,
- Faible hauteur prothétique,
- Limite sous-gingivale,
- Restauration prothètique de grande étendue

<u>Matériels et matériaux :</u>

- modèle avec : pilier implantaire avec couronne et vis,
- tournevis implantaire et clé dynamomètrique,
- film radiographique,
- spatule de bouche,
- résine composite de viscosité moyenne,
- lampe à photopolymériser,
- papier d'occlusion (80 µm),
- pince de Miller,
- Téflon®, ciseaux, fil dentaire,
- cupule remplie de sérum physiologique,
- hypochlorite de sodium
- cotons salivaires,
- pièce à main et kit de fraises « retouche céramique extra-oral »,
- contre-angle rouge et bleu et kit de fraises « retouche céramique intra-oral » (cf annexe 2).



Figure 103 : plateau technique pour réaliser l'assemblage d'une prothèse implantaire transvissée

58



Étapes :

1. Retirer la vis de cicatrisation au tournevis implantaire et la mettre dans la cupule de sérum physiologique.

2. Désinfecter le pilier et l'intérieur de l'implant à l'aide d'une boulette de coton imbibée d'hypochlorite de sodium, avec l'aspiration placée au plus proche.

3. Visser manuellement sans torquer le pilier implantaire avec le tournevis implantaire.

4. Revérifier l'occlusion et les points de contacts proximaux ; pour une couronne unitaire, le point de contact doit être placé **au centre** de l'implant. Si besoin, retoucher avec la pièce à main et le kit « retouche céramique extra-oral » (fraise n°1, puis disques n°2 et n°3 pour polir).

5. Faire une radiographie pour valider l'insertion complète du pilier, validation par un enseignant obligatoire avant de réaliser le serrage au couple.

6. Visser le pilier selon les recommandations de couple de serrage pour vis de pilier avec la clé dynamomètrique (cf annexe 9).

7. Obturer le pas de vis du pilier avec du téflon.

8. Reformer l'anatomie dentaire à l'aide de résine composite de viscosité moyenne.

9. Vérifier l'occlusion avec du papier d'occlusion fin, et retoucher si besoin avec les fraises du kit « retouche céramique intra-oral » (fraises n°1, 2 ou 3, et polissage avec les fraises n°4, puis n°5 et enfin n°6). Les points de contacts sont identiques à ceux en prothèse dento-portée, idéalement situés au centre de l'implant.

10. Donner les conseils d'hygiène au patient sur le passage quotidien des brossettes.

Cotation :

- cliquer sur la dent concernée,
- 06.03.04 :
    - HBLD418 ; pose d'une couronne dentaire implantoportée **transvissée** = 680€
- panier de soins : pas de prise en charge par la sécurité sociale.

PLAN DE LIBÉRATION OCCLUSALE

Prise d'empreinte et de relation centrée pour un plan de libération occlusal

59

Étape précédente :

- remplir la fiche d'entretien clinique (cf annexe 12) avant de poser l'indication d'une gouttière de repositionnement musculaire,
- donner une fiche conseil au patient expliquant les DTM (cf annexe 13) pour qu'il prenne conscience de son trouble et qu'il ait une démarche active envers son trouble.

Indications :

- **en seconde intention** en cas de DTM subaigu, après conseils comportementaux et auto-massage,
- elle n'est pas indiqué en cas de DTM chronique.

Dans tous les cas, la prise en charge est pluri-disciplinaire, en fonction des douleurs, des facteurs de risque, des comorbidités, du mode de vie du patient. Cela peut inclure la kinésithérapie, la thérapie cognitivo-comportementale, la relaxation, l'osthéopathie, les thérapies pharmacologiques.

Critères de réalisation d'une GRM :

- en relation centrée,
- en recouvrant totalement l'arcade (pour éviter les égressions),
- en résine dure,
- maxillaire (dans les cas de classe II-1 d'Angle pour favoriser une bonne posture linguale), ou mandibulaire (dans les cas de déglutition atypique, de réflexe nauséeux important, de supraclusie importante),
- sans indentation, totalement lisse et non rugueuse,
- 1 à 2 mm d'épaisseur au niveau des molaires (épaisseur plus importante au niveau des canines pour facilier le réglage des mouvements latéraux)

⚠ Une gouttière mal réalisée est iatrogène (ouverture de béance antérieure, tic de morsure)

Matériels et matériaux :

- matériel pour la prise d'empreinte : porte-empreinte Rimlock, adhésif, bol et spatule, poudre à alginate, cuillère et verre doseur, compresse, spray de désinfection,
- cire Solidus,
- bol d'eau chaude,
- couteau à cire,
- bistouri.



Figure 104 : plateau technique pour réaliser une empreinte et la prise de RC

59

<u>Étapes :</u>

1. Réaliser la prise d'empreinte maxillaire et mandibulaire à l'alginate, à l'aide des portes-empreintes Rim-Lock (cf fiche n°3).

2. Enregistrer la relation centrée du patient :
   - placer le patient assis, avec sa tête appuyée contre la tétière du fauteuil, afin d'obtenir un relâchement de ses muscles,
   - maintenir d'une main la tête du patient, en plaçant son pouce et son index au niveau des deux canines maxillaires,
   - avec l'autre main, le pouce est posé sur le bord des incisives mandibulaires, tandis que les autres doigts sont repliés sous le menton,
   - réaliser un léger mouvement de vibration pour que la mandibule alterne entre ouverture et fermeture légère, tout en maintenant une légère pression vers l'arrière,
   - repèrer le premier contact dento-dentaire ; il doit être reproductible à chaque essai.

3. Enregistrer la relation centrée avec la cire Solidus :
   - une fois la manipulation acquise, faire chauffer la plaque de cire Solidus dans un bol d'eau chaude (52°C),
   - plier la plaque de cire en deux,
   - plaquer la cire sur les dents maxillaires, pour obtenir des indentations fines (possible de le faire grâce au modèle coulé en plâtre),
   - découper la cire sur les indentations vestibulaires et découper la zone antérieure (de canine à canine),
   - réchauffer la cire de chaque côté des indentations.
   - reproduire la manœuvre d'enregistrement de la relation centrée, avec la cire en bouche.

4. Vérifier la qualité de la cire ; elle ne doit être ni percée, ni écrasée.

5. Vérifier l'enregistrement de la RC.

<u>Étape suivante :</u>

- couler le modèle au laboratoire interne,
- demander au prothésiste de réaliser le plan de libération occlusale.



Figure 105 : cire de relation centrée

Vidéo : manipulation et enregistrement de la relation centrée

Insertion du plan de libération occlusal

Matériels et matériaux :

- modèles issus des empreintes
- plan de libération occlusal,
- papier d'occlusion épais,
- pince de Miller,
- pièce à main,
- kit « retouche résine » (cf annexe 2).



Figure 106 : plateau technique pour insérer le PLO

Étapes :

1. Réaliser l'équilibration clinique de la gouttière :
   - en occlusion → obtenir des contacts ponctuels, simultanés et alignés sur l'ensemble de la gouttière,
   - dans les mouvements de diduction → obtenir une désocclusion postérieure sans interférence,
   - dans les mouvements de propulsion → le guidage incisif est recherché, mais il n'est pas impératif,
   - retoucher les points trop importants à l'aide de la pièce à mains et des fraises n°1, 2 ou 3 du kit « retouche résine »,
   - polir avec la fraise n°5 du kit.

2. Donner des conseils au patient :
   - porter la gouttière uniquement la nuit, de façon irrégulière,
   - apprendre au patient à mettre et enlever la gouttière ; la mettre en place avec les doigts, et ne pas mordre sur la gouttière pour la rentrer en force,
   - nettoyer la gouttière après chaque utilisation, avec de l'eau, une brosse à dents et du savon neutre (savon de Marseille).

Étape suivante :

- revoir le patient 2 semaines plus tard, pour vérifier l'absence d'aggravation de symptome ; souvent, il apparait une béance entre les contacts canins et la gouttière. Cela prouve qu'il y a eu décontraction des muscles masticateurs, et donc un recul de la mandibule. Il faut donc retoucher la gouttière pour ré-obtenir des contacts simultanés,
- puis 6 semaines plus tard, pour commencer un sevrage progressif du port de la gouttière.

Cotation :

- HBLD018 : pose d'un plan de libération occlusale (prise en charge totale par la sécurité sociale).

EMPREINTE OPTIQUE

Démarrage et fonctionnement

La borne est mise en tension en actionnant l'interrupteur O/I qui se situe en arrière et en bas de la borne. La Primescan® s'allume en maintenant le bouton on/off positionné en haut à droite du track-pad. La lumière passe alors de la DEL bleue à la DEL verte.

	DEL allumée en bleu :	La borne est raccordée à la prise de courant.
	DEL clignote en bleu :	L'accu se charge pendant que la borne est raccordée à la prise de courant.
	DEL allumée en vert :	Le système est en cours de démarrage ou a démarré.
	DEL clignote en vert :	L'accu se charge pendant que le système démarre ou a démarré.
	DEL allumée en rouge :	Erreur
	DEL clignote ne rouge :	Erreur de communication entre le bloc d'alimentation, la batterie et la platine d'interface.
	DEL allumée en orange :	Le système n'est pas raccordé à la prise de courant. L'accu est chargé. Le système est en cours de démarrage ou a démarré.
	DEL clignote en orange :	Le système n'est pas raccordé à la prise de courant. La batterie n'est pas complètement chargée.

Entretien de la Primescan®

Hygiène et désinfectants validés :

- Les produits de nettoyage :

Alpro	Minuten Wipes
Merz	Pursept-A
Kerr	CaviCide CaviWipes
Patterson	pdCare Lingettes pdCare
Dürr	FD 366 sensitive FD 366 sensitive Wipes
Différents fabricants	Alcool isopropylique 60%-90%
	Savon neutre



Lingettes utilisées en clinique

- Désinfectant de niveau élevé :

Johnson & Johnson	CIDEX OPA

NB : Pour la désinfection il est recommandé d'utiliser uniquement les produits agréés et testés par Dentsply Sirona.

Désinfection de la Primescan® : désinfection des surfaces non critiques

63

Il est impératif de désinfecter les surfaces de contact non critiques suivantes par essuyage après chaque traitement selon l'ordre suivant :

1. Le moniteur tactile (y compris les poignées au dos du moniteur).
2. La console de commande (track-pad).
3. La poignée (avant et arrière) et le cordon.
4. Le support, le corps et la tête du scanner puis traitement de l'embout du scanner.

Utiliser les produits de désinfections cités ci-dessus (lingettes imprégnées ou les produits par essuyage virucide limité) pour les surfaces non critiques citées. Prêtez attention à ne pas faire rentrer de liquide dans les fentes d'aération.

Afin de nettoyer le moniteur tactile, il faut **« geler »** l'écran afin de ne pas déclencher une action involontaire lors de la désinfection. Pour ce faire :

- Appuyer simultanément sur la touche de gauche et la touche de droite du pavé tactile (track-pad) pendant environ 1 seconde. L'écran devient noir et affiche le texte « device locked ». Procéder à la désinfection du moniteur et déverrouiller le moniteur avec la commande au pied après la désinfection.

Ou

- Appuyer sur la touche verrouiller en bas de la barre des tâches, puis procedez à la désinfection. Déverrouiller ensuite le moniteur avec la commande au pied après la désinfection.





Vidéo du protocole de désinfection de la caméra optique

Désinfection de la Primescan® : désinfection et traitement de l'embout du scanner

Rappel sur les 3 embouts disponibles chez Dentsply Sirona :



Embout en acier inoxydable et verre saphir
Haut niveau de désinfection et stérilisation à chaleur sèche



Embout jetable : à usage unique



Embout en acier inoxydable et fenêtre jetable
Passage à l'autoclave

Pour assurer la désinfection optimale de l'embout au cabinet trois options sont possibles :

- Désinfection de niveau élevé de l'embout avec le kit HDL. (High Desinfection Level)
- Stérilisation de l'embout à la chaleur sèche.
- Utilisation d'embouts jetables à usage unique.

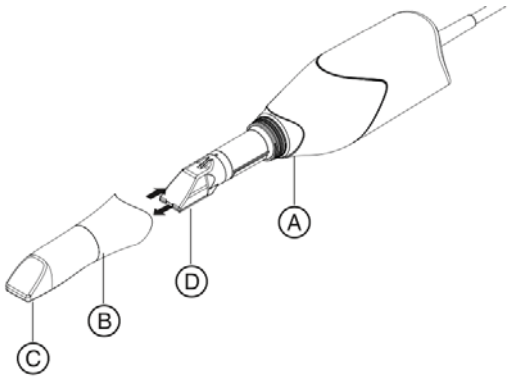

A : Corps du scanner à tenir pour retirer l'embout.	B : Embout (jetable ou autoclavable)
C : Fenêtre de l'embout	D : Fenêtre du scanner

Pour **retirer** la douille préalablement désinfectée, il suffit de maintenir le corps du scanner (A) avec une main et positionner l'autre main sur le col de l'embout (B) puis tirer tout droit vers l'avant l'embout en prêtant attention à ne pas endommager la fenêtre du scanner.

Pour **mettre en place** un nouvel embout, il faut se positionner comme précédement et pousser l'embout tout droit en direction du corps du scanner avec précaution jusqu'à l'enclenchement complet.

Désinfection de la Primescan® : désinfection et traitement de l'embout du scanner (désinfection de niveau élevé avec le kit HDL)

Un **nettoyage préliminaire** de l'embout et du corps est nécessaire avec un produit de désinfection adapté immédiatement après utilisation afin d'éviter de laisser les impuretés durcir à la surface de l'embout puis un séchage avec un tissu non pelucheux.

Dentsply Sirona ne recommande pas de combiner les méthodes de désinfection de niveau élevé et la stérilisation par chaleur sèche.

Kit HDL :

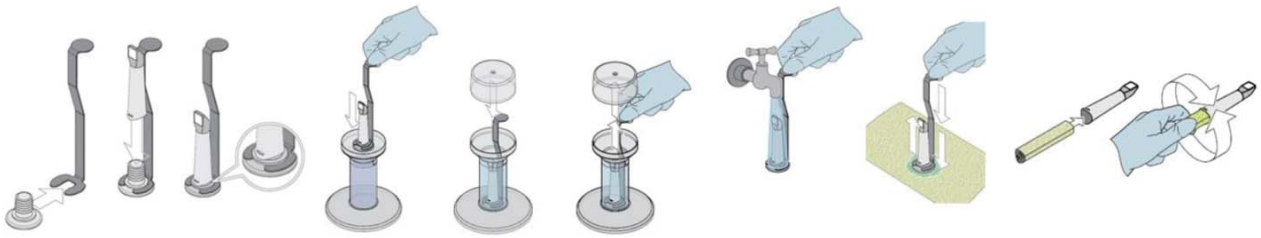

1. Retirer l'embout désinfecté et utiliser le produit CIDEX® OPA.
2. Insérer le bouchon sur le support métallique et mettre en place l'embout sur ce dernier.
3. Remplir le récipient HDL jusqu'au repère indiqué et y plonger le support avec l'embout dans le récipient.
4. Placer le couvercle sur le récipient et laisser l'embout immergé pendant 12 minutes dans le produit de désinfection.
5. Au terme des 12 minutes, retirer du récipient l'embout sur le support.
6. Rincer l'embout à l'eau du robinet qui répond au normes de potabilités et de qualités pendant 30 secondes.
7. Retirer avec précaution le bouchon et le support de l'embout en déplaçant le support vers le bas. Vérifier que l'embout pointe vers le haut pour éviter que d'éventuels liquides ne l'endommagent.
8. Sécher la totalité de l'embout ainsi que la partie inférieure de la surface intérieure au moyen d'un tissu non pelucheux doux et propre.
9. Ranger l'embout afin de le protéger de la contamination jusqu'à sa prochaine utilisation.
10. Refixer soigneusement l'embout pour une nouvelle utilisation.

Désinfection de la Primescan® : désinfection et traitement de l'embout du scanner : stérilisation de l'embout à la chaleur sèche.

66

Rappel : Dentsply Sirona ne recommande pas de combiner les méthodes de désinfection de niveau élevé et la stérilisation par chaleur sèche.

Stérilisation de l'embout par chaleur sèche :

1. Nettoyage préalable avec les produits de désinfection de l'embout et du corps du scanner.
2. Enlever avec précaution l'embout de la tête du scanner.
3. Stériliser l'embout à la chaleur sèche à une température de 190 °C pendant 6 minutes s'il n'est pas emballé ou 12 minutes s'il est emballé. Des sachets appropriés au cycle de stérilisation par chaleur sèche sont à utiliser.

Il est également possible de stériliser l'embout à la chaleur sèche à une température de 160 °C pendant 60 minutes (non emballé ou emballé). Utiliser exclusivement des sachets appropriés au cycle de stérilisation par chaleur sèche à une température d'au moins 160°C, pendant 60 minutes.

4. Ranger l'embout de façon à ce qu'il soit protégé de toute contamination jusqu'à sa prochaine utilisation.
5. Lors d'une nouvelle utilisation, repositionner l'embout soigneusement sur la tête du scanner.

NB : Lors de passages multiples de l'embout en stérilisation par chaleur sèche, la chaleur peut engendrer un changement de couleur qui n'aura aucun impact sur la durabilité de l'embout utilisé.

Désinfection de la Primescan® : désinfection et traitement de l'embout du scanner : utilisation d'embouts jetables

67

Utilisation d'embouts jetables : les embouts sont destinés à de l'usage unique.

1. La borne Primescan® préalablement désinfectée selon le protocole de désinfection (track-pad, moniteur, poignées).
2. Nettoyage préliminaire du corps du scanner et de l'embout jetable.
3. Après chaque patient, retirer l'embout jetable du corps du scanner et éliminer le en respectant le protocole d'évacuation des déchêts.
4. Nettoyer la tête du scanner avec un chiffon sec afin d'enlever les poussières éventuelles.
5. Sortir un nouvel embout jetable de son emballage. Positionner l'embout jusqu'en butée sur le corps du scanner de sorte qu'il soit bien fixé sur le scanner pour une nouvelle utilisation.
6. Placer le scanner dans son support pour lui permettre de chauffer pendant une courte durée avant la prise d'empreinte intra-orale.

ATTENTION : Ne pas tenir le scanner uniquement par l'embout afin d'éviter que le scanner ne tombe.

Calibration du scanner Primescan®

Le scanner doit avoir un temps de chauffe (=démarrage) de 2 minutes avant de lancer la calibration. Il est nécessaire de calibrer le scanner avec le kit fourni lors des cas suivants :

- Lors d'une nouvelle mise en service ou installation.
- Après un transport (secousses).
- Après un stockage dans des locaux non chauffés et non climatisés. (Différences de températures supérieures à 30°C).
- Lors d'une différence de température supérieure à 15°C entre le dernier calibrage et l'utilisation de la borne.
- Effectuer un calibrage en cas d'erreurs se produisant lors de la procédure d'acquisition. Par exemple : une qualité d'image insuffisante, ou absence d'un aperçu 3D.
- Avant une empreinte supra-implantaire.
- Un calibrage de routine est recommandé au minimum 1 fois par semaine (au CHU).

Réalisation de la calibration du scanner

Procédure de calibration :

1. Borne allumée, page de démarrage du logiciel connect.
2. Ouvrir le **menu système** du logiciel (en haut à gauche de la fenêtre) et cliquez sur le bouton « **configuration** »
3. Sélectionner le bouton « **Appareils** ».
4. Sélectionner le bouton « **Primescan** ».
5. Sélectionner « **calibrer** » sur les onglets en bas de la page.
6. Retirer le capuchon du kit de calibration.
7. Vérifier que la molette est vissée au maxium. (comme le montre le 1er schéma)
8. Positionner le kit de calibration jusqu'en butée sur l'extrémité du scanner comme sur le schéma présenté.
9. Visser vers la droite la tête du kit jusqu'à entendre un enclenchement.
10. Cliquer sur « **OK** ». La calibration va commencer et le logiciel va demander de tourner la vis pour passer au cran suivant.
11. Tourner la vis dans le sens inverse des aiguilles d'une montre (comme le 2ème schéma) jusqu'à la prochaine position d'enclenchement.
12. Cliquer sur le bouton « **OK** ». Maintenez le scanner immobile. Le logiciel vous confirme le processus de calibrage. Le logiciel vous demande de tourner pour passer au cran suivant.
13. Effectuer les étapes 10 et 11 au total 17 fois.





Le logiciel affiche la barre de progression de la calibration et indique lorsque l'opération est terminée. Une fois la calibration réalisée, le logiciel nous demande procéder à la **mesure de la position de la fenêtre de sortie du scanner.**

69

Mesure de la position de la fenêtre de sortie du scanner :

Il faut utiliser le **même accessoire du kit de calibration**. Il suffit de retourner l'embout comme sur la photo. La mesure de la position de la fenêtre de sortie fait suite aux 17 procédures précédentes de calibration.

1. Retourner l'embout de calibration et monter la partie la plus longue du kit sur l'extrémité du scanner.
2. Cliquer sur l'écran sur le bouton « OK ». Le processus de calibrage se poursuit. Une fois le calibrage terminé, un message s'affiche pour vous indiquer que le calibrage est complet.
3. Confirmer le message avec le bouton « OK ».
4. Le scanner est calibré.



Vidéo du protocole de calibration de la caméra optique

Présentation des différentes étapes du flux de travail sur Primescan®

Il y a 4 étapes dans le flux de travail de la caméra optique Primescan® :

- ADMINISTRATION
- EMPREINTE
- MODÈLE
- CONNECT



ADMINISTRATION :

➔ Gestion des données patients.

➔ Définition du numéro de dent et du matériau choisi.

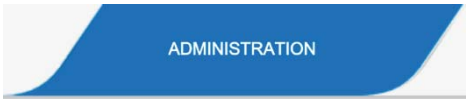

EMPREINTE :

➔ Prise d'empreinte

Maxillaire – mandibulaire – mordu en vue vestibulaire.

➔ Visualisation des empreintes numériques.



MODÈLE :

➔ +/- Adaptation des modèles.

➔ +/- Réalisation du recalage des modèles.

➔ Réalisation des tracés des limites de préparations.

➔ Analyse des préparations.



CONNECT :

➔ Vérification de l'administration.

➔ Saisie de la commande au laboratoire.

➔ Ajout d'informations complémentaires.

➔ Envoi du bon de commande.



Réalisation de l'administration d'une fiche patient : création d'une fiche

Prérequis :

- Borne allumée et chargée.
- Cliquer sur le logiciel «**Connect SW 5.X.X**» sur l'écran d'accueil de la borne :

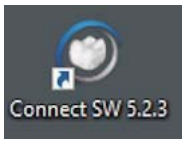

- L'écran de démarrage s'affiche, on peut choisir un dossier déjà créé via « **afficher les patients** » ou de créer une nouvelle « **fiche patient** » via « **Ajouter nouveaux patients** ».



Élaboration d'une fiche nouveau patient :

- Cliquer sur « Ajouter nouveau patient ».
- Une page s'affiche avec les informations à compléter : Nom ; Prénom ; Date de naissance ; ID patient = numéro IEP patient ; Ne pas renseigner le nom du praticien.

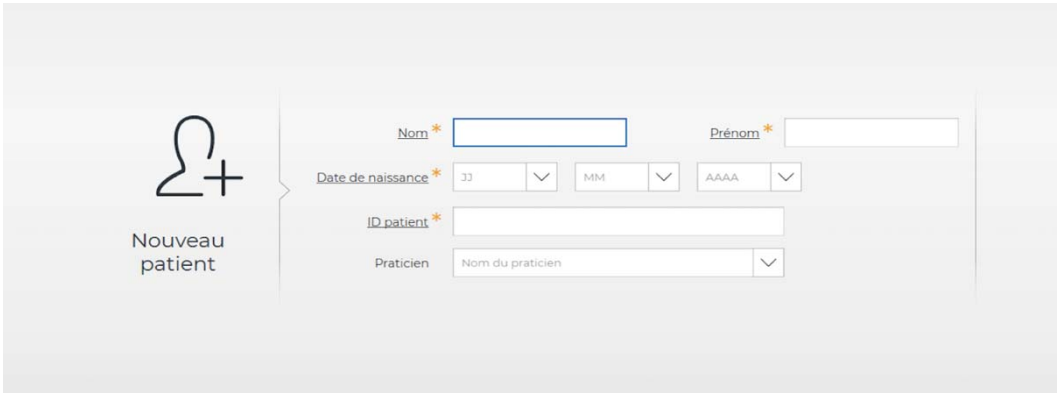

La fiche est désormais créée, cliquer sur « **suivant** » pour continuer. Une nouvelle page s'affiche pour le choix du cas à traiter.

Réalisation de l'administration : choix du cas à traiter

Après avoir créée la « **fiche patient** », une nouvelle fenêtre s'ouvre afin de remplir une fiche sur la nature du cas à traiter.

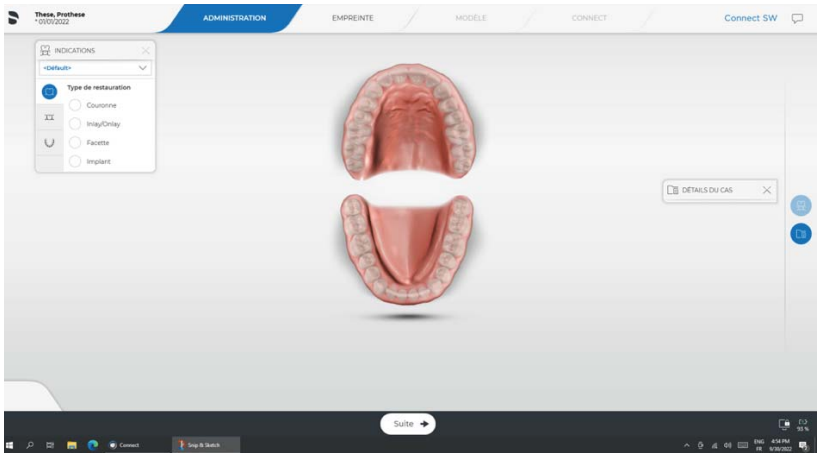

Choisir l'indication :

- **Prothèse fixée unitaire** : pour la réalisation de couronnes, RPCI, facettes.

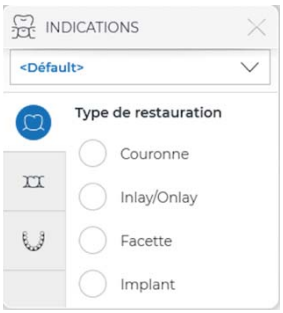

- **Prothèse fixée plurale** : pour la réalisation de bridge sur piliers dentaires ou implantaires.

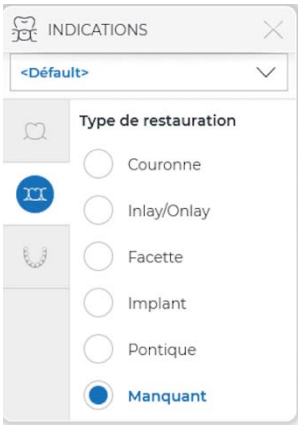

- **Empreinte** : pour la réalisation d'empreintes d'études, de gouttières de bruxisme, d'aligneurs ou de porte-empreinte individuels.

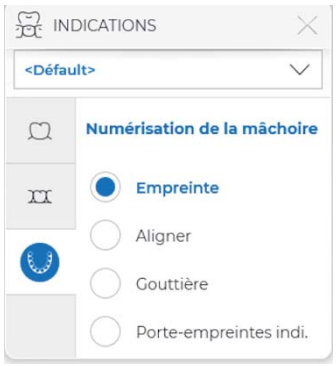

Préparation avant la réalisation de l'empreinte optique

73



1	Conditionnement comportemental du patient : - respiration nasale. - demander au patient de bouger le moins possible (faire "la statue"). - déglutition réduite.
2	- Éteindre le scialytique du fauteuil. - Diminuer la luminosité du plafonnier.
3	- Mettre en place correcte un OPTRAGATE®.
4	- Rinçage et séchage des surfaces dentaires et muqueuses à la seringue spray d'air.
5	- Aspiration en place. - L'aide opérateur écarte les tissus mous à l'aide d'un miroir.
6	- Démarrage de l'empreinte numérique.

Réalisation d'une empreinte optique des arcades complètes

Recommandations :

Le démarrage de l'acquisition peut se faire soit par l'actionnement de la pédale en bas de la borne à l'aide du pied ou de manière automatique en la prenant du socle.

- Ne pas reposer la tête de la caméra sur les dents ou les muqueuses.
- Respecter une distance entre la tête de la caméra et la surface à scanner de 0 à 10 mm. Il est important que cette distance reste constante le long de l'acquisition.
- Une distance trop importante ou une acquisition trop rapide et brusque est indiquée par un changement de signal sonore pour spécifier que la caméra n'enregistre plus. Il faut alors se replacer sur une zone connue pour que la caméra reprenne l'acquisition.

Acquisition d'une empreinte numérique complète : Arcade maxillaire – arcade mandibulaire – mordu occlusal.

Arcade maxillaire :

- Débuter le scan en commençant par la face disto-palatine de la dent la plus distale du secteur 2 en inclinant la tête du scanner d'environ 60°.

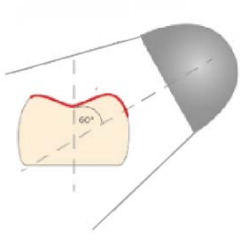

- Réaliser un balayage rectiligne des faces palato-occlusales depuis la dent la plus distale jusqu'à la dent la plus distale controlatérale (=secteur 1).
- Réaliser ensuite une rotation du scanner en direction des faces occlusales et déplacer le scanner depuis la dent la plus distales du secteur 1 vers la dent la plus distale du secteur 2. Ne pas hésiter à faire des pauses dans l'acquisition (en éteignant la caméra) et à reprendre la suite.
- Réaliser une nouvelle rotation en direction vestibulaire et inclinez le scanner également de 60° afin d'enregistrer les faces occluso-vestibulaires en vous déplaçant le long de l'arcade.

74

Arcade mandibulaire :

- Débuter le scan en commençant par la face disto-linguale de la dent la plus distale du secteur 3 en inclinant la tête du scanner d'environ 60°.
- Réaliser un balayage rectiligne des faces linguo-occlusales depuis la dent la plus distale jusqu'à la dent la plus distale controlatérale (=secteur 4).
- Réaliser ensuite une rotation du scanner en direction des faces occlusales et déplacer le scanner depuis la dent la plus distales du secteur 4 vers la dent la plus distale du secteur 3.
- Réaliser une nouvelle rotation en direction vestibulaire et incliner le scanner également de 60° afin d'enregistrer les faces occluso-vestibulaires en vous déplaçant le long de l'arcade.
- Le scan mandibulaire est désormais terminé.

Mordu occlusal :

- Faire serrer le patient en OIM et lui demander de ne pas bouger.
- Scanner les faces vestibulaires des dents postérieures en réalisant un mouvement de balayage de haut en bas jusqu'à apercevoir la coche verte indiquant que les arcades maxillaire et mandibulaire sont bien positionnées sur le logiciel. Si la coche verte n'apparaît pas prolongez le scan le long des arcades.

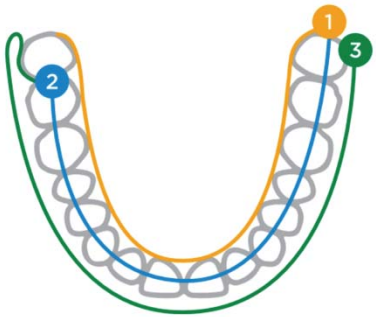

Réalisation d'une empreinte optique sectorielle

Recommandations :

- Le démarrage de l'acquisition peut se faire soit par l'actionnement de la pédale en bas de la borne à l'aide du pied ou de manière automatique en la prenant du socle.
- Ne pas reposer la tête de la caméra sur les dents ou les muqueuses.
- Respecter une distance entre la tête de la caméra et la surface à scanner de 0 à 10 mm. Il est important que cette distance reste constante le long de l'acquisition.
- Une distance trop importante ou une acquisition trop rapide et brusque est indiquée par un changement de signal sonore pour spécifier que la caméra n'enregistre plus. Il faut alors se replacer sur une zone connue pour que la caméra reprenne l'acquisition.

<u>Acquisition d'une hémi arcade :</u> Hémi arcade maxillaire – hémi arcade mandibulaire – mordu occlusal. (exemple de numérisation secteur 1 et 4).

Hémi arcade maxillaire :

- Débuter le scan en commençant par la face disto-palatine de la dent la plus distale du secteur 1 en inclinant la tête du scanner d'environ 60°.

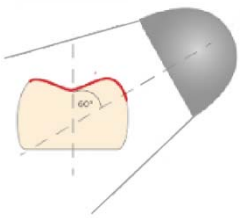

- Réaliser un balayage rectiligne des faces palato-occlusales depuis la dent la plus distale jusqu'à la moitié de l'arcade maxillaire (=l'incisive centrale maxillaire droite).
- Réaliser ensuite une rotation du scanner en direction des faces occlusales et déplacez le scanner depuis l'incisive centrale du secteur 1 vers la dent la plus distale du secteur 1 (= là où le scan à commencé). Ne pas hésiter à faire des pauses dans l'acquisition (en éteignant la caméra) et à reprendre la suite.
- Réaliser une nouvelle rotation en direction vestibulaire et incliner également le scanner de 60° afin d'enregistrer les faces occluso-vestibulaires en vous déplaçant le long de l'hémi arcade.
- Le scan hémi maxillaire est désormais terminé.

75

Hémi arcade mandibulaire :

- Débuter le scan en commençant par la face disto-linguale de la dent la plus distale du secteur 4 en inclinant la tête du scanner d'environ 60°.
- Réaliser un balayage rectiligne des faces linguo-occlusales depuis la dent la plus distale jusqu'à la moitié de l'arcade mandibulaire (=l'incisive centrale mandibulaire droite).
- Réaliser ensuite une rotation du scanner en direction des faces occlusales et déplacer le scanner depuis l'incisive centrale du secteur 4 vers la dent la plus distale du secteur 4 (= là où le scan à commencé).
- Réaliser une nouvelle rotation en direction vestibulaire et incliner également le scanner de 60° afin d'enregistrer les faces occluso-vestibulaires en vous déplaçant le long de l'hémi arcade.
- Le scan hémi mandibulaire est désormais terminé.

Mordu occlusal :

- Faire serrer le patient en OIM et lui demander de ne pas bouger.
- Scanner les faces vestibulaires des dents postérieures en réalisant un mouvement de balayage de haut en bas jusqu'à apercevoir la coche verte indiquant que les arcades maxillaire et mandibulaire sont bien positionnées sur le logiciel. Si la coche verte n'apparaît pas prolongez le scan le long des arcades.

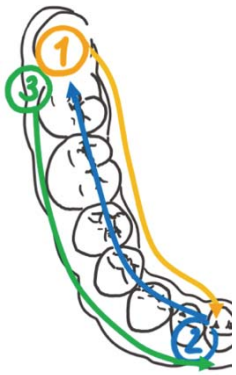

Réalisation d'une empreinte optique pour RPCI

Prérequis :

- Devis signé et avance de frais effectuée (noté en commentaire dans ODS par le bureau des admissions).
- Préparations dentaires selon les critères pour RPCI réalisées et validées par un enseignant.

Administration : fiche de travail.

- Choix du type de restauration : cliquez sur l'icône **« Couronne »** puis sélectionnez **« Inlay/Onlay »**



- Sélectionner **la ou les dents** concernées par la RPCI sur les arcades.
- Sélectionner le **choix du matériau** validé lors du devis et de la **couleur** selon le nuancier.
- Cliquer sur « **OK** ». La page d'accueil du cas s'affiche avec la fiche de travail complétée.
- Le scan peut désormais commencer en cliquant sur « **suite** » en bas de page ou l'onglet « **empreinte** » en haut de celle-ci.

76

Temps au fauteuil :

- Réaliser le protocole de préparation avant scan (cf fiche n°73).
- Choix du type d'empreinte numérique : sectorielle ou complète selon l'indication.
- Début et réalisation du scan : maxillaire – mandibulaire – mordu.
- Une fois les scans terminés, réaliser le nettoyage des empreintes avec l'outil « **coupe** » afin de supprimer le surplus d'informations non essentielles.
- Passer aux étapes suivantes en cliquant sur la flèche de droite en bas de page.

Temps sur la borne : une fois la phase d'empreinte achevée la phase MODÈLE commence.

Différentes étapes composent la phase modèle, elles sont à valider pour finir le traitement de l'empreinte.

- **Recalage du mordu occlusal** : réalisé automatiquement par le logiciel.
- **Définir l'axe du modèle** : replacer le modèle selon les courbes dans les axes sagittal et frontal.
- **Zone d'ajustage :** permet de vérifier si la préparation est visible pour le traçage du bord.
- **Tracer le bord** : permet de tracer soit automatiquement soit manuellement le bord des limites de préparation.
- **Analyse de la préparation** : permet de visualiser les contre dépouilles et la distance par rapport à l'antagoniste.
- **Visualiser le modèle** : permet de regarder le modèle sous toutes ses formes.

Une fois les étapes de la phase MODÈLE réalisées, nous pouvons poursuivre vers la phase CONNECT pour procéder à la commande.

Réalisation d'une empreinte optique pour couronne unitaire

Prérequis :

- Devis signé et avance de frais effectuée (noté en commentaire dans ODS par le bureau des admissions).
- Préparation corono-périphérique réalisée et validée selon le matériau sélectionné pour la restauration prothétique.
- Reconstitution corono-radiculaire indirecte scellée ou directe collée.
- Technique d'accès aux limites réalisées.

Administration : fiche de travail.

- Choix du type de restauration : cliquez sur l'icône « **Couronne** » et choisissez la restauration « **Couronne** ».

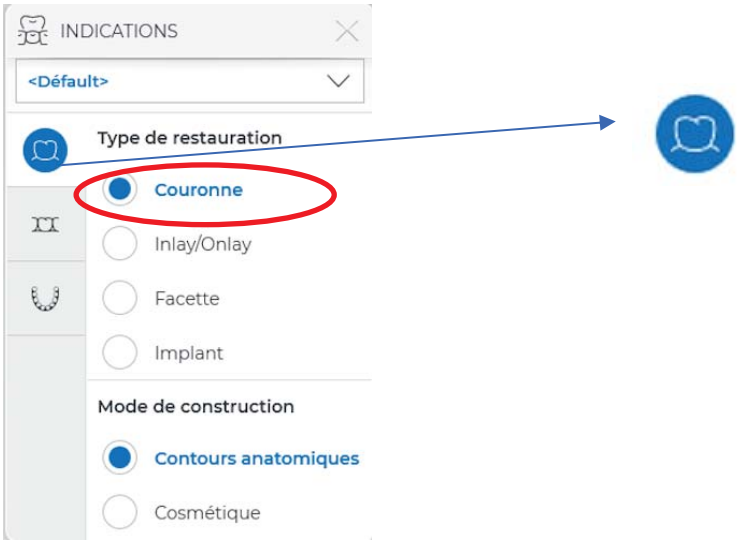

- Sélectionner **la ou les dents** concernées par la couronne sur les arcades.
- Sélectionner le **choix du matériau** décidé lors du devis et de la **couleur** selon le nuancier.
- Cliquer sur « **OK** ». La page d'accueil du cas s'affiche avec la fiche de travail complétée.
- Le scan peut désormais commencer en cliquant sur « **suite** » en bas de page ou l'onglet « **empreinte** » en haut de celle-ci.

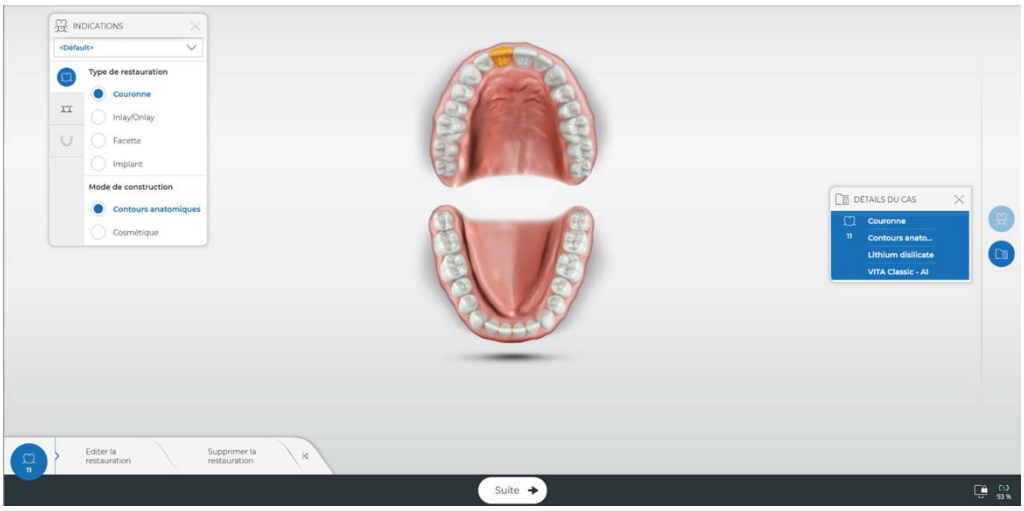

Temps au fauteuil :

- Réaliser le protocole de préparation avant scan (cf fiche n°73).
- Choix du type d'empreinte numérique : sectorielle ou complète selon l'indication.
- Début et réalisation du scan : maxillaire – mandibulaire – mordu.
- Une fois les scans terminés, réalisez le **nettoyage** des empreintes avec l'outil « **coupe** » afin de supprimer le surplus d'informations non essentielles.
- Passer aux étapes suivantes en cliquant sur la flèche de droite en bas de page.

Temps sur la borne : Une fois la phase d'empreinte achevée la phase MODÈLE commence.

Différentes étapes composent la phase modèle, elles sont à valider pour finir le traitement de l'empreinte :

- **Recalage du mordu occlusal** : réalisé automatiquement par le logiciel.
- **Définir l'axe du modèle** : replacez le modèle selon les courbes dans les axes sagittal et frontal.
- **Zone d'ajustage** : permet de vérifier si la préparation est visible pour le traçage du bord.
- **Tracer le bord** : permet de tracer soit automatiquement soit manuellement le bord des limites de préparation.
- **Analyse de la préparation** : permet de visualiser les contre dépouilles et la distance par rapport à l'antagoniste.
- **Visualiser le modèle** : permet de regarder le modèle sous toutes ses formes.

Une fois les étapes de la phase MODÈLE réalisées, nous pouvons poursuivre vers la phase CONNECT pour procéder à la commande.

Vidéo de réalisation d'une empreinte optique pour couronne unitaire

Réalisation d'une empreinte optique pour reconstitution corono-radiculaire anatomique indirecte (RCR)

Prérequis :

- Devis signé et avance de frais effectuée (notée en commentaire dans ODS par le bureau des admissions).
- Traitement endodontique et alésages réalisés.
- Préparation corono-périphérique réalisée et validée selon le matériau sélectionné pour la restauration prothétique.

Administration : fiche de travail

- Choix du type de restauration : cliquez sur l'icone « **Couronne** » choisissez la restauration « **Couronne** ».

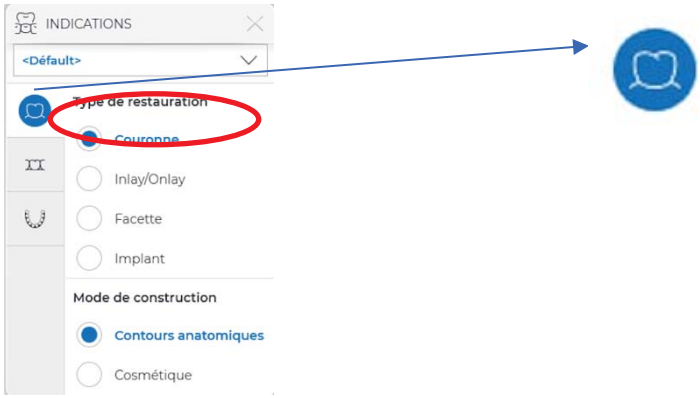

- Sélectionner **la ou les dents** concernées par la RCR et la future couronne sur les arcades.
- Sélectionner le **choix du matériau** décidé lors du devis et de la **couleur** selon le nuancier.
- Cliquer sur « **OK** ». La page d'accueil du cas s'affiche avec la fiche de travail complétée.
- Le scan peut désormais commencer en cliquant sur « **suite** » en bas de page ou l'onglet « **empreinte** » en haut de celle-ci.

78

Temps au fauteuil :

- Réaliser le protocole de préparation avant scan (cf fiche n°73).
- Choix du type d'empreinte numérique : **sectorielle** ou **complète** selon l'indication.
- Début et réalisation du **scan** : maxillaire – mandibulaire – mordu.
- Pour le scan de l'arcade concernant la RCR :
    - Réaliser le protocole selon le schéma de scan choisi (arcade complette ou sectorielle).
    - Revenir sur la **dent support de la RCR** afin de scanner la profondeur du logement canalaire en réalisant un **mouvent de circumduction** dans les 3 dimensions de l'espace.
    - Vérifier sur l'écran de la borne que le logement canalaire est complètement et correctement scanné sans manque.

- Une fois les scans terminés, réalisez le **nettoyage** des empreintes avec l'outil « **coupe** » afin de supprimer le surplus d'informations non essentielles.
- Passer aux **étapes suivantes** en cliquant sur la flèche de droite en bas de page.

Temps sur la borne : une fois la phase d'empreinte achevée la phase MODÈLE commence.

Différentes étapes composent la phase modèle, elles sont à valider pour finir le traitement de l'empreinte :

- **Recalage du mordu occlusal** : réalisé automatiquement par le logiciel.
- **Définir l'axe du modèle** : replacez le modèle selon les courbes dans les axes sagittal et frontal.
- **Zone d'ajustage** : permet de vérifier si la préparation est visible pour le traçage du bord.
- **Tracer le bord** : cette étape n'est pas nécessaire lors de la réalisation d'une RCR.
- **Analyse de la préparation** : permet de visualiser les contre dépouilles et la distance par rapport à l'antagoniste.
- **Visualiser le modèle** : permet de regarder le modèle sous toutes ses formes.

Une fois les étapes de la phase MODÈLE réalisées, nous pouvons poursuivre vers la phase CONNECT pour procéder à la commande.

Vidéo de réalisation d'une empreinte optique pour RCR

Réalisation d'une empreinte optique pour couronne implantaire

79

Prérequis :

- Implant ostéo-intégré.
- Choix du type de restauration au préalable : prothèse scellée ou transvissée.
- Devis signé et avance de frais effectuée (notée en commentaire dans ODS par le bureau des admissions).
- Pilier de cicatrisation dévissé de l'implant.
- Avoir le scanbody correspondant à l'implant.



Exemple de scanbody (=transfert numérique) pour le flux Atlantis

Administration : fiche de travail

- Choix du type de restauration : cliquez sur l'icône **« Couronne »** et choisissez la restauration « **Implant** ».

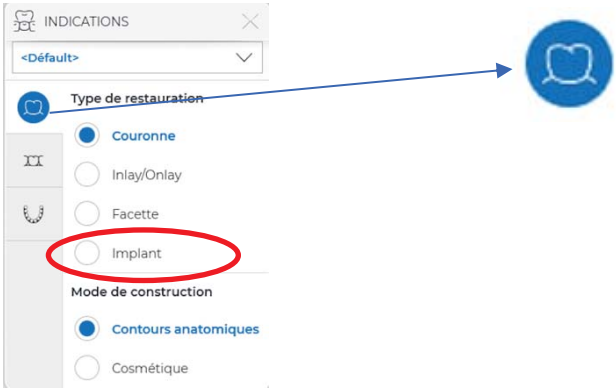

- Sélectionner **la ou les dents** concernées par l'implant afin d'indiquer la dent remplacée par l'implant et la future couronne implantaire.
- Choisisser le type d'assemblage : « **transvissée** » ou «**scellée** »
- Choix du **scanbody** selon la référence de l'implant posé.
- Sélectionner le **choix du matériau** décidé lors du devis et de la **couleur** selon le nuancier.
- Cliquer sur « **OK** ». La page d'accueil du cas s'affiche avec la fiche de travail complétée.
- Le scan peut désormais commencer en cliquant sur « **suite** » en bas de page ou l'onglet « **empreinte** » en haut de celle-ci.

79

Temps au fauteuil :

- Réaliser le protocole de préparation avant le scan (cf fiche n°73).
- Choix du type d'empreinte numérique : l'empreinte **complète** est recommandée.
- Début et réalisation du **scan** : maxillaire – mandibulaire – mordu et ajout d'un catalogue : masque gingival (maxillaire ou mandibulaire en fonction de la localisation de l'implant).

    - L'arcade concernée par la restauration de couronne implantaire :

➔ Réaliser un **petit scan sur le masque gingival** afin d'enregistrer le manchon gingival autour de l'implant avec un mouvement de circumduction et les dents adjacentes.
➔ Visser le scanbody sur l'implant à l'aide du tournevis implantaire.
➔ Réaliser le scan de l'aracde avec le scanbody en place.
➔ Réaliser le scan de l'arcade antagoniste et le mordu.

- Une fois les scans terminés, réaliser le **nettoyage** des empreintes avec l'outil « **coupe** » afin de supprimer le surplus d'informations non essentielles.
- Passer aux étapes suivantes en cliquant sur la flèche de droite en bas de page.

Temps sur la borne : une fois la phase d'empreinte achevée la phase MODÈLE commence.

Différentes étapes composent la phase modèle, elles sont à valider pour finir le traitement de l'empreinte :

- **Recalage du mordu occlusal** : réalisé automatiquement par le logiciel.
- **Définir l'axe du modèle** : replacez le modèle selon les courbes dans les axes sagittal et frontal.
- **Zone d'ajustage** : permet de vérifier si la préparation est visible pour le traçage du bord.
- **Tracer le bord** : permet de tracer soit automatiquement soit manuellement le bord des limites de préparation.
- **Analyse de la préparation** : permet de visualiser la distance par rapport à l'antagoniste.
- **Visualiser le modèle** : permet de regarder le modèle sous toutes ses formes.

Envoyer les empreintes à Atlantis et à F. RIEFOLO.

NB : Concernant la commande pour le pilier personnalisé via ATLANTIS® :

- Il est indispensable de se munir de : l'IEP patient, la référence de l'implant et de se rapprocher d'un enseignant afin de réaliser et valider la commande.

- Mme POMARES réceptionne la livraison provenant d'ATLANTIS® et le note dans le dossier patient en commentaire.

- Ensuite, envoyer le pilier implantaire au prothésiste exterieur (F. RIEFOLO) pour la réalisation de la couronne.

Réalisation d'une empreinte optique pour une gouttière de reconditionnement musculaire (GRM)

80

Prérequis :

- Indication d'une GRM posée.
- Devis signé et avance de frais effectuée (noté en commentaire dans ODS par le bureau des admissions)

Administration : fiche de travail

- Choix du type de restauration : cliquez sur l'icône d'une **arcade complète** puis sélectionnez « **Gouttière**».

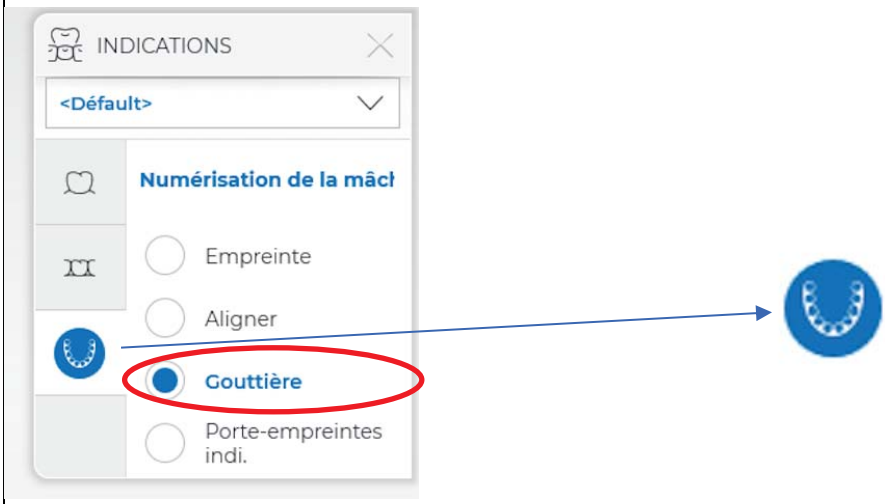

- Cliquez sur « **OK** ». La page d'accueil du cas s'affiche avec la fiche de travail complétée.
- Le scan peut désormais commencer en cliquant sur **« suite** » en bas de page ou l'onglet « **empreinte** » en haut de celle-ci.

Temps au fauteuil :

- Réaliser le protocole de préparation avant le scan (cf fiche n°73).
- Empreinte numérique complète des arcades.
- Début et réalisation du **scan** : maxillaire – mandibulaire – mordu.
- Pour la **réalisation du mordu** : insérer un matériau : la cire **SOLIDUS 84** en enregistrant la RC puis scanner les faces vestibulaires des aracades.
- Une fois les scans terminés, réaliser le **nettoyage** des empreintes avec l'outil « **coupe** » afin de supprimer le surplus d'informations non essentielles.
- Passer aux étapes suivantes en cliquant sur la flèche de droite en bas de page.

80

<u>Temps sur la borne</u> : une fois la phase d'empreinte achevée la phase MODÈLE commence.

Différentes étapes composent la phase modèle, elles sont à valider pour finir le traitement de l'empreinte :

- **Recalage du mordu occlusal** : réalisé automatiquement par le logiciel.
- **Définir l'axe du modèle** : replacez le modèle selon les courbes dans les axes sagittal et frontal.
- **Visualiser le modèle** : permet de regarder le modèle sous toutes ses formes.

Une fois les étapes de la phase MODÈLE réalisées et validées, nous pouvons poursuivre vers la phase CONNECT pour procéder à la commande auprès du laboratoire.

Vidéo de réalisation d'une empreinte optique pour une GRM

Réalisation d'une empreinte optique pour PAPIM

Prérequis :

- Examen clinique complet pour PAPIM réalisé et indication posée.
- Devis signé et avance de frais effectuée (noté en commentaire dans ODS par le bureau des admissions).
- Améloplasties pour les logements de taquets occlusaux selon l'indication.
- Si présence de prothèses fixées celles-ci doivent être scellées ou collées.

Administration : la fiche de travail

- Choix du type de restauration : cliquer sur l'icône d'une arcade complète puis sélectionner « **Empreinte** ».

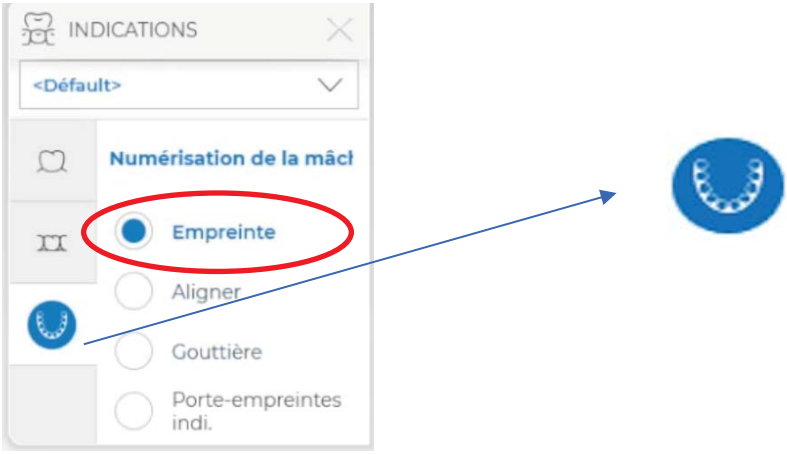

- Cliquer sur « **OK** ». La page d'acceuil du cas s'affiche avec la fiche de travail complétée. Le scan peut désormais commencer en cliquant sur « **suite** » en bas de page ou l'onglet « **empreinte** » en haut de celle-ci.

Temps au fauteuil :

- Réaliser le protocole de préparation avant le scan (cf fiche n°73).
- Empreinte numérique complète des arcades.
- Début et réalisation du **scan** : maxillaire – mandibulaire – mordu.
- Une fois les scans terminés, réaliser le **nettoyage** des empreintes avec l'outil « **coupe** » afin de supprimer le surplus d'informations non essentielles.
- Passer aux étapes suivantes en cliquant sur la flèche de droite en bas de page.

81

<u>Temps sur la borne</u> : Une fois la phase d'empreinte achevée la phase MODÈLE commence.

Différentes étapes composent la phase modèle, elles sont à valider pour finir le traitement de l'empreinte :

Recalage du mordu occlusal : réalisé automatiquement par le logiciel.
Définir l'axe du modèle : replacez le modèle selon les courbes dans les axes sagittal et frontal.
Visualiser le modèle : permet de regarder le modèle sous toutes ses formes.

Une fois les étapes de la phase MODÈLE réalisées et validées, nous pouvons poursuivre vers la phase CONNECT pour procéder à la commande auprès du laboratoire.

Pour la commande du châssis :

- Procéder à la commande du châssis en joignant la fiche "dessin" de plaque.
- Voir avec les enseignants pour la suite. En fonction du cas, on demande :
    - Le montage des dents sur le châssis.
    - Le châssis nu (sur lequel on réalisera les selles pour l'empreinte dissociée).

Réalisation d'une empreinte optique pour PAC : utilisation d'une prothèse existante

82

Prérequis :

- Examen clinique complet réalisé et indication d'un renouvellement d'une PAC posée.
- Devis signé et avance de frais effectuée (noté en commentaire dans ODS par le bureau des admissions).
- Utilisation de l'ancienne PAC comme porte empreinte individuel (PEI).
- Réalisation au préalable des empreintes secondaires en PAC avec la PAC existante.
- Petite modification de la RIM envisagée.

Administration : fiche de travail

- Choix du type de restauration : cliquer sur l'icône d'une arcade complète puis sélectionner « **Empreinte** ».

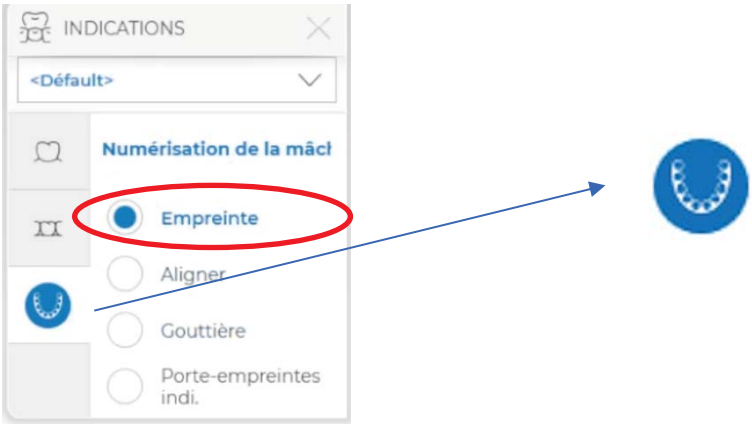

- Cliquez sur « **OK** ». La page d'acceuil du cas s'affiche avec la fiche de travail complétée. Le scan peut désormais commencer en cliquant sur « **suite** » en bas de page ou l'onglet « **empreinte** » en haut de celle-ci.

Temps au fauteuil :

- Réaliser le protocole de préparation avant le scan (cf fiche n°73).
- Empreinte numérique des prothèses complètes.
- Début et réalisation du **scan** : maxillaire – mandibulaire – mordu.

82

Scan maxillaire : Phase extrados

- Début du scan par la face occlusale depuis la molaire la plus distale jusqu'à la molaire controlatérale.
- Réaliser une rotation d'environ 60° vers les faces vestibulaires et parcourir l'ensemble de l'arcade de la prothèse.
- Poursuivre le scan le long des bords vestibulaires en faisant le tour de l'arcade afin de numériser toutes les bordures de l'empreinte secondaire.

Scan maxillaire : Phase intrados

- Identifier la zone la plus épaisse du rebord vestibulaire et commencer à enregistrer l'intrados depuis la zone la plus épaisse le long de l'arcade jusqu'à l'intrados prothétique en regard des crêtes en réalisant des mouvements horaires et anti-horaires en forme de U inversé en réduisant l'amplitude.
- Étendre le scan à l'ensemble de l'intrados prothétique en réalisant des mouvements en zigzag pour la zone du palais et du post-dam.



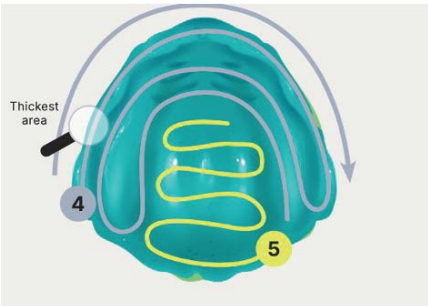

Scan mandibulaire : Phase extrados

- Début du scan par la face occlusale depuis la molaire la plus distale jusqu'à la molaire controlatérale.
- Réaliser une rotation d'environ 60° vers les faces vestibulaires et parcourir l'ensemble de l'arcade de la prothèse.
- Poursuivre le scan le long des bords vestibulaires en faisant le tour de l'arcade afin de numériser toutes les bordures de l'empreinte secondaire.

Scan mandibulaire : Phase intrados

- Identifier la zone la plus épaisse du rebord vestibulaire et commencer à enregistrer l'intrados depuis la zone la plus épaisse le long de l'arcade jusqu'à l'intrados prothétique en regard des crêtes avec des mouvements de grandes amplitudes
- Étendre le scan à l'ensemble de l'intrados prothétique et aux bordures de l'empreinte secondaire en réalisant des mouvements en zigzag .



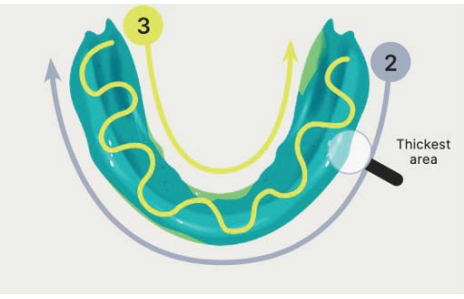

Scan du mordu :

- Se réalise avec les prothèse en bouche.
- Réaliser le scan rectiligne des faces vestibulaires à gauche et à droite afin de bien repositionner le modèle.

Une fois les scans terminés, réaliser le **nettoyage** des empreintes avec l'outil « **coupe** » afin de supprimer le surplus d'informations non essentielles.

Passer aux étapes suivantes en cliquant sur la flèche de droite en bas de page.

Édition d'un bon de commande à destination du laboratoire de prothèse

83

L'étape d'édition du bon de laboratoire débute **après** que la phase modèle soit terminée.

NB : La réalisation du bon de commande doit être suppervisé par un senior encandrant la vacation du service de prothèse.

Se connecter au service case center et procéder à la commande :

- Les identifiants et mot de passe sont déjà pré-remplis, il suffit de cliquer sur **« se connecter ».**
- Choisir le **laboratoire** avec lequel on souhaite travailler
- Choisir la **date et l'heure** de la réception du travail selon les délais en accord avec le prothésiste
- Il est possible de rajouter un message s'il on souhaite ajouter des précisions sur le cas
- Cliquer sur **« ajouter au panier » .** A ce stade la commande est dans le panier.
- Une nouvelle page s'ouvre, vérifier que votre commande est cochée puis cliquez sur « **Valider le panier ».**

URGENCES EN PROTHESE AMOVIBLE

Urgence en prothèse amovible : fracture de prothèse amovible et réparation



Identifier la cause :

- Fracture de fatigue ;
    - problème de conception → asymétrie du plan d'occlusion, dents montées hors des aires de tolérance, insuffisance de préparation des dents (PAPIM), dessin de plaque incorrect, surcharge occlusale antérieure (PAC),
    - absence de barre de renfort coulée au sein d'une PACSI,
    - anatomie du patient → résorption osseuse (rebasage nécessaire, ne pas oublier de présenter la solution implantaire),
    - mauvaise manipulation par le patient lors de l'insertion/désinsertion/nettoyage de la prothèse,
    - facteur introduit au laboratoire → défaut de coulée, bulles dans la résine,
    - réparation précédente.
- Fracture d'impact lors d'une chute ; rappeler au patient l'interêt de nettoyer la prothèse au-dessus d'un fond d'eau dans le lavabo.

Il est nécessaire de connaître la cause pour éviter des fractures à répétition. En cas de non-respect des règles de conception :

- soit réparation temporaire avant réalisation d'une nouvelle prothèse dans le respect des règles,
- soit réparation avec correction du facteur étiologique de la fracture.

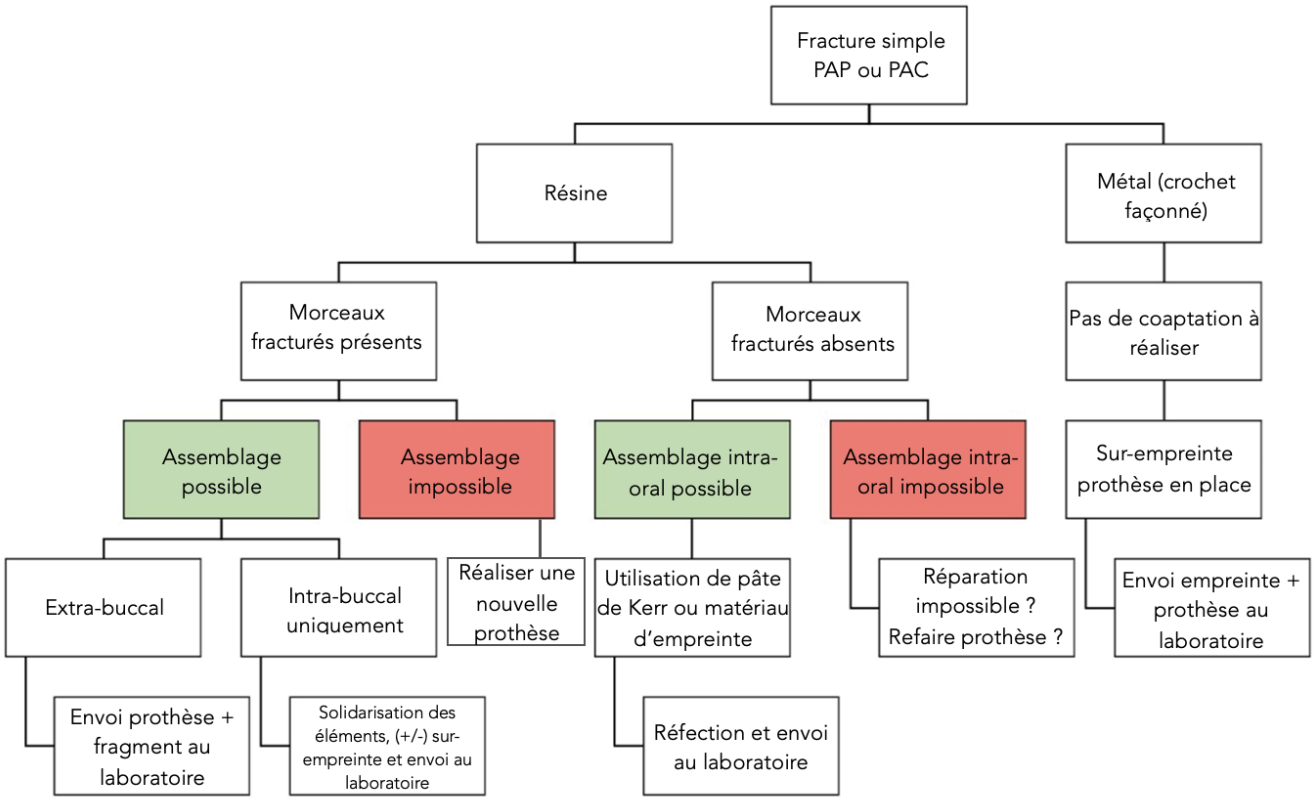

Figure 107 : Critères de choix pour réparation d'une prothèse fracturée –fractures simples



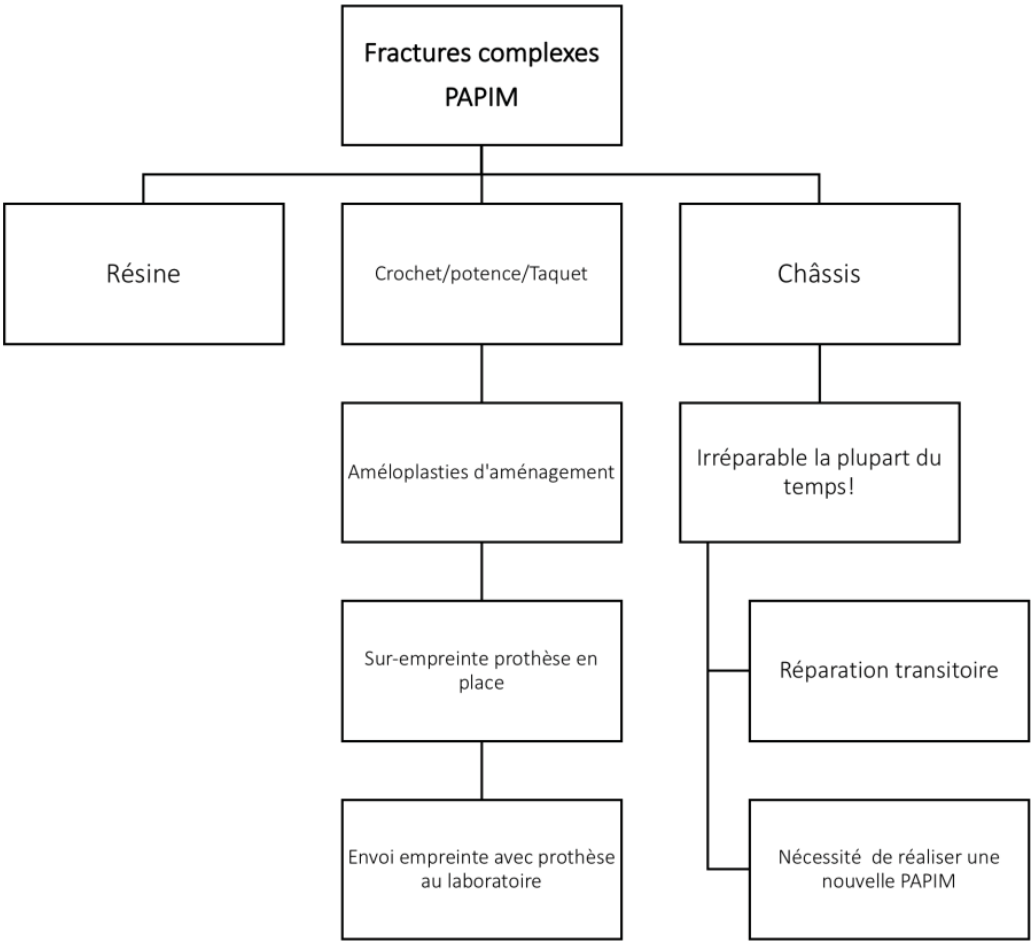

Figure 108 : Critères de choix pour réparation d'une prothèse fracturée –fractures complexes

Fêlure en prothèse amovible

<u>Étiologies possibles :</u>

- chute de la prothèse,
- prothèse ancienne et usée,
- mauvaise utilisation par le patient lors de l'insertion/désinsertion de la prothèse,
- mauvaise conception de la prothèse,
- facteurs introduits au laboratoire (défauts de coulées, bulles au niveau de la résine créant des zones sensibles),
- réparations précédentes,
- anatomie du patient (résorption osseuse).

Une fêlure ne doit pas être négligée, car, si elle n'est pas réparée, peut évoluer vers une fracture plus complexe.

<u>En l'absence de chute ou de mésusage de la prothèse, les points suivants doivent être vérifiés</u>

- positionnement des dents antérieures,
- espace libre d'inocclusion (ELI),
- sustentation,
- rétention,
- occlusion d'intercuspidie maximale (OIM),
- extension des bords et limites de la prothèse,
- opposition à une arcade dentée,
- anatomie du patient : la prothèse est-elle toujours adaptée ?

<u>Matériel et matériaux :</u>

- kit d'examen (sonde, précelle, miroir),
- papier d'occlusion (200 microns),
- pince de Miller,
- solution de désinfection NaCl 0,5%.

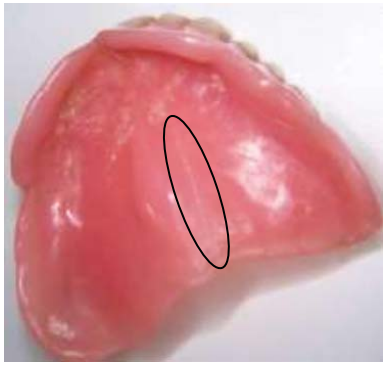

Figure 109 : fêlure dans l'intrados de la prothèse (source : thèse SAGO K.)



Figure 110 : plateau technique en cas de fêlure d'une prothèse amovible

85

Étapes :

1. Vérifier l'occlusion et vérifier si tous les contacts sont uniformément répartis à l'aide du papier d'occlusion (les retouches seront effectuées une fois la prothèse réparée).

2. Désinfecter la prothèse à l'aide d'hypochlorite de sodium 0,5% (spray bleu présent à chaque fauteuil).

3. Sécher et envoyer la prothèse au laboratoire (voir avec le laboratoire interne s'ils peuvent réaliser la réparation).

4. Prévoir rendez-vous dans 48h (vérifier le délai avec le laboratoire interne).

Cotation :

- réaliser un devis,
- cliquer sur l'arcade dentaire concernée,
- 06.01.01.03 ;
    - HBMD020 ; réparation d'une prothèse dentaire amovible en résine, fêlée ou fracturée, **sans renfort** métallique = 80€,
    - HBMD356 ; réparation d'une prothèse dentaire amovible en résine, fêlée ou fracturée, **avec renfort** métallique = 80€,
- panier de soins : 100% santé.

Lors du rendez-vous suivant :

- vérifier les surfaces de la prothèse ; absence d'irrégularités, de bulles, d'épines irritatives,
- insérer la prothèse réparée,
- vérifier l'occlusion à l'aide du papier d'occlusion (les contacts doivent être uniformément répartis),
- revoir les différents points cités ci-dessus et faire les retouches nécessaires afin d'éviter toute récidive.

Fracture de la base prothétique résine en prothèse amovible (morceaux retrouvés et coaptation possible en extrabuccal)

<u>Prérequis :</u> le patient a ramené les morceaux fracturés lors de la consultation d'urgence et la coaptation est possible en extra-buccal.

<u>Étiologies :</u>

- chute de la prothèse,
- prothèse ancienne et usée,
- mauvaise utilisation par le patient lors de l'insertion/désinsertion de la prothèse,
- mauvaise conception de la prothèse,
- facteurs introduits au laboratoire (défauts de coulées, présence de bulles au niveau de la résine),
- réparations précédentes.

<u>En l'absence de chute ou de mésusage de la prothèse, les points suivants devront être vérifiés</u>

- positionnement des dents antérieures,
- espace libre d'inocclusion (ELI),
- sustentation,
- rétention,
- occlusion d'intercuspidie maximale (OIM),
- extension des bords et limites de la prothèse,
- opposition à une arcade dentée,
- anatomie du patient : la prothèse est-elle toujours adaptée ?

<u>Matériel et matériaux :</u>

- kit d'examen (sonde, précelle, miroir),
- solution de désinfection NaCl 0,5%.



Figure 111 : Prothèse amovible fracturée



Figure 112 : plateau technique en cas de fracture d'une base prothétique avec coaptation en extra-buccal

86

Étapes :

1. Vérifier la bonne coaptation et le bon repositionnement des morceaux.



Figure 113 : coaptation des fragments de la prothèse fracturée

2. Désinfecter la prothèse à l'aide d'hypochlorite de sodium 0,5% (spray bleu présent à chaque fauteuil).

3. Envoyer au laboratoire (voir avec le laboratoire interne s'ils peuvent réaliser la réparation, ainsi que le délai).

4. Prévoir le rendez-vous pour le patient.

Cotation :

- cliquer sur l'arcade dentaire concernée,
- 06.01.01.03 ;
    - HBMD020 ; réparation d'une prothèse dentaire amovible en résine, fêlée ou fracturée, **sans renfort** métallique = 80€,
    - HBMD356 ; réparation d'une prothèse dentaire amovible en résine, fêlée ou fracturée, **avec renfort** métallique = 80€,
- panier de soins : 100% santé.

⚠ La cotation, si elle doit avoir lieu, ne doit être faite qu'à l'insertion de la prothèse réparée.

Lors du rendez-vous suivant :

- vérifier les surfaces de la prothèse ; absence d'irrégularités, de bulles, d'épines irritatives,
- insérer la prothèse réparée,
- vérifier l'occlusion,
- vérifier l'absence de blessure,
- vérifier l'absence de bascule,
- revoir les différents points cités ci-dessus et faire les retouches nécessaires afin d'éviter toute récidive,
- facturer la réparation.

Fracture de la base prothétique résine en prothèse amovible (morceaux retrouvés et coaptation possible en intrabuccal uniquement)

87





Prérequis : le patient a ramené les morceaux fracturés lors de la consultation d'urgence, et la coaptation est possible en intra-buccal uniquement.

Étiologies :

- chute de la prothèse,
- prothèse ancienne et usée,
- mauvaise utilisation par le patient lors de l'insertion/désinsertion de la prothèse,
- mauvaise conception de la prothèse,
- facteurs introduits au laboratoire (défauts de coulées, mise en place de bulles au niveau de la résine créant des zones sensibles),
- réparations antérieures,
- anatomie du patient.

En l'absence de chute ou de mésusage de la prothèse, les points suivants devront être vérifiés

- positionnement des dents antérieures,
- espace libre d'inocclusion (ELI),
- sustentation,
- rétention,
- occlusion d'intercuspidie maximale (OIM),
- extension des bords et limites de la prothèse,
- opposition à une arcade dentée,
- anatomie du patient : la prothèse est-elle toujours adaptée ?

Matériel et matériaux :

- kit d'examen (sonde, précelle, miroir),
- résine calcinable Pattern® avec le pinceau et deux godets,
- cire collante,
- porte-empreinte Rim-lock®,
- alginate ; poudre, cuillère et verre doseur gradué, adhésif spécifique, bol et spatule.
- spray de désinfection NaCl 0,5%,
- bistouri.



Figure 114 : plateau technique en cas de fracture d'une base prothétique avec coaptation en intra-buccal

87

Étapes :

1. Réaliser la coaptation des morceaux :
   - vérifier la coaptation en bouche,
   - appliquer la résine Pattern® ou la cire collante (le plus facile à mettre en œuvre) à l'endroit de la fracture,
   - placer les morceaux en bouche et attendre que la résine ou la cire se fige,
   - vérifier que la prothèse peut être désinsérée.

2. Réaliser la sur-empreinte :
   - insérer la prothèse en bouche,
   - appliquer l'adhésif dans le porte-empreinte,
   - préparer les doses d'alginate (2 pour la mandibule et 3 pour le maxillaire) et mélanger avec l'eau (1 dose = 1 graduation d'eau),
   - remplir le porte-empreinte et le mettre en bouche,
   - prendre la sur-empreinte de la prothèse (préférable car les morceaux risquent de se désolidariser à la désinsertion),
   - désinsérer l'empreinte,
   - vérifier la qualité de l'empreinte,
   - désinfecter l'empreinte sous l'eau pendant 15 secondes,
   - sécher et couper les excès de matériaux,
   - désinfecter l'empreinte à l'aide d'hypochlorite de sodium 0,5% (spray bleu présent à chaque fauteuil).
   - envoyer au laboratoire (voir avec le laboratoire interne s'ils peuvent effectuer la réparation) et prévoir un rendez-vous (vérifier le délai avec le laboratoire).

Cotation :

- réaliser un devis,
- cliquer sur l'arcade dentaire concernée,
- 06.01.01.03 ;
  - HBMD020 ; réparation d'une prothèse dentaire amovible en résine, fêlée ou fracturée, **sans renfort** métallique = 80€,
  - HBMD356 ; réparation d'une prothèse dentaire amovible en résine, fêlée ou fracturée, **avec renfort** métallique = 80€,
- panier de soins : 100% santé.

Lors du rendez-vous suivant :

- vérifier les surfaces de la prothèse ; absence d'irrégularités, de bulles, d'épines irritatives,
- insérer la prothèse réparée,
- vérifier l'occlusion,
- vérifier l'absence de blessure,
- vérifier l'absence de bascule,
- revoir les différents points cités ci-dessus et faire les retouches nécessaires à l'aide afin d'éviter toute récidive,
- facturer la réparation.

Fracture de la base prothétique en résine en prothèse amovible (morceaux non retrouvés ou coaptation impossible)

88



Prérequis : le patient n'a pas ramené les morceaux fracturés et/ou les morceaux ne se coaptent pas (ou ne sont pas présents).

Si le fragment cassé est trop volumineux et ne peut pas être enregistrée avec un matériau d'empreinte, il faudra alors refaire la prothèse entièrement.

Étiologies :

- chute de la prothèse,
- mauvaise utilisation par le patient lors de l'insertion/désinsertion de la prothèse,
- prothèse ancienne et usée,
- mauvaise conception de la prothèse,
- facteurs introduits au laboratoire (défauts de coulées, présence de bulles au niveau de la résine),
- réparations antérieures,
- anatomie du patient.

En l'absence de chute ou de mésusage de la prothèse, les points suivants devront être vérifiés

- positionnement des dents antérieures,
- espace libre d'inocclusion (ELI),
- sustentation,
- rétention,
- occlusion d'intercuspidie maximale (OIM),
- extension des bords et limites de la prothèse,
- opposition à une arcade dentée,
- anatomie du patient : la prothèse est-elle toujours adaptée ?

Deux protocoles sont possibles dans cette situation

- **Protocole n°1 : Marginage (à privilégier)**

Matériel et matériaux :

- kit d'examen (sonde, précelle, miroir),
- pâte thermoplastique type pâte de Kerr® verte,
- chalumeau,
- spray de désinfection NaCl 0,5%.

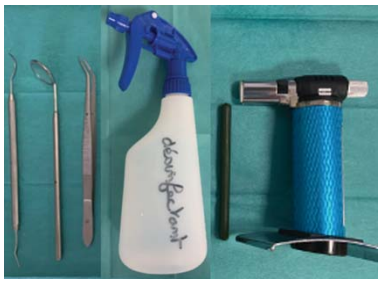

Figure 115 : plateau technique en cas de fracture de la base prothétique en résine, via la technique du marginage

88

Étapes :

1. Sècher le bord de la prothèse.

2. Faire chauffer la pâte de Kerr® avec le chalumeau.

3. Appliquer la pâte de Kerr® sur le bord manquant de la prothèse.

4. Insérer en bouche.

5. Faire réaliser les mouvements fonctionnels de mastication et de déglutition.

6. Retirer la prothèse et analyser l'enregistrement :
   - pâte fine et/ou brillante ; sous-extension → rajouter de la pâte de Kerr®,
   - pâte arrondie et mate ; enregistrement correct du fond de sillon.

7. Désinfecter la prothèse à l'aide d'hypochlorite de sodium 0,5% (spray bleu présent à chaque fauteuil).

8. Envoyer au laboratoire et remettre un rendez-vous dans 48h (voir avec le laboratoire pour le délai).

o Protocole N°2 : Empreinte alginate

Matériel et matériaux :

- kit d'examen (sonde, précelle, miroir),
- porte-empreinte Rim-lock ®,
- alginate,
- cuillère et verre doseur gradué,
- adhésif spécifique,
- bol et spatule à alginate,
- spray de désinfection NaCl 0,5%,
- bistouri.

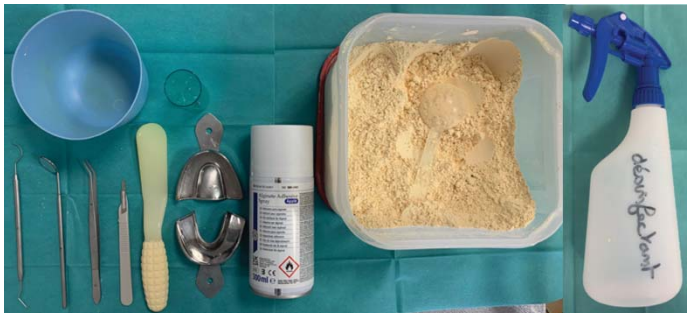

Figure 116 : plateau technique en cas de fracture de la base prothétique en résine, via la technique de l'empreinte alginate

Étapes :

1. Insérer la prothèse en bouche (utiliser de la pâte adhésive en cas de manque de rétention).

2. Choisir un porte-empreinte adapté à la bouche du patient.



Figure 117 : porte-empreinte adapté à la prothèse du patient

3. Appliquer l'adhésif dans le porte-empreinte.

4. Préparer les doses d'alginate (2 pour la mandibule et 3 pour le maxillaire) et mélanger avec l'eau (1 dose = 1 graduation d'eau).

5. Remplir le porte-empreinte et le mettre en bouche.

6. Prendre la sur-empreinte de la prothèse et veiller à ce que l'alginate fuse jusqu'au fond du vestibule (mobiliser lèvres/langue).

7. Désinsérer et vérifier la qualité de l'empreinte.

8. Désinfecter la prothèse à l'aide d'hypochlorite de sodium 0,5% (spray bleu présent à chaque fauteuil).

9. Sécher et couper les excès de matériaux.

10. Envoyer au laboratoire et remettre un rendez-vous dans 48h (voir le délai avec le laboratoire).

<u>Cotation :</u>

- réaliser un devis,
- cliquer sur l'arcade dentaire concernée,
- 06.01.01.03 ;
  - HBMD020 ; réparation d'une prothèse dentaire amovible en résine, fêlée ou fracturée, **sans renfort** métallique = 80€,
  - HBMD356 ; réparation d'une prothèse dentaire amovible en résine, fêlée ou fracturée, **avec renfort** métallique = 80€,
- panier de soins : 100% santé.

<u>Dans les deux cas, lors du prochain rendez-vous :</u>

- vérifier les surfaces de la prothèse ; absence d'irrégularités, de bulles, d'épines irritatives,
- insérer la prothèse réparée,
- vérifier l'occlusion et l'absence de gêne avec la zone prothétique réparée,
- si besoin, effectuer des retouches à l'aide du kit de fraise « retouches résine »,
- vérifier également les points cités ci-dessus afin d'éviter une récidive,
- facture la réparation.

S'il a été impossible de refaire le bord prothétique, il faudra envisager de refaire la prothèse.

A noter : L'empreinte alginate est une empreinte muco-statique alors que l'empreinte avec la pâte de Kerr est une empreinte dynamique. Par conséquent, l'empreinte à la pâte de Kerr sera plus précise, il faudra privilégier au maximum cette technique.

Désolidarisation d'une ou plusieurs dents prothétiques (dent(s) retrouvée(s) et coaptation possible)

89





Prérequis : le patient a pu ramener la ou les dents désolidarisées et la coaptation est possible.

Étiologies :

- chute de la prothèse,
- prothèse ancienne et usée,
- mauvaise conception de la prothèse,
- facteurs introduits au laboratoire (défauts de coulées, mise en place de bulles au niveau de la résine créant des zones sensibles),
- mauvaise liaison entre les dents prothétiques et la base,
- réparations précédentes,
- parafonctions.

En l'absence de chute ou de mésusage de la prothèse, les points suivants devront être vérifiés

- positionnement des dents antérieures,
- espace libre d'inocclusion (ELI),
- occlusion d'intercuspidie maximale (OIM),
- occlusion, surtout si opposition à une arcade dentée,
- anatomie du patient : la prothèse est-elle toujours adaptée ?

Matériel et matériaux :

- kit d'examen (sonde, précelle, miroir),
- spray de désinfection NaCl 0,5 %.



Figure 118 : plateau technique en cas de désolidarisation des dent prothétiques

Étapes :

1. Vérifier la bonne coaptation des dents prothétiques désolidarisées avec la prothèse ; les éléments désolidarisés doivent reprendre leur place.

2. Désinfecter les élèments de la prothèse à l'aide d'hypochlorite de sodium 0,5% (spray bleu présent à chaque fauteuil).

3. Envoyer au laboratoire (voir avec le laboratoire interne si possible de réaliser la réparation), redonner un rendez-vous.

Cotation :

- réaliser un devis,
- cliquer sur les dents concernées par la prothèse,
- 06.01.01.04 ; adjonction/remplacement dent ou crochet sur prothèse résine,
- 14 codes et 14 tarifs différents, selon le nombre de dents impliquées,
- panier de soins : 100% santé.

Lors du rendez-vous suivant :

- insérer la prothèse réparée,
- vérifier l'occlusion et l'absence de gêne (si besoin, faire les retouches nécessaires),
- vérifier également les points cités ci-dessus afin d'éviter une récidive,
- facturer la réparation.

Désolidarisation des dents prothétiques (morceaux non retrouvés ou coaptation impossible)





Prérequis : le patient n'a pas pu ramener la ou les dents désolidarisés et/ou il n'y a pas de coaptation possible.

Étiologies :

- chute de la prothèse,
- prothèse ancienne et usée,
- mauvaise conception de la prothèse,
- mauvaise utilisation par le patient lors de l'insertion/désinsertion de la prothèse,
- facteurs introduits au laboratoire (défauts de coulées, mise en place de bulles au niveau de la résine créant des zones sensibles),
- mauvaise liaison entre les dents prothétiques et la base,
- réparations précédentes,
- parafonctions.

En l'absence de chute ou de mésusage de la prothèse, les points suivants devront être vérifiés

- positionnement des dents antérieures,
- espace libre d'inocclusion (ELI),
- occlusion d'intercuspidie maximale (OIM),
- occlusion, surtout si opposition à une arcade dentée,
- anatomie du patient : la prothèse est-elle toujours adaptée ? involution des bases osseuses ?

Matériel et matériaux :

- kit d'examen (sonde, précelle, miroir),
- porte-empreinte Rim-lock ®,
- alginate,
- cuillère et verre doseur gradué,
- adhésif spécifique,
- bol et spatule à alginate,
- spray de désinfection NaCl 0,5%,
- bistouri.



Figure 119 : désolidarisation de la dent 12 non retrouvée (source : thèse SAGO K.)

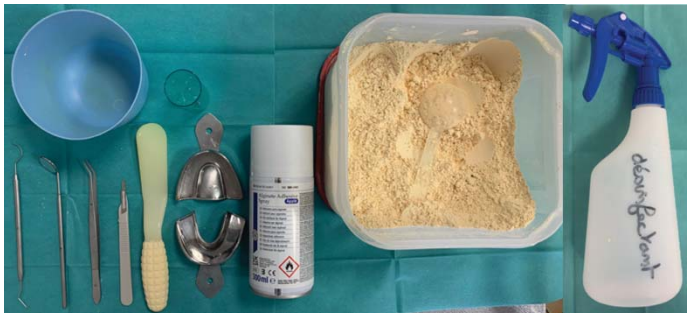

Figure 120 : plateau technique en cas de désolidarisation des dents prothétiques, sans possibilité de coaptation

90

Étapes :

1. Insérer la prothèse en bouche.
2. Choisir un porte-empreinte adapté à la bouche du patient.
3. Appliquer l'adhésif dans le porte-empreinte.
4. Préparer les doses d'alginate (2 pour la mandibule et 3 pour le maxillaire) et mélanger avec l'eau (1 dose = 1 graduation d'eau).
5. Remplir le porte-empreinte et le mettre en bouche.
6. Prendre la sur-empreinte de la prothèse ainsi que l'empreinte de l'arcade antagoniste.
7. Désinsérer l'empreinte. Ne pas oublier de laisser la prothèse dans l'empreinte.
8. Vérifier la qualité de l'empreinte.
9. Désinfecter l'empreinte à l'aide d'hypochlorite de sodium 0,5% (spray bleu présent à chaque fauteuil).
10. Couper les excès de matériaux.
11. Envoyer au laboratoire et remettre un rendez-vous dans 48h.

Cotation :

- réaliser un devis,
- cliquer sur les dents concernées par la prothèse,
- 06.01.01.04 ; adjonction/remplacement dent ou crochet sur prothèse résine,
- 14 codes et 14 tarifs différents, selon le nombre de dents impliquées,
- panier de soins : 100% santé.

Lors du rendez-vous suivant :

- vérifier les surfaces de la prothèse ; absence d'irrégularités, de bulles, d'épines irritatives,
- insérer la prothèse réparée,
- vérifier les points cités ci-dessus,
- vérifier l'occlusion et l'absence de gêne à l'aide du papier d'occlusion,
- si besoin, effectuer des retouches à l'aide du kit de fraise résine,
- vérifier également les points cités ci-dessus afin d'éviter une récidive,
- facturer la réparation.

Fracture du châssis en PAPIM

91

Étiologies :

- améloplasties insuffisantes,
- problème de conception de la prothèse,
- mauvaise épaisseur de l'armature,
- particularité anatomique du patient,
- mauvais axe d'insertion de la prothèse,
- mauvaise utilisation par le patient lors de l'insertion/désinsertion de la prothèse,
- prothèse ancienne.

La fracture du châssis d'une PAPIM implique TOUJOURS la réalisation d'une nouvelle prothèse. La seule solution que vous pouvez apporter au patient dans l'urgence est la réalisation d'une réparation par le laboratoire (brasure ou soudure) mais cette solution sera temporaire (dans l'attente de la réalisation d'une nouvelle prothèse).

Matériel et matériaux :

- kit d'examen (sonde, précelle, miroir),
- spray de désinfection NaCl 0,5 %.



Figure 121 : plateau technique en cas de fracture de châssis d'une PAPIM

Étapes :

1. Vérifier si la fracture de la PAPIM est une fracture simple et qu'une coaptation est possible (**si non, une réparation même provisoire sera impossible**).

Si oui, désinfecter la prothèse à l'aide d'hypochlorite de sodium 0,5% (spray bleu présent à chaque fauteuil).

2. Envoyer la prothèse au laboratoire (voir avec le laboratoire pour le délai de réparation).

Cotation :

- réaliser un devis,
- panier de soin : reste à charge modéré.

Si la fracture du châssis n'implique pas de remontage de dents ;

- cliquer sur l'arcade concernée,
- 06.01.02.03 ;
    - HBMD008 ; réparation d'une fracture de châssis métallique de prothèse dentaire amovible, sans démontage d'éléments = 80€.

Si la fracture du châssis implique un remontage des dents ;

- cliquer sur les dents concernées,
- 06.01.02.05 ;
    - 14 codes et tarifs différents, selon le nombre de dents impliquées.

Lors du rendez-vous suivant :

- la réparation est temporaire, il faudra alors régler l'occlusion pour que la prothèse ne subisse pas de chocs trop importants,
- vérifier que la prothèse ne blesse pas le patient,
- prévoir les rendez-vous afin de réaliser une nouvelle prothèse,
- facturer la réparation.

Fracture des crochets en PAPIM

92

Étiologies :

- mauvais axe d'insertion de la prothèse,
- crochet portant trop de contraintes,
- améloplasties insuffisantes,
- mauvaise utilisation par le patient lors de l'insertion/désinsertion de la prothèse,
- prothèse ancienne.

Matériel et matériaux :

- kit d'examen (sonde, précelle, miroir),
- porte-empreinte Rim-lock ®,
- alginate,
- cuillère et verre doseur gradué,
- adhésif spécifique,
- bol et spatule à alginate,
- spray de désinfection NaCl 0,5 %,
- bistouri.

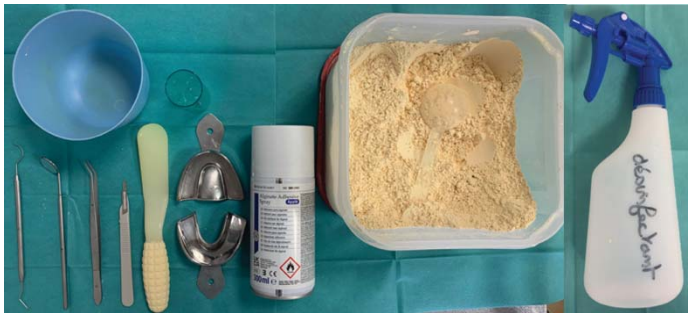

Figure 122 : plateau technique en cas de fracture de crochets d'une PAPIM

Étapes :

1. Insérer la prothèse en bouche.
2. Choisir un porte-empreinte adapté à la bouche du patient.
3. Appliquer l'adhésif dans le porte-empreinte.
4. Préparer les doses d'alginate (2 pour la mandibule et 3 pour le maxillaire) et mélanger avec l'eau (1 dose = 1 graduation d'eau).
5. Remplir le porte-empreinte et le mettre en bouche.
6. Prendre la sur-empreinte de la prothèse ainsi que l'empreinte de l'arcade antagoniste.

7. Désinsérer l'empreinte, et laisser la prothèse dans l'empreinte.

8. Vérifier la qualité de l'empreinte.

9. Désinfecter l'empreinte à l'aide d'hypochlorite de sodium 0,5% (spray bleu présent à chaque fauteuil).

10. Couper les excès de matériaux.

11. Envoyer au laboratoire et prévoir un rendez-vous dans 48h.

Cotation :

- réaliser un devis,
- cliquer sur les dents concernées,
- 06.01.02.04 ; adjonction/remplacement dent ou crochet sur PAPIM,
- 14 codes et tarifs différents, selon le nombre d'élèments impliqués,
- panier de soins : reste à charge modéré.

Lors du rendez-vous suivant :

- insérer la prothèse réparée,
- vérifier l'occlusion et l'absence de gêne,
- si besoin, effectuer des retouches à l'aide du kit « retouches métal »,
- vérifier la rétention des crochets ; elle ne doit être ni trop forte, ni trop faible (si besoin, retoucher avec des pinces plates),
- vérifier également les points cités ci-dessus afin d'éviter une récidive,
- facturer la réparation.

Fracture des crochets en prothèse amovible partielle

93

<u>Étiologies :</u>

- mauvais axe d'insertion de la prothèse,
- crochet portant trop de contraintes,
- mauvaise utilisation par le patient lors de l'insertion/désinsertion de la prothèse,
- prothèse ancienne.

<u>Matériel et matériaux :</u>

- kit d'examen (sonde, précelle, miroir),
- porte-empreinte Rim-lock®,
- alginate,
- cuillère et verre doseur gradué,
- adhésif spécifique,
- bol et spatule à alginate,
- spray de désinfection NaCl 0,5%,
- bistouri.

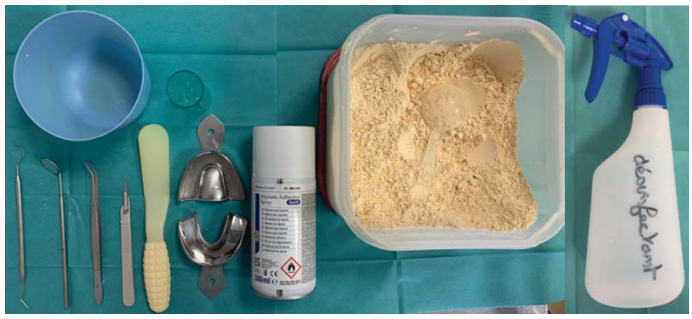

Figure 123 : plateau technique en cas de fracture de crochets d'une PAP

<u>Étapes :</u>

1. Insérer la prothèse en bouche.
2. Choisir un porte-empreinte adapté à la bouche du patient.
3. Appliquer l'adhésif dans le porte-empreinte.
4. Préparer les doses d'alginate (2 pour la mandibule et 3 pour le maxillaire) et mélanger avec l'eau (1 dose = 1 graduation d'eau).
5. Remplir le porte-empreinte et le mettre en bouche.
6. Prendre la sur-empreinte de la prothèse.
7. Désinsérer l'empreinte et vérifier la qualité de l'empreinte (ne pas oublier de laisser la prothèse dans l'empreinte).
8. Désinfecter la prothèse à l'aide d'hypochlorite de sodium 0,5% (spray bleu présent à chaque fauteuil).

9. Couper les excès de matériaux.

10. Envoyer au laboratoire et remetre un rendez-vous dans les 48 heures.

Cotation :

- réaliser un devis,
- cliquer sur les dents concernées,
- 06.01.01.04 ; adjonction/remplacement dent ou crochet sur prothèse résine,
- 14 codes et tarifs différents selon le nombre d'élèments impliqués,
- panier de soins : 100% santé.

Lors du rendez-vous suivant :

- insérer la prothèse réparée,
- vérifier l'occlusion avec la prothèse remise en place,
- si besoin, effectuer des retouches à l'aide du kit de fraise résine,
- vérifier la rétention des crochets ; elle ne doit être ni trop forte, ni trop faible (si besoin, retoucher avec des pinces plates),
- vérifier également les points cités ci-dessus afin d'éviter une récidive,
- facturer la réparation.

Perte de rétention des crochets

94

Étiologies :

- forces d'insertion/désinsertion trop importantes,
- défaut de réalisation,
- mauvaise utilisation par le patient lors de l'insertion/désinsertion de la prothèse,
- prothèse ancienne.

Matériel et matériaux :

- kit d'examen (sonde, précelle, miroir),
- pinces à courber les crochets.



Figure 124 : plateau technique en cas de perte de rétention des crochets

Étapes :

1. Vérifier en bouche la tenue de la prothèse pour repérer le ou les crochets à resserrer.

2. Demander au patient de désinsérer et d'insérer sa prothèse pour vérifier qu'il n'exerce pas des forces trop importantes (et qu'il le fait bien avec les doigts et non pas avec les dents).

3. Une fois la prothèse hors de la cavité orale, prendre les deux pinces ; une pour maintenir le crochet, et l'autre pour resserrer l'extrémité du crochet, en exerçant une légère pression.

⚠ Il faut toucher uniquement l'extrémité rétentive du crochet (la partie sous la ligne guide) ; le reste du crochet n'est pas rétentif.

4. Faire réessayer la prothèse au patient et lui demander de réaliser l'insertion/désinsertion de la prothèse.

5. Réitérer si nécessaire.

Cotation :

- si le patient n'est pas venu depuis plus de 6 mois, coter une consultation,
- si le patient est venu il y a peu de temps, coter une consultation NF.

Lors du rendez-vous suivant :

Il n'est pas nécessaire de revoir le patient dans l'immédiat, il pourra revenir lors d'une consultation de contrôle.
Si la prothèse est usée et ancienne, prévoir son renouvellement.

Perte de stabilité en prothèse amovible : rebasage souple (technique directe)

⚠Le rebasage souple est une solution transitoire, il faut envisager une soluion pérenne selon l'étiologie de la perte de stabilité.

Étiologies :

- état physiologique ou pathologique des tissus de support,
- sous-extensions → prévoir par la suite un marginage,
- évolution de la position mandibulaire et des relations inter arcades → prévoir un remontage des dents,
- existence de réflexes erronés acquis ou de para-fonctions → faire travailler le patient pour les diminuer,
- usure des matériaux constituant les bases prothétiques,
- usure des dents artificielles → voir pour les remplacer par la suite.

Indications :

- protection de zones anatomiques exposées (nerfs, crêtes, implants),
- mise en condition tissulaire : stomatite sous prothétique, post-chirurgie pré-prothétique pour minimiser les contraintes de la prothèse sur les tissus buccaux,
- rebasage temporaires des prothèses moyennement bien adaptées,
- rebasage des prothèses immédiates.

Matériel et matériaux :

- kit d'examen,
- silicone type Ufi Gel Soft® VOCO,
- pistolet à cartouche et embouts mélangeurs,
- adhésif et glazing Ufi Gel,
- pièce à main,
- kit de fraises « retouche résine » (cf annexe 2),
- pinceau, bistouri, compresses,
- alcool, vaseline.



Figure 125 : plateau technique pour la réalisation d'un rebasage souple en méthode directe

Étapes :

1. Préparer la prothèse :
   - dépolir la surface de l'intrados (fraise n°1 du kit) et créer un chanfrein sur les rebords de la prothèse (fraise n°3),
   - dégraisser la prothèse avec l'alcool et laisser ensuite évaporer pendant 1 minute,

- appliquer de la vaseline :

→ Partiel provisoire : vaseliner légèrement les dents bordant l'édentement,
→ PAC : vaseliner fils de suture éventuels,
→ PAC avec palais métallique : vaseliner le palais métallique,
→ PAPIM : vaseliner les dents porteuses de crochets,

- appliquer l'adhésif sur les surfaces à recouvrir et attendre 1 minute.

2. Appliquer le produit de rebasage :
   - mettre en place la cartouche dans le pistolet et positionner l'embout mélangeur,
   - appliquer le produit sur l'intrados et le début de l'extrados de la prothèse ;

→ PAC avec palais métallique : appliquer le produit uniquement sur les parties résines et non sur le palais métal,
→ PAPIM : appliquer sur les selles.

3. Insérer la prothèse en bouche :
   - mettre la prothèse en bouche et demander au patient de mordre en occlusion normale pendant 1 minute (si PAPIM ; maintenir la prothèse afin d'obtenir un contact intime entre le châssis et le support dentaire),
   - faire réaliser au patient les mouvements fonctionnels (déglutition et mastication) pendant 5 minutes,
   - après 6 minutes, retirer la prothèse.

4. Réaliser les finitions :
   - environ 10 minutes après avoir désinsérer la prothèse, éliminer les excès à l'aide d'un bistouri ou de ciseaux,
   - polir avec le disque à polir du coffret « retouches résine » (disque n°4).

Si nécessaire, il est possible d'effectuer des corrections : il faudra alors rincer le produit de rebasage, laisser sécher, redéposer du matériau et le laisser prendre pendant 7 minutes en bouche.

5. Polir les surfaces de la prothèse avec le glazing :
   - mélanger en quantités égales la base et le catalyseur à l'aide du pinceau,
   - déposer le glazing sur les surfaces rebasées en 1 minute et 30 secondes à l'aide d'une micro-brush,
   - sécher à l'air ambiant pendant 10 minutes.

6. Dire au patient qu'il devra nettoyer l'intrados de sa prothèse avec une brosse souple et de l'eau froide.

<u>Cotation :</u>

- réaliser un devis, acte non pris en charge par la sécurité sociale ; à coter uniquement pour les pothèses non réalisées au CHRU, ou de plus de 2 ans,
- cliquer sur l'arcade entière,
- 06.01.03.01.03 :
  - HBMB018 ; séance de préparation (mise en condition) tissulaire des surfaces d'appui muqueux d'une prothèse dentaire, sur une arcade = 25€,
- panier de soins : prothèse non remboursée – hors nomenclature.

⚠ Un rebasage souple est une solution transitoire ; il ne peut être laissé en place que durant 30 jours. Il faudra ensuite le renouveler par un autre rebasage souple ou procéder à la réalisation d'un rebasage dur pour une solution pérenne.

Perte de stabilité en prothèse amovible : rebasage dur (technique directe)

<u>Étiologies :</u>

- état physiologique ou pathologique des tissus de support (diminution de la masse métabolique liée au vieillissement),
- sous-extensions,
- évolution de la position mandibulaire et des relations inter arcades (si cela correspond à l'étiologie de la perte de rétention),
- existence de reflexes erronés acquis ou de para-fonctions,
- comportement des matériaux constituant les bases prothétiques.

ATTENTION : le rebasage dur ne pourra se faire que si ;
- la résine n'est pas altérée,
- les dents prothétiques ne sont pas usées,
- la DVO est conservée,
- le rapport maxillo-mandibulaire est satisfaisant.

<u>Matériel et matériaux :</u>

- kit d'examen,
- silicone type Ufi Gel Hard C®,
- pistolet à cartouche et embouts mélangeurs,
- adhésif et glazing Ufi Gel®,
- pièce à main,
- kit de fraises « retouche résine » (cf annexe 2),
- alcool,
- vaseline,
- pinceau,
- papier occlusion 200µm,
- pince de Miller.



Figure 126 : plateau technique pour la réalisation d'un rebasage dur en méthode directe

96

<u>Étapes :</u>

1. Préparer la prothèse :
   - ajuster la prothèse d'un point de vue fonctionnel et occlusal,
   - nettoyer la prothèse à l'aide d'une brosse et la sécher,
   - à l'aide de la fraise buffalo du kit « retouche résine » (fraise n°1), dépolir et ébarber la prothèse,
   - nettoyer et dégraisser la prothèse avec de l'alcool puis laisser sécher pendant 1 minute 30,
   - appliquer l'adhésif à l'aide du pinceau sur les surfaces préparées et laisser aérer pendant 30 secondes.

2. Appliquer la vaseline :

→ Partiel provisoire : vaseliner sur les dents bordant l'édentement,
→ PAC : vaseliner fils de suture éventuels,
→ PAC avec palais métallique : vaseliner le palais métallique,
→ PAPIM : vaseliner les dents porteuses de crochets,
S'il reste des dents naturelles en bouche, appliquer de la vaseline sur celles-ci.

3. Appliquer le produit de rebasage :
   - mettre en place la cartouche dans le pistolet ainsi que l'embout mélangeur,
   - appliquer le matériau dans l'intrados de la prothèse, en commençant par les bords puis la base,

→ PAC palais métallique : appliquer sur les parties résines et non sur le palais en métal,
→ PAPIM : appliquer au niveau des selles.

4. Insérer la prothèse en bouche :

→ PAC et Provisoire : mettre la prothèse en bouche et demander au patient de serrer en occlusion normale pendant 1 minute,
→ PAPIM : maintenir fermement la prothèse en bouche en prenant appui sur les éléments de sustentation (taquets) afin d'obtenir un intime contact entre le châssis et la muqueuse pendant 1 minute,

   - à l'aide d'une sonde, retirer les excès de matériaux au niveau des contre-dépouilles pour ne pas compliquer la désinsertion,
   - faire réaliser au patient les mouvements fonctionnels pendant 2 minutes,
   - désinsérer la prothèse au bout de 3 minutes,
   - éliminer les excès en dehors de la cavité buccale avec un bistouri ou des ciseaux fins aiguisés,
   - réinsérer la prothèse en bouche et faire réaliser des mouvements fonctionnels pendant 2 minutes,
   - désinsérer la prothèse.

5. Réaliser les finitions :
   - retirer les excès de matériau à l'aide du disque n°5 du kit « retouche résine »,
   - nettoyer la prothèse avec de l'alcool,
   - polir.

Cotation :

Pour une prothèse amovible partielle :

- réaliser un devis, acte non pris en charge par la sécurité sociale,
- cliquer sur les dents concernées,
- 06.01.03.01.01,
    - HBMD007 ; réfection des bords et/ou de l'intrados d'une prothèse dentaire amovible partielle = 50€.
- panier de soins : prothèse non remboursée – hors nomenclature.

Pour une prothèse amovible complète :

- réaliser un devis, acte non pris en charge par la sécurité sociale,
- cliquer sur l'arcade entière,
- 06.01.03.01.01 :
    - HBMD004 ; réfection de la base d'une prothèse dentaire amovible complète = 75€.

Lors du rendez-vous suivant :

- contrôler la prothèse,
- vérifier que l'appareil rebasé ne blesse pas,
- facturer l'acte.

Si malgré ce nouveau rebasage la prothèse n'est toujours pas stable, il faudra envisager de réaliser une nouvelle prothèse.

Perte de stabilité en prothèse amovible : rebasage dur (technique indirecte)

<u>Étiologies :</u>

- état physiologique ou pathologique des tissus de support (diminution de la masse métabolique liée au vieillissement),
- sous-extensions,
- évolution de la position mandibulaire et des relations inter arcades,
- existence de reflexes erronés acquis ou de para-fonctions,
- comportement des matériaux constituant les bases prothétiques.

<u>Indications :</u>

- la résine n'est pas altérée,
- les dents prothétiques ne sont pas usées,
- la DVO est conservée,
- le rapport maxillo-mandibulaire est satisfaisant.

<u>Matériel et matériaux :</u>

- prothèse du patient,
- pièce à main,
- kit fraises "retouche résine",
- chalumeau,
- pate thermoplastique type de Kerr® verte,
- adhésif à polysulfure (Permlastic®),
- polysulfure light (Permlastic® Light Body) : base et catalyseur,
- polysulfure regular (Permlastic® Regular Body) : base et catalyseur,
- spatule et bloc à spatuler,
- bol avec de l'eau tiède.

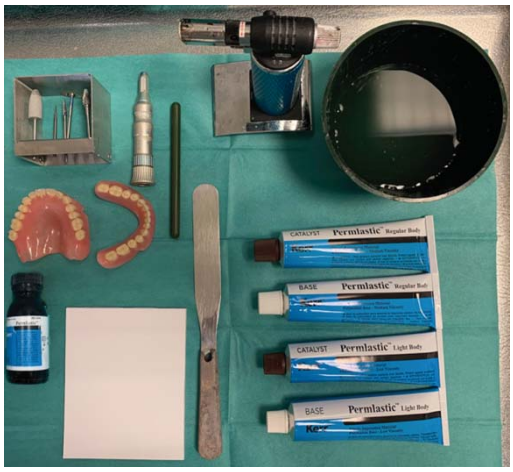

Figure 127 : plateau technique pour la réalisation d'un rebasage dur en méthode indirecte

<u>Étapes :</u>

1. Appliquer de la vaseline :

→ **PAP** ; vaseliner les dents bordants l'édentement,
→ **PAC avec palais métallique** ; vaseliner le palais métal,
→ **PAPIM** ; vaseliner les dents porteuses de crochets.

2. Réaliser le marginage à la pâte de Kerr® :
   - faire chauffer la pâte de Kerr avec le chalumeau,
   - appliquer la pâte de Kerr sur les bords de la prothèse,
   - insérer en bouche,
   - faire réaliser au patient les mouvements fonctionnels de mastication et de déglutition,
   - retirer la prothèse et analyser l'enregistrement,

→ pâte fine et/ou brillante : sous-extension → rajouter de la pâte de Kerr,
→pâte arrondie et mate : enregistrement correct du fond de sillon.

3. Réaliser le surfaçage :
   - appliquer l'adhésif dans l'intrados et sur le début de l'extrados,
   - laisser sécher,
   - sur le bloc à spatuler, appliquer une bande de catalyseur et une bande de base,

Les doses de Permlastic® vont varier en fonction de la **dépressibilité** de la muqueuse :
- dépressibilité **classique** : 1/2 light et 1/2 regular,
- **faible** dépressibilité : 1/3 light et 2/3 regular,
- **forte** dépressibilité : 2/3 light et 1/3 regular.

   - mélanger (pendant 45 à 60 secondes) à l'aide d'une spatule jusqu'à obtenir un mélange homogène,
   - appliquer ce mélange dans l'intrados et le début de l'extrados de la prothèse en fine couche,

→ **PAC palais métallique** : appliquer dans l'intrados sauf au niveau du palais métallique,
→ **PAPIM** : appliquer au niveau des selles,

   - insérer la prothèse en bouche d'avant en arrière et la maintenir de façon symétrique en prenant appui sur les molaires, puis mettre le patient en occlusion.
   - au bout de 30 secondes, lui faire réaliser les mouvements fonctionnels de mastication et de déglutition ; le light sera pris au bout de 7 minutes et le regular 10 minutes,
   - désinsérer la prothèse,
   - vérifier l'absence de bulle ou un éventuel manque (si besoin, remettre du matériau et remettre en bouche 10 minutes),
   - désinfecter la prothèse à l'aide d'hypochlorite de sodium 0,5% (spray bleu présent à chaque fauteuil).
   - envoyer la prothèse au laboratoire et prochain rendez- vous à une semaine.

<u>Cotation :</u>

Pour une prothèse amovible partielle :
- réaliser un devis, acte non pris en charge par la sécurité sociale,
- cliquer sur les dents concernées,
- 06.01.03.01.02,
- HBMD007 ; réfection des bords et/ou de l'intrados d'une prothèse dentaire amovible partielle = 70€.

Pour une prothèse amovible complète :
- réaliser un devis, acte non pris en charge par la sécurité sociale,
- cliquer sur l'arcade entière,
- 06.01.03.01.02,
- HBMD004 ; réfection de la base d'une prothèse dentaire amovible complète = 130€.

<u>Lors du rendez-vous suivant :</u>
- insérer la prothèse rebasée,
- vérifier que la prothèse ne blesse pas le patient et effectuer des retouches si nécessaire (fraises n°1, 2 ou 3 du kit « retouche résine », puis polir à la fraise n°5,
- facturer l'acte au moment de l'insertion de la prothèse rebasée.

Si la stabilité n'est toujours pas satisfaisante, prévoir la réalisation d'une nouvelle prothèse.

Instabilité en prothèse amovible

<u>Étiologies :</u>

- instabilité en dehors de toute sollicitation musculaire ou occlusale :
  - sous- extentions,
  - freins insuffisamment libérés,
  - manque de rétention à l'examen statique,
  - joint inefficace,
- instabilité en cas de sollicitation musculaire :
  - sur-extentions,
  - para-fonctions, tics,
- instabilité en cas de sollicitation occlusale :
  - occlusion non équilibrée : présence de prématurités, d'interférences…,
  - béance antérieure trop importante,

<u>Matériel et matériaux :</u>

- kit d'examen,
- kit « retouches résine » (cf annexe 2),
- pièce à main,
- papier d'occlusion 200µm,
- Fit Checker®,
- pistolet à cartouche et embouts mélangeurs,
- pince de Miller.



Figure 128 : plateau technique en cas d'instabilité d'une prothèse amovible

<u>Étapes :</u>

1. Mettre en évidence le problème de rétention :
   - au maxillaire ; appuyer sur le bord des incisives et sur les cuspides vestibulaires des dents numéros 5 et 6,
   - à la mandibule ; tracter derrière les incisives et pousser sur leurs faces vestibulaires.

2. Corriger une sur-extension :
   - si elle est visible facilement, retoucher directement la sur-extension,
   - si elle n'apparait pas mais qu'elle est suspectée ;
     - mettre en place la cartouche de Fit Checker® et assembler l'embout mélangeur,
     - appliquer le produit sur le bord de la prothèse qui semble gêner le patient,
     - faire réaliser au patient les mouvements fonctionnels,
     - au bout de 2 minutes, retirer la prothèse,
     - si une sur-extension est présente, le Fit Checker® mettra en évidence une zone de compression,
   - à l'aide du kit « retouche résine », éliminer avec la fraise n°1 (fraise Buffalo) la zone de sur-extension, puis polir avec la fraise n°5 (fraise à polir).

3. Libérer les freins :
   - mobiliser les différents freins et observer si la prothèse décroche en les mobilisant,
   - demander au patient si une zone le gêne ou le blesse,
   - une fois la zone mise en évidence, à l'aide d'une fraise Buffalo, élargir la zone du frein,
   - polir à l'aide de la fraise à polir / au tour à polir.

4. Corriger l'occlusion :
   - se munir du papier d'occlusion,
   - demander au patient de serrer sur le papier dans différentes positions :

- Dans le cas d'une PAC :

En Occlusion d'Intercuspidie Maximale (OIM) ; les contacts doivent être répartis de manière équilibrée et uniforme de part et d'autre de la prothèse. Absence de contacts en antérieur en occlusion statique.

En propulsion ; les contacts en antérieur et postérieur doivent être répartis de manière équilibrée. Vérifier l'absence de prématurités en antérieur.

En latéralité ; l'occlusion doit être bilatéralement équilibrée. Les contacts doivent être présents du côté travaillant et du côté équilibrant.
Généralement, on essaie de trouver une sorte de trépieds avec 2 contacts du coté travaillant et 1 contact du côté équilibrant.

- Dans le cas d'une PAPIM :

En Occlusion d'Intercuspidie Maximale (OIM) ; les contacts doivent être répartis de manière équilibrée et uniforme de part et d'autre de la prothèse et sur les dents naturelles. Les contacts antérieurs doivent être légers ou absents et les contacts postérieurs présents en grand nombre.

En propulsion ;
→ si les dents antérieures ont une bonne valeur parodontale : le guidage antérieur doit se faire sans interférence,
→ si les dents antérieures sont absentes ou ont une mauvaise valeur parodontale : la présence de contacts postérieurs est recommandée.

En latéralité ;
→ si présence des canines avec une bonne valeur parodontale : fonction canine,
→ si canine absente ou avec une mauvaise valeur parodontale, dents artificielles présentes dans le guidage latéral : fonction de groupe,
→ si le guidage est seulement assuré par la prothèse amovible : occlusion balancée.

- à l'aide d'une fraise résine du kit « retouche résine », effectuer les retouches nécessaires,
- polir à l'aide de la fraise à polir/tour à polir

NB : en cas de sous-extensions / mauvaise adaptation de la surface d'appui, réaliser un marginage pour une réfection des bases.

Lors du rendez-vous suivant : il est possible de remettre un rendez-vous pour contrôler la prothèse et éventuellement effectuer d'autres corrections si besoin.

Nausées

99

<u>Étiologies :</u>

- conception prothétique inadaptée ;
  - sur-extension qui perturbe les sensations du patient,
  - extrados de la prothèse trop épais,
  - DVO : sur ou sous-évaluée,
  - occlusion non-équilibrée,
  - malposition du joint-vélo palatin,
- habituation encore incomplète,
- anxiété, état psychologique du patient.

<u>Matériel et matériaux :</u>

- kit d'examen (sonde, précelle, miroir),
- papier d'occlusion,
- pince de Miller,
- kit « retouche résine » (cf annexe 2),
- pièce à main.



Figure 129 : plateau technique en cas de nausées causées par une prothèse amovible

Avant d'effectuer une retouche au niveau du joint postérieur, vérifier sa position et son épaisseur. Si ces 2 critères sont validés, il faut refuser de faire des retouches.

<u>Étapes :</u>

1. Rassurer le patient.

2. Commmencer par vérifier les sur-extensions (cf fiche n°75).

3. Vérifier le joint palatin :
   - insérer la prothèse en bouche,
   - demander au patient de dire un « A » grave,
   - si la prothèse se décroche, cela signifie que le joint palatin est situé trop en postérieur, on pourra alors le réduire,
   - à l'aide d'une fraise résine (fraise n°1 du kit), réduire la longueur du joint jusqu'à ce que la prothèse ne se décroche plus et que le joint se trouve à la jonction de rotation antérieure et postérieure du voile du palais,
   - polir à l'aide d'une fraise à polir du kit « retouche résine » (fraise n°5) / tour à polir.

⚠ Refuser de toucher au niveau postérieur si le joint est bien situé !

4. Extrados trop épais :
   - insérer la prothèse en bouche,
   - le joint postérieur peut être trop épais et accrocher le dos de la langue ce qui va provoquer un réflexe nauséeux,
   - à l'aide d'une fraise résine, réduire l'épaisseur de l'extrados de la prothèse. Une continuité entre la prothèse et le voile du palais doit être obtenue,
   - polir à l'aide d'une fraise à polir du kit « retouche résine » / tour à polir.

5. En cas d'absence de problème physique, donner des conseils :
   - rassurer le patient en lui disant qu'un temps d'adaptation est normal,
   - mettre une pommade anesthésique au niveau du joint,
   - effectuer des exercices de respiration et relaxation, respirer principalement par le nez,
   - garder les dents en occlusion le plus possible et parler le moins possible,
   - serrer les dents avant de parler,
   - reconditionnement/ désensibilisation : malgré la difficulté, le patient doit porter la prothèse le plus souvent possible (notamment la nuit) afin d'essayer de s'habituer (les retirer 30 secondes maximum),
   - prescrire des antiémétiques (ex : PRIMPERAN®, VOGALENE®).

<u>Lors du rendez-vous suivant :</u> il n'est pas nécessaire de remettre d'autres rendez-vous si tous les paramètres ci-dessus ont été vérifiés. Il faudra juste laisser du temps au patient pour s'habituer à sa prothèse.

<u>En cas de nausées persistantes :</u>
- si surépaisseur du palais, réduire à la fraise résine puis polir,
- vérifier s'il n'existe pas une surélévation de la DVO,
- composante psychologique majeure, essayer d'expliquer le mieux possible au patient que les nausées vont s'estomper .

Blessures en prothèse amovible

100

<u>Étiologies :</u>

- sur/sous-extensions,
- prothèse mal polie/rugueuse,
- mobilités qui génèrent un frottement,
- défaut d'occlusion statique et/ou dynamique, surcharge occlusale,

<u>Pré-requis :</u> le patient doit porter ses prothèses 24h avant le rendez-vous pour que les blessures soient visibles.

<u>Matériel et matériaux :</u>

- kit d'examen,
- kit « retouches résine » (cf annexe 2),
- pièce à main,
- papier d'occlusion 200µm,
- Fit Checker®,
- pistolet à cartouche et embouts mélangeurs,
- pince de Miller.



Figure 130 : plateau technique en cas de blessure causée par une prothèse amovible

Il faut toujours vérifier l'occlusion avant de retoucher l'intrados ou les limites de la prothèse

<u>Étapes :</u>

1. Vérifier l'occlusion :
   - se munir du papier d'occlusion,
   - demander au patient de serrer sur le papier dans différentes positions :

100

- Dans le cas d'une PAC :

En Occlusion d'Intercuspidie Maximale (OIM) ; les contacts doivent être répartis de manière équilibrée et uniforme de part et d'autre de la prothèse. Absence de contacts en antérieur en occlusion statique.

En propulsion ; les contacts antérieur et postérieur doivent être répartis de manière équilibrée. Vérifier l'absence de prématurités en antérieur.

En latéralité ; l'occlusion doit être bilatéralement équilibrée. Les contacts doivent être présents du côté travaillant et du côté équilibrant.
Généralement, on essaie de trouver une sorte de trépieds avec 2 contacts du coté travaillant et 1 contact du côté équilibrant.

- Dans le cas d'une PAPIM :

En Occlusion d'Intercuspidie Maximale (OIM) ; les contacts doivent être répartis de manière équilibrée et uniforme de part et d'autre de la prothèse et sur les dents naturelles. Les contacts antérieurs doivent être légers ou absents et les contacts postérieurs présents en grand nombre.

En propulsion ;
→ si les dents antérieures ont une bonne valeur parodontale : le guidage antérieur doit se faire sans interférences,
→ si les dents antérieures sont absentes ou ont une mauvaise valeur parodontale : la présence de contacts postérieurs est recommandée.

En latéralité ;
→ si présence des canines avec une bonne valeur parodontale : fonction canine,
→ si canine absente ou avec une mauvaise valeur parodontale, dents artificielles présentes dans le guidage latéral : fonction de groupe,
→ si le guidage est seulement assuré par la prothèse amovible : occlusion balancée

- à l'aide de la fraise Buffalo (fraise n°1) du kit « retouche résine », effectuer les retouches nécessaires,
- polir à l'aide de la fraise à polir (fraise n°5) / du tour à polir.

2. Réaliser les retouches de la base de l'appareil (intrados, extrados, limites) :
   - mettre en place la cartouche de Fit Checker® et assembler l'embout mélangeur,
   - appliquer le produit dans l'intrados de la prothèse,
   - au bout de 1 minute, retirer la prothèse,
   - le Fit Checker® va permettre d'objectiver la zone retoucher, il sera « chassé » de la prothèse à l'endroit où la compression sera trop importante,
   - à l'aide du kit « retouche résine », éliminer avec la fraise résine la zone de sur-extension,
   - polir avec une fraise à polir,
   - prescrire du PANSORAL® ou DYNEXAN® qui sont des pommades à appliquer sur les zones lésées, qui soulageront le patient.

Lors du rendez-vous suivant : en théorie, le patient n'a plus besoin de rendez-vous si tous les réglages ont été faits. Il est possible de remettre un rendez-vous pour contrôler la prothèse et éventuellement effectuer d'autres corrections si besoin.

Stomatite sous prothétique

101

<u>Étiologie :</u>

- irritation mécanique,
- allergie,
- mauvaise hygiène bucco-dentaire,
- infection bactérienne,
- porosité de la résine.

<u>Matériel et matériaux :</u>

- kit d'examen (sonde, précelle, miroir),
- pièce à mains,
- kit fraise « retouches résine » (cf annexe 2),
- papier d'occlusion 200 µm,
- pince de Miller.



Figure 131 : plateau technique en cas de stomatite sous prothétique

<u>Étapes :</u>

1. Supprimer les facteurs irritants :
   - vérifier l'occlusion, et supprimer les interférences (fraises n°1, 2 ou 3 du kit « retouche résine »),
   - vérifier l'état de l'intrados de la prothèse et polir pour supprimer les anfractuosités (fraise n°5).

→ Si l'intrados est en mauvais état, possibilité de faire un rebasage souple.

101

2. Vérifier l'hygiène bucco-dentaire :
   - redonner les conseils d'hygiène au patient,
   - brosser les dents et les muqueuses à l'aide d'une brosse à dents souples 2 à 3 fois par jour après les repas,
   - brosser les prothèses avec une brosse sépcifique à l'eau et au savon neutre (savon de Marseille) après chaque repas,
   - désinfecter les prothèses avec de la Chlorhexidine,
   - mettre la prothèse au micro-ondes (650W, 3 min, 3 cycles) → efficace ++ sur *Candida Albicans* (mais uniquement pour la prothèse résine complète),
   - remettre un rendez-vous à 10 jours.

<u>Lors du rendez- vous suivant :</u>

- vérifier que le patient a adopté une bonne hygiène dentaire,
- vérifier si la lésion a diminué,
- si non : possibilité de mettre en place un traitement médicamenteux.

→ Amphotéricine B (FUNGIZONE®) en suspension buvable 10%, 3 à 4 cuillères à café par 24h pendant minimum 15 jours.

→ Miconazole (DAKTARIN®), appliquer le gel dans l'intrados de la prothèse 4 fois par jour après les repas pendant 7 à15 jours.

Autres problèmes fréquents

102





Esthétique : en théorie, les urgences esthétiques concernant les prothèses amovibles ne doivent pas arriver. Pour s'assurer de la validation esthétique, une étape d'essayage doit être réalisée en amont. Durant celle-ci, une validation doit être signée par le patient et le praticien (cf annexe 10).

Encombrement :

1. Inconfort de la langue :
   - position trop linguale des dents,
   - à l'aide d'une fraise du kit « retouche résine », retoucher la face linguale des dents inférieures afin de laisser de la place à la langue.
2. Inconfort des lèvres :
   - voir si présence d'une sur-extension labiale ou d'une surépaisseur des bords de la prothèse,
   - à l'aide d'une fraise du kit « retouche résine », libérer le frein labial et retoucher les bords de la prothèse si besoin.
3. Aspect psychologique :
   - parfois, l'impression d'encombrement est subjective. Dans ce cas, le patient doit être rassuré sur l'adaptation progressive de la prothèse (importance de la préparation psychologique).

Stagnation alimentaire et hygiène : un sulcus accentué au niveau des dents prothétique ou l'absence de papilles qui ne comblent pas les embrasures sont à l'origine d'un dépôt de plaque plus important → corriger ces surfaces avec une fraise à résine et polir soigneusement.

Troubles phonatoires : ils sont très courants après les insertions prothétiques. Là encore, il est nécessaire de rassurer le patient sur la disparition de la gêne avec le temps. On peut encourager le patient à s'entrainer à lire à haute voix pour diminuer le temps d'adaptation.

Hypersalivation : la sensation d'une production importante de salive est un problème courant. Il disparaitra dès lors que le patient sera habitué à la prothèse.

Bruit lors de la mastication : à cause d'une dimension verticale surévaluée ou d'une instabilité prothétique → remontage des dents et réfection des bases si nécessaire.

Perlèche et suintement au commissures : DVO mal évaluée ou soutien insuffisant au niveau du modiolus.

Gustation et mastication : le patient peut se plaindre d'une diminution de l'efficacité masticatoire (difficulté à manger de la viande ou des pommes), mais aussi d'une altération du goût des aliments → bien prévenir le patient en amont de ces sensations car aucune solution n'a été démontrée efficace.

Morsures jugales ou linguales :

- par absence de surplomb horizontal des dents entre les deux arcades → réaliser un meulage des faces vestibulaires des dents manibulaires et des faces palatines des dents maxillaires afin de retrouver un surplomb correct,
- par absence d'espace au niveau du tubercule rétro-molaire → meulage en épaisseur,
- DVO sous-évaluée → remontage des dents et réfection des bases.

URGENCES EN PROTHÈSE FIXÉE

Descellement d'une restauration corono-périphérique provisoire (unitaire ou plurale)

103

Étiologies :

- assemblage mal réalisé,
- non-respect des critères de préparation (rétention primaire ; convergence maîtrisée des parois opposées de la préparation, hauteur des parois opposées de la préparation)
- lésion carieuse non dépistée,
- fracture de la racine non dépistée,
- absence de calage postérieur,
- para-fonctions,
- mauvais réglage de l'occlusion,
- alésage insuffisant ou autre défaut de réalisation de la restauration provisoire.

Matériel et matériaux :

- kit d'examen (miroir, sonde, précelle),
- fil dentaire,
- détartreur, clé et insert ultrasonique,
- papier d'occlusion fins (80µm),
- ciment polycarboxylate Durelon ® : poudre et liquide, vaseline,
- bloc à spatuler et spatule à ciment,
- spatule à bouche,
- pince de Miller,
- alcool,
- sableuse.



Figure 132 : plateau technique en cas de descellement d'une RCP provisoire

Étapes :

1. Vérifier les différentes étiologies (ci-dessus) pour trouver l'origine du descellement.

2. Nettoyer :
   - nettoyer le pilier à l'aide des ultrasons,
   - sabler l'intrados de la pièce prothétique à la sableuse pour éliminer les excès de ciment.

3. Essayer la restauration corono-périphérique unitaire/plurale et vérifier l'adaptation de celle-ci :
   - vérifier l'adaptation marginale à l'aide d'une sonde et les points de contacts à l'aide d'un fil dentaire,
   - si la restauration corono-radiculaire unitaire/plurale provisoire n'est plus correctement adaptée, réaliser un rebasage avec de la résine Uni Fast Trad®.

103

4. Rebaser la restauration corono-périphérique unitaire/plurale (cf fiche n°29) :
   - appliquer le monomère dans l'intrados de la restauration corono-périphérique provisoire,
   - préparer la résine Uni Fast Trad®,
   - placer la résine dans l'intrados de la pièce prothétique,
   - réaliser des mouvements d'insertion/ désinsertion lorsque la résine présente un aspect caoutchouteux (ne pas hésiter à mettre le patient en occlusion pour éviter que la provisoire se retrouve en sur-occlusion après la prise de la résine),
   - lorsque la prise de la résine est complète, marquer la limite au crayon de papier et retirer les excès à l'aide d'une fraise de kit « retouches résine » (cf annexe 2).

5. Vérifier l'occlusion à l'aide du papier d'occlusion (80µm) :
   - statique : les points de contacts doivent être uniformément répartis,
   - dynamique : absence d'interférence ou de prématurité en propulsion / fonction de groupe ou guidage canin en diduction.

Si la restauration corono-périphérique remplace une canine : fonction de groupe.

6. Polir la restauration au tour à polir.

7. Dégraisser la restauration à l'aide d'alcool.

8. Sceller la restauration corono-périphérique :
   - préparer le ciment de scellement.

Préparation du Durelon® (+Vaseline) ;
- homogénéiser le flacon de poudre,
- sur le bloc à spatuler, déposer une dose de poudre et une goutte de liquide ainsi qu'une noisette de Vaseline sur le côté,
- mélanger d'abord le liquide et la vaseline de manière homogène,
- incorporer ensuite le liquide jusqu'à obtenir une consistance lisse et homogène.

   - enduire l'intrados de la restauration corono-périphérique provisoire,
   - faire mordre le patient sur un coton salivaire,
   - retirer les excès à l'aide d'une sonde après 1 minute environ,
   - faire mordre à nouveau le patient sur le coton salivaire,
   - après environ 1-2 minutes, retirer les derniers excès de ciment,
   - vérifier l'occlusion à l'aide du papier et réaliser les retouches si nécessaire à l'aide des fraises diamantées.

<u>Cotation :</u>
- consultation NF si le patient est en cours de soins dans le service,
- réaliser un devis pour rescellement si la couronne n'a pas été réalisée au CHRU.
  - cliquer sur la/(les) dent(s) concernée(s),
  - 06.02.04.04.01 :
    - HBMD016 ; rescellement et/ou recollage d'une ou deux couronnes ou d'un ou deux ancrages d'une prothèse dentaire fixée = 40 euros,
    - HBMD009 ; rescellement et/ou recollage de trois couronnes ou d'un ou plus ou de 3 ancrages ou plus d'une prothèse dentaire fixée = 60 euros,
  - panier de soins : prothèse non remboursée – hors nomenclature.

<u>Lors du rendez-vous suivant :</u> commencer ou continuer la restauration d'usage.

Descellement d'une restauration corono-périphérique d'usage unitaire ou plural

104

Étiologies :

- assemblage mal réalisé,
- non-respect des critères de préparation (rétention primaire ; convergence maîtrisée des parois opposées de la préparation, hauteur des parois de la préparation),
- lésion carieuse non dépistée,
- fracture de la racine non dépistée,
- absence de calage postérieur,
- para-fonctions,
- mauvais réglage de l'occlusion,
- alésage insuffisant ou autre défaut de réalisation de la restauration d'usage.

Matériel et matériaux :

- kit d'examen (sonde, précelle, miroir),
- détartreur, clé et insert,
- fil dentaire,
- alcool,
- film radiographique,
- sableuse,
- microbrush et conditionner,
- capsule Fuji Plus GC® et pince à CVI,
- papier d'occlusion,
- pince de Miller.



Figure 133 : plateau technique en cas de descellement d'une RCP d'usage

Étapes :

1. Vérifier les différentes étiologies (ci-dessus) pour trouver l'origine du descellement.

2. Nettoyer :
   - nettoyer le pilier à l'aide des ultrasons,
   - sabler l'intrados de la pièce prothétique à la sableuse.

3. Essayer la pièce prothétique :
   - vérifier la bonne adaptation marginale à l'aide d'une sonde,
   - vérifier la présence d'une friction au retrait,
   - vérifier les points de contact à l'aide du fil dentaire.

4. Vérifier l'occlusion à l'aide du papier d'occlusion :
   - statique → points de contacts uniformément répartis,

- dynamique ;
    - propulsion→ absence d'interférence ou de prématurité en propulsion. Si la couronne descellée est une dent antérieure, sollicitation de la dent ainsi que des dents adjacentes.
    - diduction → guidage canin ou fontion de groupe. Si la dent concernée est une canine, privilégier une fonction de groupe.

5. Réaliser une radiographie rétro-alvéolaire pour vérifier l'adaptation de la restauration.

En fonction de l'étiologie du descellement, **3 options** peuvent être envisagées.

1.1. Réaliser le **scellement d'usage** de la pièce prothétique avec du ciment verre ionomère GC Fuji Plus GC:
- dégraisser la restauration à l'aide d'alcool.
- à l'aide d'une microbrush, appliquer le conditionneur sur le support dentaire pendant 20 secondes,
- rincer la dent abondamment et sécher sans dessécher,
- mettre la capsule dans le vibreur pendant 10 secondes et la placer dans la pince à CVI,
- mettre le ciment dans l'intrados de la pièce prothétique,
- mettre en place la pièce prothétique en bouche,
- faire mordre le patient sur un coton ou effectuer une pression digitale si couronnes antérieures,
- une fois pris, retirer les excès à l'aide d'une sonde ou de l'insert à ultrasons,
- revérifier l'occlusion.

1.2. Réaliser le **scellement provisoire** de la pièce prothétique (en cas de reprise carieuse, fracture de la pièce prothétique fracture d'un morceau du support dentaire, mauvaise adaptation) ;
- prévoir la réalisation d'une nouvelle prothèse,
- lors de la consultation d'urgence, sceller provisoirement la restauration corono-périphérique descellée (cf fiche n°31) ou réaliser une restauration corono-périphérique provisoire (cf fiche n°29).

1.3. Envisager une **autre solution thérapeutique** (implant, PAP) en accord avec le patient et les enseignants si la conservation de la dent support est compromise.

<u>Lors du rendez-vous suivant :</u>
- si la prothèse est rescellée correctement définitivement : pas d'autre rendez-vous,
- pour les deux autres cas de figure, voir pour une nouvelle solution thérapeutique ou pour réaliser une nouvelle restauration corono-périphérique.

<u>Cotation :</u>
- réaliser un devis, acte non pris en charge par la sécurité sociale ; à coter pour les couronne non réalisées au CHRU, ou ayant plus de 3 ans,
- cliquer sur la/(les) dent(s) concernée(s),
- 06.02.04.04.01 :
    - HBMD016 ; rescellement et/ou recollage d'une ou deux couronnes ou d'un ou deux ancrages d'une prothèse dentaire fixée = 40 euros,
    - HBMD009 ; rescellement et/ou recollage de trois couronnes ou d'un ou plus ou de 3 ancrages ou plus d'une prothèse dentaire fixée = 60 euros,
- panier de soins : prothèse non remboursée – hors nomenclature.

Descellement d'une restauration corono-radiculaire

105

Étiologies :

- non-respect des critères de préparation,
- lésions carieuses secondaires,
- manque d'adhésion entre le matériau d'assemblage et la surface dentaire,
- para-fonctions,
- mauvais réglage de l'occlusion,
- longueur du tenon insuffisante,
- diamètre et/ou forme du tenon non adaptée,
- fracture radiculaire.

Matériel et matériaux :

- kit d'examen (sonde, précelle, miroir),
- détartreur, clé et insert,
- film radiographique,
- pointes de papier stériles,
- microbrush,
- conditionner,
- caspule Fuji Plus GC ®,
- pince à CVI,
- NaCl 0,5 %.



Figure 134: plateau technique en cas de descellement d'une RCR

Étapes :

1. Vérifier les différentes étiologies (ci-dessus) pour trouver l'origine du descellement.

2. Nettoyer :
   - nettoyer le pilier à l'aide de l'insert à ultrasons,
   - si présence de matériau de scellement dans le canal, repasser l'alésoir pour nettoyer,
   - nettoyer l'inlay-core à l'aide de l'insert à ultrasons, le sabler et le dégraisser dans l'alcool.

3. Essayer la restauration corono-radiculaire :
   - essayer la restauration corono-radiculaire et observer sa remise en place correcte,
   - vérifier l'absence de hiatus et la bonne adaptation cervicale.

4. Faire une radiographie rétro-alvéolaire pour vérifier l'adaptation de la recontitution corono-radiculaire.

105

5. Resceller la restauration corono-radiculaire (en fonction de la situation clinique) :

→ **Si le traitement endodontique nécessite d'être repris, ou si l'adaptation de la pièce n'est pas bonne** ; resceller provisoirement en attendant de réaliser la reprise du traitement endodontique et une nouvelle prothèse.

→ **Si la conservation de la dent support est compromise** ; envisager une autre solution thérapeutique (implant, PAP) en accord avec le patient et les enseignants. L'avulsion pourra être réalisée à la consultation d'urgence en fonction de la situation et/ou de l'état de santé du patient.

→ Si la pièce prothétique peut être assemblée correctement : réaliser un rescellement définitif.

6. Rescellement définitif :
   - placer la reconstitution dans l'alcool et le laisser sécher à l'air libre,
   - désinfecter les canaux à l'aide de NaCl,
   - sécher les canaux à l'aide de pointe de papier stériles,
   - mettre le ciment dans l'intrados de la pièce prothétique et dans les canaux,
   - insérer la restauration corono-radiculaire dans le logement canalaire en maintenant une pression sur celui-ci,
   - retirer les excès de ciment à l'aide d'une sonde et de fil dentaire.

Protocole scellement définitif Fuji Plus GC® :
- à l'aide d'une microbrush, appliquer le conditionneur sur le support dentaire pendant 20 secondes,
- rincer la dent abondamment et sécher sans dessécher,
- si mélange poudre-liquide ;
  - sur le bloc à spatuler : déposer soit 1 grosse cuillère de poudre et 3 gouttes de liquide ou 1 petite cuillère de poudre avec 1 goutte de liquide,
  - mélanger pour obtenir une pâte homogène pendant 20 secondes,
- si capsule pré-dosée ;
  - mettre la capsule dans le vibreur pendant 10 secondes et la placer dans la pince à CVI.

<u>Lors des rendez-vous suivants :</u>
- si la pièce prothétique a pu être remise en place correctement, il n'y a pas d'autre rendez-vous à prévoir.
- sinon, prévoir les rendez-vous pour réaliser une nouvelle prothèse.

<u>Cotation :</u>
- réaliser un devis, acte non pris en charge par la sécurité sociale ; à coter pour les couronne non réalisées au CHRU, ou ayant plus de 3 ans,
- cliquer sur la/(les) dent(s) concernée(s),
- 06.02.04.04.01 :
  - HBMD016 ; rescellement et/ou recollage d'une ou deux couronnes ou d'un ou deux ancrages d'une prothèse dentaire fixée = 40 euros,
  - HBMD009 ; rescellement et/ou recollage de trois couronnes ou d'un ou plus ou de 3 ancrages ou plus d'une prothèse dentaire fixée = 60 euros,
- panier de soins : prothèse non remboursée – hors nomenclature.

Descellement et perte/casse de restaurations corono-périphériques unitaires ou plurales : techniques directes

106

Étiologies :

- assemblage mal réalisé,
- non-respect des critères de préparation (rétention primaire ; convergence maîtrisée des parois opposées de la préparation, hauteur des parois opposées de la préparation)
- lésion carieuse non dépistée,
- facture de la racine non dépistée,
- absence de calage postérieur,
- para-fonctions,
- mauvais réglage de l'occlusion,
- alésage insuffisant ou autre défaut de réalisation de la restauration d'usage.

➢ 3 techniques utilisées en fonction de la situation clinique :

Technique des couronnes pré-formées :

Peut être utilisée en antérieur comme en postérieur. Cette technique sera indiquée pour remplacer une dent dont on a perdu les références anatomiques tout en ayant un rendu assez esthétique et fonctionnel (cf fiche n°29).

Technique de l'isomoulage :

Indiquée pour réaliser une restauration à partir d'une dent peu délabrée qui pourra être utilisée pour réaliser une clé en silicone qui servira de moule par la suite. Peut-être utilisé en antérieur et en postérieur (cf fiche n°29).

Technique du monobloc :

Indiquée en postérieur seulement. Technique à réaliser lorsque l'on n'a plus aucun repère anatomique. Cette technique permet d'avoir une restauration corono-périphérique provisoire fonctionnelle mais peu esthétique (cf fiche n°29). Critères principaux : ajustage cervical, points de contacts proximaux et occlusaux.

Cotation :

Pour une restauration corono-périphérique unitaire :

- cliquer sur la dent concernée,
- 06.02.05 :
  - HBLD490 ; pose d'une couronne dentaire transitoire pour couronne dentoportée « reste à charge modéré » = 60€,
- panier de soins : reste à charge modéré.

Pour une restauration corono-périphérique plurale :

- réaliser un devis, acte non pris en charge,
- cliquer sur les dents concernées,
- 06.02.04.02.01 ;
  - HBLD034 ; pose d'une restauration transitoire solidarisée,
  - 14 tarifs différents selon le nombre d'éléments concernés,
- panier de soins : prothèse non remboursée – hors nomenclaure (NR).

Il est possible de faire réaliser la restauration corono-périphérique plurale au laboratoire (06.02.04.02.02 ; HBLD034, 14 tarifs différents selon le nombre d'élèments impliqués).

Lors du rendez-vous suivant : réalisation de la restauration corono-périphérique d'usage.

Fracture d'une reconstitution corono-radiculaire coulée 107

Étiologies :

- longueur inadaptée de l'ancrage radiculaire,
- erreur d'axe du tenon,
- défaut d'alésage,
- défaut d'occlusion,
- parafonctions,
- phénomène de fatigue.

Matériel et matériaux :

- kit d'examen (sonde, précelle, miroir),
- détartreur, clé et insert,
- sonde parodontale.



Figure 135 : plateau technique en cas de fracture d'une RCR coulée

Étapes :

1. Réaliser une radiographie rétro-alvéolaire et observer :
   - la position du tenon dans la racine,
   - la présence d'infection,
   - le niveau osseux,
   - la présence d'une fracture radiculaire,
   - la qualité du traitement endodontique.

2. Vérifier les différentes étiologies (ci-dessus) pour trouver l'origine de la fracture.

3. Déposer la reconstitution corono-radiculaire (cf fiche n°49).

Si la position de la reconstitution corono-radiculaire rend sa dépose trop compliquée, ou que le support dentaire est trop délabré, l'avulsion de la dent sera alors indiquée. Il faudra alors voir avec un enseignant pour trouver une solution prothétique.

Lors du rendez-vous suivant : reprendre le traitement endodontique ou prendre une empreinte pour réaliser une nouvelle restauration corono-radiculaire.

Fracture de matériaux cosmétiques sans exposition de l'infrastructure

108

Étiologie :

- surcharge occlusale,
- défaut de conception au laboratoire,
- para-fonctions,
- traumatisme,
- céramique ayant une épaisseur trop faible ou trop importante (non respect de l'homothétie),
- phénomène de fatigue.

Matériel et matériaux :

- kit d'examen (sonde, précelle, miroir),
- film radiographique,
- boîte « digue » : feuille de digue, crampons, pince à crampon, cadre à digue,
- contre-angle rouge,
- kit fraises « retouches céramique intra-orale » (cf annexe 2),
- acide fluorhydrique,
- silane : Monobond Plus®,
- adhésif,
- microbrush,
- résine composite de la couleur adaptée,
- matrices, coin de bois,
- lampe à photopolymériser.



Figure 136 : plateau technique en cas de fracture du matériau cosmétique

Étapes :

1. Vérifier les différentes étiologies (ci-dessus) pour trouver l'origine de la fracture.

2. Réaliser une radiographie rétro-alvéolaire :
   - vérifier l'absence de fracture du support dentaire,
   - vérifier l'absence de lésion carieuse.

Si la fracture de la céramique est petite, ne gêne pas l'occlusion et ne se trouve pas dans une zone esthétique un simple lissage/polissage peut être effectué (à faire valider par le patient et par un enseignant).
En fonction de la situation clinique on optera soit pour un polissage, soit pour une réparation.

108

❖ **<u>En cas de réparation :</u>**

3. Préparer la dent :
   - polir les bords de la fracture à l'aide de fraises du kit « retouches céramique intra-orale » (fraises n°1, 2 et 3),
   - éliminer tous les angles vifs.

4. Protocole de collage :
   - mettre en place la digue de manière parfaitement étanche, et utiliser une aspiration de haute vélocité,
   - mordançer la céramique à l'acide fluorhydrique à 9,5% durant 1 à 3 minutes,
   - rincer abondament durant 60 secondes,
   - sécher la céramique,
   - frotter le silane et laisser s'évaporer,
   - mettre en place l'adhésif et photopolymériser,
   - appliquer de la résine composite en plusieurs incréments,
   - photopolymériser 30 secondes entre chaque incrément.

5. Réaliser les finitions :
   - donner la forme souhaitée avec les fraises diamantées,
   - polir à l'aide des fraises à polir,
   - vérifier l'occlusion à l'aide du papier d'occlusion,
   - effectuer les retouches si besoin.

⚠ Cette solution reste une solution transitoire car la résine composite ne tient pas longtemps sur la chape…
Proposer au patient de refaire une couronne OU de préparer la dent comme un pilier pour facette et reprendre une empreinte.

<u>Cotation :</u>
- réaliser un devis pour toute couronne qui n'a pas été réalisée au CHRU, ou qui a plus de 3ans,
- cliquer sur la dent concernée,
- 06.02.04.04.02 ;
  - HBMD076 ; réparation de l'artifice cosmétique d'une dent prothétique par technique directe = 80€,
- panier de soins : prothèse non remboursée – hors nomenclature (NR).

<u>Lors du rendez-vous suivant :</u> pas d'autre geste à effectuer.

Décollement de restaurations partielles collées indirectes 109

Étiologies :

- défaut d'occlusion,
- quantité d'émail insuffisante,
- mauvais choix du système adhésif,
- mauvaise isolation lors du collage,
- mauvais état des surfaces de collage,
- mauvaise polymérisation.

Matériel et matériaux :

- kit d'examen (sonde, précelle, miroir),
- détartreur, clé et insert,
- alcool.



Figure 137 : plateau technique en cas de décollement d'une RPCI

Étapes :

1. Vérifier l'intégrité du support dentaire : absence de tissus carieux et de fracture coronaire.

2. Vérifier l'intégrité de la pièce prothétique : absence de fracture et de colle résiduelle.

3. Réaliser une radiographie rétro-alvéolaire :
   - vérifier l'absence de lésion carieuse,
   - vérifier l'absence d'infection,
   - vérifier l'absence de fracture.

4. Réaliser un sondage :
   - vérifier l'absence de poche parodontale,
   - vérifier l'absence de fracture.

5. Nettoyer la pièce prothétique :
   - nettoyer la pièce prothétique décollée à l'aide des ultrasons / à la sableuse,
   - placer la pièce dans de l'alcool puis laisser sécher.

6. Coller la pièce prothétique :
   - cf fiche n°46 (facettes) et n°47 (onlays, inlays et restaurations corono-périphériques).

Lors du rendez-vous suivant : surveillance au cours des rendez-vous de contrôle.

Perte d'une restauration adhésive indirecte type inlay/onlay

110

Étiologies :

- défaut d'occlusion,
- quantité d'émail insuffisante,
- mauvais choix de système adhésif,
- mauvaise isolation lors du collage,
- mauvais état des surfaces de collage,
- mauvaise polymérisation.

Matériel et matériaux :

- kit d'examen (sonde, précelle, miroir),
- film radiographique,
- détartreur et insert,
- kit de fraises « RPCI » (cf annexe 2),
- résine composite pour restaurations transitoires : Clip F®,
- lampe à photopolymériser,
- spatule à bouche,
- papier d'occlusion,
- Durelon®, vaseline,
- bloc à spatuler, spatule à ciment.



Figure 138 : plateau technique en cas de perte d'un inlay/onlay

Étapes :

1. Réaliser une radiographie rétro-alvéolaire pour vérifier l'absence d'infection, de lésions carieuses ou de fracture.

2. Vérifier l'intégrité du pilier dentaire :
   - passer une sonde sur le tissu dentaire afin de vérifier que celui-ci est en bon état et ne présente pas de zones déminéralisées,
   - réaliser un sondage parodontal afin de vérifier l'absence de poche parodontale et l'absence de fracture.

3. Nettoyer la cavité à l'aide de l'insert à ultrasons et d'une brossette pour retirer les restes de colle.

Si besoin, reprendre la préparation de la cavité pour supprimer tous les, angles vifs, s'assurer de la présence d'un fond plat, et vérifier que les parois résiduelles font 1,5mm d'épaisseur. Puis refaire une empreinte.
Mise en place d'une résine transitoire pour combler la cavité en attendant la réalisation d'une nouvelle pièce prothétique

4. Réaliser la restauration provisoire avec la résine composite pour restauration transitoire : cf fiche n° 30.

Lors du rendez-vous suivant : faire une empreinte pour réaliser une nouvelle pièce prothétique.

Décollement et perte d'une restauration adhésive indirecte type facette

111

Étiologies :

- défaut d'occlusion,
- quantité d'émail insuffisante,
- mauvais choix du système adhésif,
- mauvais état des surfaces de collage,
- mauvaise isolation lors du collage,
- mauvaise polymérisation,
- défaut de préparation.

Matériel et matériaux :

- kit d'examen (sonde, précelle, miroir),
- film radiographique
- dent du commerce,
- résine métacrylate chémopolymérisable : Unifast Trad® poudre + liquide,
- 2 godets,
- pinceau,
- vaseline,
- kit de fraises « retouche résine » (cf annexe 2),
- pièce à main,
- Durelon®,
- bloc à spatuler,
- spatule à ciment.



Figure 139 : plateau technique en cas de perte d'une facette

Étapes :

1. Réaliser une radiographie rétro-alvéolaire :
   - vérifier l'absence de lésion carieuse,
   - vérifier l'absence de fracture.

2. Vérifier l'intégrité du pilier dentaire :
   - vérifier si la préparation est bonne,
   - vérifier le tissu dentaire,
   - si besoin, reprendre la préparation à l'aide des fraises diamantées.

111

3. Réaliser une facette provisoire :
   - choisir une dent du commerce en fonction de son diamètre mésio-distal ainsi que sa couleur,
   - évider la face palatine de la dent du commerce,
   - essayer la dent du commerce sur la dent à restaurer et corriger la hauteur au niveau cervical : NE PAS TOUCHER LE BORD LIBRE,
   - badigeonner l'intrados de la dent prothétique de monomère et remplir la facette du mélange de résine Uni Fast Trad.

4. Préparer de la résine UniFast Trad® puis placer la résine dans l'intrados de la pièce prothétique,

5. Réaliser des mouvements d'insertion/désinsertion lorsque la résine présente un aspect caoutchouteux.

⚠ Si la dent est vivante, attention à ne pas échauffer la pulpe avec la prise de la résine.

6. Lorsque la prise est complète, ébarber la provisoire et l'ajuster aux limites de la préparation à l'aide de la fraise n°3 du kit « retouche résine », puis polir avec la fraise n°5.

7. Vérifier l'adaptation de la facette provisoire : points de contact, adaptation cervicale, bonne rétention.

8. Sceller la restauration provisoire au Durelon®+ Vaseline : cf fiche n°31.

9. Réaliser les finitions :
   - à l'aide de papiers d'occlusion, contrôler si des contacts sont trop forts ou si des interférences sont présentes,
   - réaliser les retouches nécessaires.

<u>Lors du rendez-vous suivant :</u> solution très provisoire, prévoir tout de suite les rendez-vous pour réaliser une nouvelle facette

URGENCES EN PROTHÈSE IMPLANTAIRE

Dévissage d'une couronne provisoire transvissée implanto-portée

Étiologies :

- défaut de serrage,
- mauvaise adaptation du pilier et/ou de la couronne,
- surcharge occlusale,
- mauvais concept occlusal,
- parafonctions.

Matériel et matériaux :

- kit d'examen (sonde, précelle, miroir),
- Téflon®, ciseaux,
- résine composite fluide Clip F flow®,
- alcool,
- sonde parodontale,
- lampe à photopolymériser,
- papier d'occlusion (80µm),
- contre-angle rouge,
- fraise boule diamantée,
- fraise bague rouge,
- film radiographique,
- tournevis implantaire,
- pince de Miller,
- coton salivaire,
- hypochlorite de sodium.



Figure 140 : plateau technique en cas de dévissage d'une couronne provisoire implanto-portée

Étapes :

1. Réaliser une radiographie rétro-alvéolaire :
   - vérifier le niveau osseux autour de l'implant,
   - vérifier l'absence d'infection au niveau de l'implant,
   - vérifier l'absence de fracture,
   - identifier la marque de l'implant si celui n'a pas été posé au CHRU de Nancy.

112

2. Réaliser un sondage délicat et vérifier le niveau osseux.

3. Si le puit de vis est encore obturé :
   - retirer très délicatement (pour ne pas altérer le pas de vis) à l'aide d'une petite fraise boule l'obturation en place ; s'arrêter lorsqu'on arrive au Téflon®.

4. Si le puit de vis est accessible :
   - retirer le Téflon® qui doit être en place,
   - à l'aide du tournevis, dévisser délicatement la prothèse transitoire.

5. Dégraisser la couronne provisoire dans de l'alcool, rincer et sécher.

6. Remettre en place la couronne provisoire :
   - désinfecter le puit de vis avec une boulette de coton imbibée d'hypochlorite de sodium,
   - sécher le site et mettre en place la couronne transvissée,
   - visser la couronne manuellement à l'aide du tournevis adapté,
   - réaliser une radiographie rétro-alvéolaire pour vérifier la bonne mise en place de la couronne provisoire.

7. Vérifier l'occlusion.

8. Obturer la cavité :
   - mettre du Téflon® au niveau du pas de vis pour que la résine composite ne s'infiltre pas dedans,
   - reboucher le puit de vis de la couronne à l'aide de Clip F Flow® (matériau d'obturation photopolylérisable et fluide pour les restauration temporaires),
   - photopolymériser.

9. Réaliser les finitions :
   - à l'aide du papier d'occlusion, vérifier les contacts et les interférences,
   - effectuer les retouches nécessaires.

→ Contacts présents en protrusion et en latéralité.

<u>Lors du rendez-vous suivant :</u>
- vérifier l'intégrité de l'implant ainsi que de la couronne,
- prévoir de réaliser la couronne d'usage.

Dévissage d'une prothèse transvissée implanto-portée

Étiologies :

- défaut de serrage,
- mauvaise adaptation du pilier et/ou de la couronne,
- surcharge occlusale,
- mauvais concept occlusal,
- parafonctions.

Matériel et matériaux :

- kit d'examen (sonde, précelle, miroir),
- sonde parodontale,
- contre-angle rouge,
- fraise boule,
- fraise bague rouge
- tournevis implantaire,
- vis implantaire neuve,
- clé dynamométrique,
- Téflon®, ciseaux,
- résine composite,
- papier d'occlusion (80µm),
- film radiographique,
- lampe à photopolymériser,
- cotons salivaires,
- hypochlorite de sodium,
- pince de Miller.



Figure 141 : plateau technique en cas de dévissage d'une prothèse fixée implanto-portée transvissée

Étapes :

1. Réaliser une radiographie rétro-alvéolaire :
   - vérifier l'état de l'implant,
   - vérifier le niveau osseux de l'implant,
   - vérifier l'absence de fracture du pilier,
   - identifier la marque de l'implant si celui-ci n'a pas été posé au CHRU de Nancy.

2. Réaliser un sondage **délicat** et vérifier le niveau osseux.

113

3. Dégager le puit de vis :
   - à l'aide d'une petit fraise boule, déposer délicatement la résine protégeant le puit de vis,
   - une fois la couche de résine enlevée, retirer délicatement à l'aide d'une sonde le téflon censé protéger le pas de vis.

4. Dévisser la couronne transvissée :
   - dévisser la couronne transvissée à l'aide du tournevis,
   - positionner une **vis neuve** (la vis desserrée ayant déjà été torquée).

5. Réaliser une radiographie rétro-alvéolaire avant de torquer la vis.

6. A l'aide du tournevis monté sur la clé dynamométrique, remettre la couronne correctement en place et revisser celle-ci au couple de serrage (indiqué par le fabriquant).

7. Contrôle de l'occlusion : contacts uniformément répartis en OIM.

8. Obturer le puit de vis :
   - désinfecter le puit de vis avec une boulette de coton imbibée d'hypochlorite de sodium,
   - sécher,
   - mettre en place du Téflon® pour protéger le pas de vis,
   - mettre en place de la résine composite collée avec une couleur adéquate (sans mordançage ni adhésif) et photopolymériser.

9. Réaliser les finitions :
   - vérifier l'occlusion en OIM active et passive,
   - si besoin, effectuer des retouches à l'aide d'une fraise diamantée.

→ Pas de contact en OIM passive et contacts uniformément répartis en OIM active.

<u>Cotation :</u>

- réaliser un devis pour toute couronne revissée avec une vis neuve définitivement dont la couronne n'a pas été réalisée au CHRU, ou ayant plus de 3 ans,
- cliquer sur la dent concernée,
- 06.03.07 ;
  - DHN ; changement d'une vis d'une prothèse implantoportée = 50€,
- panier de soins : non pris en charge par la sécurité sociale.

<u>Lors du rendez-vous suivant :</u> surveillance lors de rendez-vous de contrôle.

Dévissage d'une vis d'un pilier sous une couronne implanto-portée scellée définitivement

114

Étiologies :

- défaut de serrage,
- mauvaise adaptation du pilier et/ou de la couronne,
- surcharge occlusale,
- mauvais concept occlusal,
- parafonctions.

Matériel et matériaux :

- kit d'examen (sonde, précelle, miroir),
- film radiographique,
- contre angle rouge,
- fraise trans-métal,
- kit fraises "prothèse fixée" (cf annexe 2),
- tournevis et vis implantaire,
- clé dynamométrique,
- boulette de coton et hypochlorite de sodium,
- Téflon®, ciseaux,
- résine composite,
- lampe à photopolymériser,
- papier d'occlusion (80µm),
- pince de Miller,
- kit fraises « retouche céramique intra-oral ».



Figure 142 : plateau technique en cas de dévissage d'une vis d'une prothèse fixée implanto-portée scellée

Étapes :

1. Réaliser une radiographie rétro-alvéolaire :
    - vérifier le niveau osseux de l'implant,
    - vérifier l'absence de fracture, repérer la position du pilier implantaire,
    - identifier la marque de l'implant si celui-ci n'a pas été posé au CHRU de Nancy.

114

2. Réaliser une cavité d'accès :
   - si la couronne a été réalisée au sein du CHRU, retrouver la commande du pilier Atlantis pour voir où se situe l'émergence de la vis sur le pilier implantaire,
   - réaliser une cavité d'accès avec la fraise diamantée (pour la céramique) puis avec la fraise transmétal (ou spécial zircone) pour la chape, afin d'accéder au puit de vis (si cela est trop compliqué à mettre en œuvre, découper la couronne),
   - retirer le Téflon® censé protéger le puit de vis.

Si la couronne scellée a été découpée et ne peut plus être remise en place, il sera alors impératif de réaliser une nouvelle couronne.

Si le pilier est intact il pourra être réutilisé pour la nouvelle couronne sinon, refaire la totalité de la prothèse.

3. A l'aide du tournevis, déposer la vis implantaire pour remettre une **vis neuve,**

4. Réaliser une radiographie rétro-alvéolaire et vérifier l'adaptation du pilier à l'implant.

5. Monter le tournevis implantaire sur la clé dynamométrique et serrer la nouvelle vis au bon couple de serrage (indiqué par le fabriquant).

6. Obturer la cavité :
   - sésinfecter le pilier avec une boulette de coton imbibée d'hypochlorite de sodium,
   - sécher au spray air/eau,
   - mettre en place du Téflon® au niveau du puit de vis,
   - obturer la cavité avec de la résine composite,
   - photopolymériser.

7. Réaliser les finitions :
   - à l'aide du papier d'occlusion, vérifier les contacts et les interférences.

→ Contacts uniformément répartis en OIM active.

<u>Cotation :</u>

- réaliser un devis pour toute couronne revissée avec une vis neuve définitivement dont la couronne n'a pas été réalisée au CHRU, ou ayant plus de 3 ans,
- cliquer sur la dent concernée,
- 06.03.07 ;
  - DHN ; changement d'une vis d'une prothèse implantoportée = 50€,
- panier de soins : non pris en charge par la sécurité sociale.

<u>Lors du rendez-vous suivant :</u> surveillance lors de prochains rendez-vous. Si la couronne a dû être découpée, refaire une nouvelle couronne et changer la vis du pilier.

Descellement d'une prothèse fixée implanto-portée

115

Étiologies :

- piliers sous-dimensionnés/ dépouille trop importante,
- mauvais réglage de l'occlusion,
- parafonctions.

Matériel et matériaux :

- kit d'examen (sonde, miroir, précelle),
- sonde parodontale,
- film radiographique,
- aéropolisseur,
- sableuse,
- détartreur, clé et insert,
- alcool, NaCl, boulette de coton,
- Teflon®, ciseaux,
- papier d'occlusion (80µm),
- pince de Miller,
- ciment de scellement provisoire type Fuji Temp GC®,
- bloc à spatuler, spatule à ciment, et spatule à bouche,
- CK6, fil dentaire, brossette inter-dentaire,
- contre-angle rouge,
- kit de fraises « retouche céramique intra-oral » (cf annexe 2).





Figure 143 : plateau technique en cas d'une prothèse fixée implanto-portée

Étapes :

1. Vérifier les différentes étiologies (ci-dessus) pour trouver l'origine du descellement.

2. Réaliser une radiographie rétro-alvéolaire :
   - vérifier l'état de l'implant,
   - vérifier le niveau osseux de l'implant,
   - vérifier l'absence de fracture du pilier ou de l'implant.

3. Réaliser un sondage **délicat** :
   - vérifier le niveau osseux.

115

4. Nettoyer le pilier implantaire à l'aide d'un aéropolisseur, et l'intrados de la couronne à l'aide des ultrasons ou de la sableuse

5. Essayer la couronne :
   - vérifier l'adaptation marginale,
   - vérifier l'occlusion à l'aide du papier d'occlusion,
   - vérifier les points de contacts proximaux.

6. Désinfecter la couronne et le pilier implantaire :
   - placer la couronne dans de l'alcool,
   - à l'aide d'une boulette de coton imbibée de NaCl, nettoyer le pilier implantaire,
   - rincer et sécher la couronne et le pilier.

7. Protéger le puit de vis du pilier :
   - couper un morceau de Téflon®,
   - placer le Téflon® dans le puit de vis du pilier.

8. Sceller la couronne :
   - le Fuji Temp® est stocké dans le réfrigérateur,
   - mettre le ciment sur le bloc à spatuler,
   - homogénéiser le jaune seul puis mélanger les deux pâtes,
   - garnir l'intrados prothétique de ciment,
   - insérer la couronne sur le pilier puis attendre la prise du matériau sous contrôle occlusal sur un rouleau salivaire,
   - retirer les excès à sonde ou au CK6 et au fil dentaire/brossette au bout de 1 minute quand le matériau est en phase élastique.

9. Réaliser une radiographie rétro-alvéolaire :
   - vérifier la bonne mise en place de la couronne sur le pilier,
   - vérifier que tous les excès de ciment sont retirés.

10. Réaliser les finitions :
    - à l'aide d'un papier d'occlusion vérifier les contacts et interférences en occlusion statique et dynamique.

→ Contacts uniformément répartis en OIM.

<u>Cotation :</u>

- réaliser un devis, acte non pris en charge par la sécurité sociale ; à coter pour les couronne non réalisées au CHRU, ou ayant plus de 3 ans,
- cliquer sur la/(les) dent(s) concernée(s),
- 06.03.07 :
  - HBMD016 ; rescellement et/ou recollage d'une ou deux couronnes ou d'un ou deux ancrages d'une prothèse dentaire fixée = 40 euros,
  - HBMD009 ; rescellement et/ou recollage de trois couronnes ou d'un ou plus ou de 3 ancrages ou plus d'une prothèse dentaire fixée = 60 euros,
- panier de soins : prothèse non remboursée – hors nomenclature.

<u>Lors du rendez-vous suivant :</u> surveillance mais pas d'autre geste à effectuer.

Perte de l'obturation du puit de vis

116

Étiologies :

- mauvais réglage de l'occlusion,
- défaut de mise en place de la résine composite,
- résine composite ancienne,
- parafonctions.

Matériel et matériaux :

- kit d'examen (sonde, précelle, miroir),
- film radiographique,
- tournevis et vis implantaire,
- clé dynamométrique,
- ciseaux,
- Téflon®,
- hypochlorite de sodium,
- boulette de coton,
- résine composite,
- lampe à photopolymériser,
- papier d'occlusion 80 µm,
- pince de Miller,
- contre-angle rouge,
- fraises diamantées bague rouge,
- spatule à bouche.



Figure 144 : plateau technique en cas de perte d'obturation du puit de vis

116

Étapes :

1. Réaliser une radiographie rétro-alvolaire :
- vérifier l'absence de fracture et d'infection au niveau de l'implant,
- vérifier le niveau osseux de l'implant.

2. Vérifier le couple de serrage :
- monter le tournevis implantaire sur la clé dynamométrique,
- si la vis est desserrée, changer la vis par une vis neuve et la serrer au couple de serrage correspondant (indiqué par le fabriquant).

3. Nettoyer le puit de vis :
- à l'aide d'une boulette de coton imbibée de NaCl, désinfecter et nettoyer le puit de vis,
- rincer et sécher la zone.

4. Obturer le puit de vis :
- mettre en place du Téflon® dans le puit de vis,
- mettre en place de la résine composite jusqu'à reboucher complètement la cavité d'accès,
- photopolymériser entre chaque incrément,

5. Réaliser les finitions :
- vérifier que la résine composite ne créé pas de surocclusion.

→ Si couronne provisoire : contact en OIM passive
→ Si couronne d'usage : contacts uniformément répartis en OIM active.

Lors du rendez-vous suivant : surveillance.

Fracture de l'implant

117

Étiologies :

- défaut de fabrication,
- surcharge occlusale,
- descellement partiel de la prothèse,
- traumatisme externe,
- erreurs de construction prothétique (diamètre insuffisant, nombre d'implants insuffisant, extension prothétique trop importante).

Matériel et matériaux :

- kit d'examen (sonde, précelle, miroir),
- film radiographique.



Figure 145 : plateau technique en cas de fracture de l'implant

Étapes :

1. Réaliser une radiographie rétro-alvéolaire :
   - vérifier le niveau osseux autour de l'implant,,
   - vérifier la présence de fracture,
   - vérifier l'absence d'infection au niveau de l'implant.

2. Réaliser un sondage délicat :
   - vérifier le niveau osseux.

Si le patient présente des douleurs et/ou une infection, prescription d'antibiotiques et d'antalgiques si nécessaire.

⚠ Avant de rédiger toute prescription, vérifier les antécédents et les éventuels traitements du patient.

AMOXICILLINE 1G, qsp 7 jours :
Prendre 1 g matin et soir pendant 7 jours

En cas d'allergie aux pénicillines :

CLINDAMYCINE 300 mg, qsp 7 jours :
Prendre 600mg matin et soir pendant 7 jours

PARACETAMOL 1g, qsp 7 jours :
En cas de douleurs, prendre 1g. Espacer les prises toutes les 6h et ne pas dépasser 4g par jour

Lorsque la fracture de l'implant est objectivée, le retrait de cet implant est préconisé lors d'un rendez-vous ultérieur.

Lors du rendez-vous suivant : prévoir la dépose de l'implant avec un enseignant

Fracture d'une vis implantaire

118

Étiologies :

- serrage initial trop fort,
- vis mal positionnée,
- ré-utilisation d'une vis déjà torquée,
- défaut de fabrication, de serrage ou de conception prothétique,
- inadaptation prothétique,
- surcharge occlusale, para-fonctions.

Matériel et matériaux :

- kit d'examen (sonde, précelle, miroir),
- film radiographique,
- cire collante,
- aiguille d'irrigation, sérum physiologique,
- contre-angle bleu, fraise boule en carbure de tungstène,
- hypochlorite de sodium, boulette de coton,
- tournevis et vis implantaire, clé dynamométrique,
- papier d'occlusion 80 µm, pince de Miller,
- contre-angle rouge, kit de fraises « retouche céramique intra-oral » (cf annexe 2).



Figure 146 : plateau technique en cas de fracture d'une vis implantaire

Étapes :

1. Réaliser une radiographie rétro-alvéolaire :
   - identifier la fracture et sa position,
   - vérifier le niveau osseux autour de l'implant,
   - vérifier l'absence d'infection au niveau de l'implant,
   - vérifiier l'état du pilier et de l'implant.

118

2. Déposer la vis (plusieurs solutions) :
   1. Cire collante ;
      - utiliser de la cire collante sur une sonde pour accrocher la vis,
      - retirer la vis et vérifier l'état du pilier.

   2. Aiguille d'irrigation (si la vis est bien dévissée mais que l'on n'arrive pas à l'attraper) ;
      - passer une aiguille d'irrigation rempli de sérum physiologique entre la vis et le col implantaire,
      - irriguer pour essayer de faire remonter la vis,
      - retirer la vis et vérifier l'état du pilier.

   3. Fraise boule et contre angle ;
      - utiliser une fraise boule en carbure de tungstène monté sur un contre-angle en sens anti horaire,
      - visser au centre de la vis tout en veillant à bien respecter l'axe et le centrage de la fraise

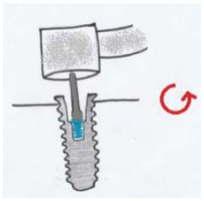

Figure 147 : technique de dévissage avec une fraise boule (source : thèse MONMARCHE Laure)

   4. Si aucune solution ne fonctionne, faire appel à un enseignant du service d'Odontologie Conservatrice-Endodontie pour utiliser le microscope et récupérer la vis.

3. Nettoyer le puit de vis :
   - désinfecter à l'aide d'un coton imbibé d'hypochlorite de sodium,
   - rincer et sécher la zone.

4. Remettre en place une vis neuve :
   - mettre en place la nouvelle vis avec le tournevis implantaire,
   - réaliser une radiographie rétro-alvéolaire pour vérifier la bonne mise en place de la nouvelle vis,
   - serrer la vis neuve au couple de serrage indiqué par le fabriquant à l'aide d'une clé dynamométrique,
   - remettre en place la restauration corono-périphérique (scellée → cf fiche n°57 / transvissée → cf fiche n°58).

5. Réaliser les finitions :
   - vérifier l'occlusion en statique et en dynamique à l'aide du papier d'occlusion,
   - efffectuer les retouches nécessaires si besoin.

→ **Si couronne provisoire** : contact en OIM passive.
→ **Si couronne d'usage** : contacts uniformément répartis en OIM active.

Lors du rendez-vous suivant : surveillance lors des prochains rendez-vous.

Fracture d'un pilier implantaire

119

Étiologies :

- fatigue du métal,
- surcharge occlusale,
- défaut de conception ou de serrage.

Matériel et matériaux :

- kit d'examen (sonde, précelle, miroir),
- film radiographique,
- contre-angle rouge, fraise boule diamantée,
- arrache-couronne, fraises diamantée et transmétal,
- tournevis implantaire,
- NaCl,
- boulette de coton,
- pilier de cicatrisation.



Figure 148 : plateau technique en cas de fracture du pilier implantaire

Étapes :

1. Réaliser une radiographie intra-orale :
   - objectiver la fracture du pilier,
   - vérifier l'absence d'infection au niveau de l'implant,
   - vérifier le niveau osseux de l'implant,
   - déterminer le modèle de l'implant.

119

2. Déposer la couronne implantaire et le pilier :

→ Couronne transvissée :

- à l'aide d'une fraise boule, déposer l'obturation du puit de vis,
- déposer à l'aide d'une sonde le Téflon® protégeant le puit de vis,
- à l'aide du tournevis implantaire, dévisser la vis implantaire,
- déposer la couronne et le pilier.

→ Couronne scellée :

- déposer la couronne à l'aide d'un arrache-couronne (à réaliser très délicatement) ou couper la couronne à l'aide d'une fraise diamantée (pour la partie céramique) et d'une fraise transmétal (s'il y a du métal au niveau de l'infrastructure), ou technique du fraisage occlusal (comme décrit pour une couronne transvissée),
- déposer à l'aide d'une sonde le Téflon® protégeant le puit de vis,
- à l'aide du tournevis implantaire, dévisser la vis implantaire,
- déposer le pilier.

> Un pilier fracturé implique la réfection du pilier et d'une nouvelle prothèse.
> En attendant, mettre un pilier de cicatrisation.

3. Mettre en place un pilier de cicatrisation :
   - choisir un pilier de cicatrisation adapté (voir avec un enseignant),
   - désinfecter à l'aide d'un coton imbibé de NaCl,
   - rincer et sécher la zone,
   - à l'aide du tournevis, visser le pilier de cicatrisation.

Lors du rendez-vous suivant : mettre les rendez-vous nécessaires à la réalisation d'une nouvelle prothèse.

Changement des gaines d'une prothèse supra-implantaire (système Locator®)

120

Étiologies :

- insertion/désinsertion de la prothèse,
- détérioration chimique des composants prothétiques,
- position des implants,
- usure des attachements et/ou de la prothèse.

Matériel et matériaux :

- kit d'examen (sonde, miroir, précelle),
- coffret de gaines du système Locator®,
- outil Locator : outil 3 en 1,
- papier d'occlusion 200 µm,
- pince de Miller.



Figure 149 : plateau technique en cas de changement de gaine d'une PACSI



Figure 150 : Outil 3 en 1 (source : notice Locator® Densply)

Étapes :

1. A l'aide de l'outil 3 en 1 et de la partie dédiée au retrait des inserts, retirer la gaine étant en place dans la prothèse. Si cette technique ne fonctionne pas, utiliser la sonde du kit d'examen.

120

2. A l'aide de la partie « mise en place des inserts » mettre en place la nouvelle gaine.

3. Choisissez la gaine en fonction de la force de rétention souhaitée, et placer la nouvelle gaine.

4. Effectuer des mouvements d'insertion/désinsertion et vérifier si la rétention est suffisante, sinon mettre en place une autre gaine. Si besoin, changer la gaine.

5. Vérifier l'occlusion à l'aide du papier d'occlusion.

<u>Cotation :</u>

- cliquer sur la dent concernée,
- 06.04.06.04 ; changement d'un insert nylon Locator
    - HBKD005 : changement de dispositif d'attachement d'une prothèse dentaire amovible par élément = 20€,
- panier de soins : acte non pris en charge par la sécurité sociale.



Figure 151 : Gaines Locator® (source : notice Locator® Dentsply)

<u>Lors du rendez-vous suivant :</u> pas d'autre geste à effectuer.

Vidéo : changement de la gaine Locator (source : YouTube)

Perte et/ou changement des attachements d'une prothèse implanto-portée (système Locator®)

Étiologies :

- détérioration chimique des composants prothétiques,
- position des implants,
- usure des attachements et/ou de la prothèse.

Matériel et matériaux :

- kit d'examen (sonde, miroir, précelle),
- film radiographique,
- partie femelle (boitier métallique + gaine noire),
- feuille de digue ou anneau espaceur,
- Fit Test®,
- coffret Quick-up et Quick up Adhésive® photopolymérisable,
- lampe à photopolymériser,
- microbrush,
- outil Locator® 3 en 1,
- pièce à main,
- kit de fraises « retouche résine » (cf annexe 2),
- papier d'occlusion 200 µm,
- pince de Miller,
- alcool.



Figure 152 : plateau technique en cas de perte des attachements d'une PACSI

Étapes :

1. Réaliser une radiographie rétro-alvéolaire :
   - vérifier le niveau osseux d'implant,
   - vérifier l'intégrité de l'implant,
   - vérifier l'absence d'infection au niveau de l'implant.

121

2. Vérifier l'adaptation de la prothèse en bouche :
   - bonne rétention et bonne stabilité de la PAC,
   - occlusion → position stable recherchée avec des contacts uniformément répartis sur l'ensemble de la prothèse

⚠ Pas de contact en antérieur s'il s'agit d'une PAC

3. Dépolir l'intrados de la prothèse avec une fraise résine du kit « retouche résine ».

4. Mettre en place la nouvelle matrice :
   - placer un ou plusieurs anneaux espaceurs ou une feuille de digue au-dessus de la partie mâle pour éviter les fusées de résine,
   - clipser l'ensemble matrice + gaine noire au-dessus de la partie mâle,
   - vérifier que la prothèse est correctement évidée en regard des boitiers sinon à l'aide d'une fraise du kit « retouches résine » montée sur la pièce à main, évider la résine dans l'intrados de la prothèse,
   - passer la prothèse à l'alcool et laisser évaporer,
   - pour vérifier qu'il n'y ait pas d'interférence avec les piliers, mettre du Fit Test® dans le logement réalisé. La résine ne doit pas être visible sinon il faut ré-évider,
   - appliquer le Quick up Adhésive® à l'aide d'une microbrush et laisser évaporer,
   - mettre la résine Quick up® dans l'intrados de la prothèse,
   - mettre la prothèse en bouche jusqu'à polymérisation sous contrôle occlusal (appliquer une pression moyenne),
   - retirer le tout,
   - combler les éventuelles bulles ou défauts avec de la résine Quick up® ,
   - évider légèrement autour de la matrice (pour laisser la place à l'anneau gingival) avec une fraise résine fine,
   - polir au tour à polir.

5. Mettre en place la nouvelle gaine :
   - à l'aide de l'outil 3 en 1 et de la partie dédiée au retrait des inserts, retirer la gaine étant en place dans la prothèse,
   - placer la nouvelle gaine à l'aide la partie dédiée à l'ajout des inserts,
   - effectuer des mouvements d'insertion/désinsertion et vérifier si la rétention est suffisante, sinon mettre en place une autre gaine,
   - si besoin, changer la gaine pour une plus ou moins rétentive,
   - polir la prothèse,
   - vérifier l'occlusion.

<u>Cotation :</u>
- cliquer sur la dent concernée,
- 06.04.06.04 : changement du boitier locator complet,
  - HBKD005 ; changement de dispositif d'attachement d'une prothèse dentaire amovible par élément = 55€,
- panier de soins : acte non pris en charge par la sécurité sociale.

<u>Lors du prochain rendez-vous :</u> pas d'autre geste à effectuer, surveillance lors des rendez-vous de contrôle.

Usure du pilier d'une prothèse amovible implanto-portée (système Locator®)

122

Étiologies :

- insertion/ désinsertion de la prothèse,
- détérioration chimique des composants prothétiques,
- position des implants,
- usure des attachements et/ou de la prothèse.

Matériel et matériaux :

- kit d'examen (sonde, précelle, miroir),
- tournevis Locator®,
- alcool,
- pilier Locator® (à commander au préalable)
- clé dynamométrique,
- papier d'occlusion 200 µm,
- film radiographique,
- pince de Miller,
- pièce à main,
- kit de fraises « retouche résine » (cf annexe 2).

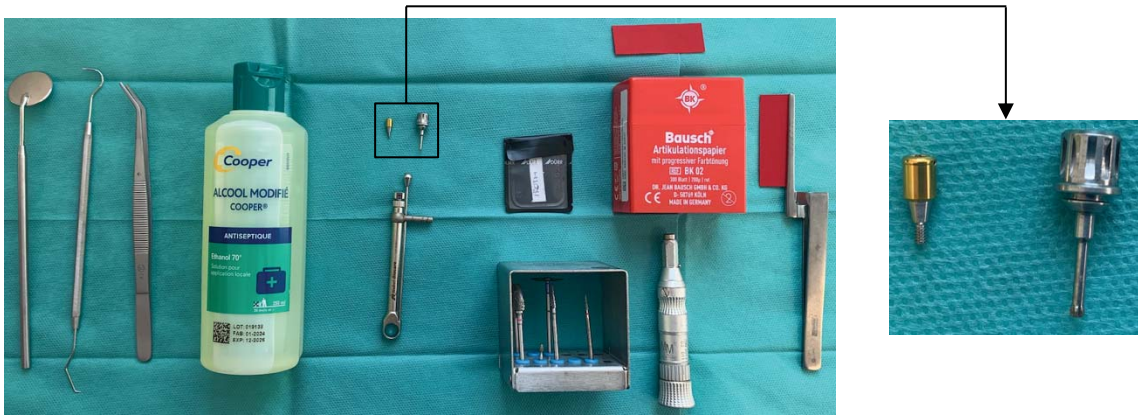

Figure 153 : plateau technique en cas d'usure du pilier mâle d'une PACSI

Étapes :

1. Réaliser une radiographie rétro-alvéolaire :
   - vérifier le niveau osseux d'implant,
   - vérifier l'intégrité de l'implant,
   - vérifier l'absence d'infection au niveau de l'implant.

2. Nettoyer le nouveau pilier Locator® : mettre le pilier dans de l'alcool afin de le désinfecter, rincer puis sécher .

122

3. Changer le pilier implantaire :
   - à l'aide du tournevis Locator®, déposer les piliers usés, puis mettre en place les nouveaux,
   - réaliser une radiographie rétro-alvéolaire pour vérifier la bonne mise en place des nouveaux piliers,
   - serrer les attachements à l'aide de la clé dynamométrique au couple de serrage indiqué par le fabriquant.

4. Réaliser l'essayage :
   - essayer la prothèse avec les nouveaux piliers,
   - si besoin, remettre de nouveaux attachements (cf fiche n°124),
   - à l'aide de papier d'occlusion, vérifier l'uniformité des contacts ainsi que l'absence d'interférence,
   - si besoin, retoucher la prothèse à l'aide d'une fraise du kit « retouche résine ».

Cotation :
- réaliser un devis,
- cliquer sur le/les élement(s) concerné(s),
- 06.04.06.03.03 : piliers Locator (pilier et partie femelle incluse),
- 11 codes et tarifs différents, en fonction du nombre de pilier Locator,
- panier de soins : non pris en charge par la sécurité sociale.

Lors du rendez-vous suivant : pas d'autre geste à réaliser, surveillance lors des prochains rendez-vous.

Ingestion ou inhalation d'une prothèse/alésoir/pièce prothétique/tournevis

123

Conduite à tenir :

Si l'évènement s'est déroulé à la maison : poursuivre l'interrogatoire et chercher des signes de gravité.

> Signe de gravité = fièvre, signes de choc, contracture abdominale, hématémèse

- si le patient présente des signes de gravité, l'envoyer aux urgences avec un courrier d'explication.
- si le patient ne présente aucun signe de gravité, faire pratiquer une radiographie de l'abdomen sans préparation face + profil.

Si l'évènement s'est déroulé en cours de soin : arrêt immédiat du soin.

- si le patient présente une obstruction complète des voies aérienne ou une détresse respiratoire ;
    - le faire s'asseoir et réaliser les manœuvres d'urgences de désobstructions des voies aériennes (cinq claques dans le dos puis cinq compressions abdominales selon la manœuvre de Heimlich),

Vidéo : manœuvre de Heimlich (source : YouTube)

    - demander à quelqu'un de prendre un téléphone du service et se préparer à appeler le numéro d'urgence (au CHRU = 5.99.99),
- s'il y a un doute entre inhalation et ingestion ;
    - faire s'asseoir le patient,
    - puis l'envoyer aux urgences pour lui faire pratiquer une radiographie du thorax face+profil,
- si le patient est certain d'avoir avalé la pièce (qu'il a senti la déglutition) ;
    - s'il présente un symptôme de type douleur rétrosternale, odynophagie, dysphagie, hypersialorrhée et vomissements → l'envoyer aux urgences avec un courrier d'explications,

123

s'il ne présente aucun symptôme ;

- faire réaliser en urgence une radiographie du thorax face+profil,
- conseiller au patient un régime riche en fibres (légumes, fruits, pain) et de prendre des laxatifs doux,
- le patient doit surveiller ses selles pendant 24 à 48 heures → s'il n'y a pas d'exonération de la pièce dans les 48 heures, prescrire une radiographie de l'abdomen sans préparation (délai de 3 à 6 jours),

- si le patient fait une «fausse route» et recrache la pièce spontannément ;
  - mettre le patient, en position assise,
- s'il présente une dyspnée aigue (même réversible,) envoyer le patienrt aux urgences avec un courrier d'explication.

Dans tous les cas, au moindre doute, transférer le patient en urgence et rédiger un courrier en expliquant la situation.

⚠ L'inhalation est, dans la quasi-totalité des cas, favorisée par une inspiration soudaine et profonde (peur, surprise, sanglot, quinte de toux etc.) ; Si vous voyez un objet partir dans le fond de la bouche du patient, rester calme et mettez tout en œuvre pour que le patient reste calme aussi. Dans tous les cas d'inhalation, envoyer le patient aux urgences.

Dans 80-90 % des cas, les corps étrangers passent spontanément l'ensemble du tube digestif sans complication
Dans 10 à 20 % des cas, ils nécessitent des manœuvres non chirurgicales d'extraction .
Et dans moins de 1% des cas, ils vont nécessiter une chirurgie.

ANNEXES

CENTRE HOSPITALIER REGIONAL UNIVERSITAIRE
SERVICE D'ODONTOLOGIE

La première consultation en prothèse

État civil :
Nom et prénom : ……. Age : …… Profession : ……

Anamnèse :
- Pathologies : ……
- Médicaments en cours (affections pour lesquels ils sont prescrits à noter entre parenthèse) : ……
- Allergie : ……
- Patient fumeur (nombre de paquet-année) : ……..
- Motif de consultation : ……..
- Patient anxieux : oui non
- Femme enceinte : oui non
- Alcool/drogue : oui non en cours de sevrage

Examen exo-buccal :
- Douleur ATM : oui non
  Si oui, préciser les examens : ……
- Douleurs dentaires : oui non
  Si oui, préciser le secteur : ……
- Profil : normal convexe concave
- Ligne du sourire : basse moyenne haute
- DVO : sous-évaluée correcte surévaluée
  Si sous-évaluée, préciser de combien elle doit être augmentée : ……

Examen loco-régional :
- Signe de dysfonction : bruxisme onychophagie mordillements
- Ouverture buccale : faible physiologique
- Réflexe nauséeux : oui non

Examen endo-buccal :
- Prothèses existantes : oui non
  Si oui, quelle type de prothèse : ……
  Si prothèse amovible, quel état (courbes d'occlusion, usure des dents) : ……
- Hygiène bucco-dentaire : correcte perfectible absente
- Quantité de salive : faible physiologique
- Occlusion statique (OIM) : stable instable
- Interférences : travaillantes non travaillantes sans interférence
- Courbes de Spee : présente absente
- Courbe de Wilson : présente absente

Schéma dentaire à remplir :

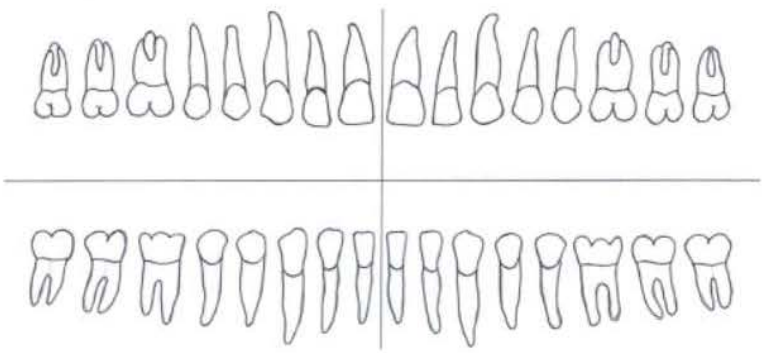

Dent absente (à barrer)
C = lésion carieuse
V = dent versée
E = dent égressée

Co = dent très délabrée
M = dent mobile (préciser le degré)
O = dent obturée (préciser la/les faces d'obturation)

CC/CCM/CCC = dent couronnée (préciser le type)

Annexe 2 : les kits de fraises

Kit restaurations partielles collées indirectes :

Tableau 15 : Kit de fraise de restaurations partielles collées indirectes

1		813.314.016	Fraise pour l'excision d'amalgames
2		H1SEM.204.023	Fraise carbure de tungstène à carie
3		959KRD.314.018	Fraise à angle interne arrondis avec jauge de profondeur : mise en forme général des préparations pour RPC
4		S6379.314.023	Fraise olive
5		8845KR.314.023	Fraise à angle interne arrondis : mise en forme général des préparations pour RPC
6		8835KR.314.016	Fraise cylindro-conique
7		8862.314.016	Fraise flamme
8		862EF.314.016	Fraise flamme

Kit prothèse amovible partielle à infrastructure métallique :

Tableau 16 : Kit de fraise de prothèse amovible partielle à infrastructure métallique

1		6856.314.021	Fraise quart de rond 021
2		S6379.314.023	Fraise olive pour préparation des logements de taquets le bloc incisivo-canin
3		8845KR.314.016	Fraise à angle interne arrondis : réalisation de logements de taquet
4		8835KR.314.021	

Kit prothèse fixée :

Tableau 17 : Kit de fraise de prothèse fixée

1		H375R.314.018	Fraise à finir quart d'ovale 018 : polissage des restaurations périphériques métalliques
2		8889.314.009	Fraise flamme : lissage les rebords amélaires cervicaux des préparations pour facettes et restaurations périphériques : attention à ne pas créer de biseau
3		5856.314.018	Fraise quart d'ovale 018 : préparation pour restaurations périphériques métalliques
4		6856.314.021	Fraise quart de rond 021 : préparation pour restaurations périphériques céramo-céramiques ou céramo-céramiques
5		6379.314.023	Fraise olive : préparation du cingulum pour les restaurations périphériques.
6		8959KR.314.018	Fraise à angle interne arrondi
7		S6951KR.314.016	Fraise à angle interne arrondi
8		8856.314.021	Fraise à finir quart de rond 021 : polissage des restaurations périphériques céramo-céramiques et céramo-métalliques

125

Kit retouche céramique extra-oral :

Tableau 18 : Kit de fraise de retouche céramique extra-orale

1		DCB1.104.025	Retouche de la céramique (vitesse moyenne)
2		94003M.104.260	Polissage de la céramique (vitesse lente)
3		94003F.104.260	Polissage de la céramique (vitesse lente)

Kit retouche céramique intra-oral :

Tableau 19 : Kit de fraise de retouche céramique intra-orale

1		8862.314.016	Fraise flamme
2		8379.314.014	Fraise olive rouge
3		379EF.314.014	Fraise olive jaune
4		94010C.204.040	Fraise de pré-polissage de la céramique
5		94010M.204.040	Fraise de polissage de la céramique
6		94010F.204.040	Fraise de glaçage de la céramique

Kit retouche métal :

Tableau 20 : Kit de fraise de retouche métal

1		75.104.060	
2		H139UM.104.023	Retouche fine du métal
3		H79UM.104.040	Retouche plus grossière du métal
4		9550.900.220 305.104.050	Polissoir sur mandrin pour une finition brillante (Finir au tour à polir)

Kit retouche résine :

Tableau 21 : Kit de fraise de retouche résine

1		H251EQ.104.060	Fraise à résine : mise en forme grossière
2		H79E.104.031	Fraise à résine : mise en forme moyenne
3		H136EF.104.016	Fraise à résine : mise en forme fine
4		6924.104.180	Disque nid d'abeille : contourage ultra-fin (embrassures)
5		9641.104.100	Fraise à polir
6		9448.900.220 305.104.050	Disque à lustrer sur mandrin

Annexe 3 : fiche laboratoire interne et consignes de remplissage

FICHE DE TRAVAIL LABORATOIRE INTERNE

NOM DU PATIENT	NOM DU DEMANDEUR	HEURE DE DECONTAMINATION CONDITIONNEMENT
1	2	☐ Décontaminée Temps T 3

TRAVAIL À REALISER AU LABO INTERNE

Préciser le nombre et/ou la nature des empreintes/prothèses

☐ Coulée d'empreinte(s) (nombre) :
☐ Réparation :
☐ Autre
☐ Observations

4

Destination du travail	☐ ENVOI labo Externe	5	☐ RESTE au labo interne

TRAVAIL ASSOCIÉ

☐ Fiche ODS remplie contrôlée :
☐ Autre :

6

CONTRÔLE / EMBALAGE / MISE AU DEPART

OPÉRATEUR Labo interne (nom + prénom)	HEURE DE MISE AU DÉPART	CONTROLE (Initiales encadrant)
7	8	9

A RENSEIGNER PAR LES DEMANDEURS

1 : indiquer le nom du patient
2 : indiquer le nom du binôme clinique
3 : cocher la case décontamination, noter l'heure de pulvérisation du NaClo (temps T) et le placer l'empreinte dans un sachet fermé (cf protocole de désinfection des empreintes)

4 : **cocher** toutes les cases correspondantes & **renseigner** les précisions attendues (nb d'empreintes à couler, autre demande à préciser + indiquer des observations éventuelles s'il y a lieu.)

5 : **Cocher** la destination du travail : labo externe ou labo interne

6 : Indiquer si une **fiche ODS contrôlée** est fournie pour le labo externe (**cocher la case**)
Lister tous les autres éléments fournis à associer à ce travail : modèles antagonistes, cires ou maquettes d'occlusion, autres travaux de prothèses en cours etc.

A RENSEIGNER PAR LE LABORATOIRE INTERNE

7 : Nom de(s) l'opérateur(s) labo interne en charge du travail
8 : noter l'heure à laquelle le travail terminé est mis au départ ou à disposition
9 : Contrôle par un enseignant ou responsable labo (initiales)

Annexe 4 : fiche information au patient en prothèse amovible

Prothèse amovible : fiche information

1. Une période d'adaptation inévitable et naturelle

Avant toute chose, dites-vous bien qu'il faut un peu de temps et de patience !

Votre organisme considère la **prothèse dentaire** comme un corps étranger au début, ce qui est une réaction naturelle. Avec un peu de patience et une bonne compréhension des enjeux, vous allez vous habituer rapidement et profiter pleinement de votre « nouvelle » bouche !

Ce que l'on ressent généralement au début :

- Sensation de volume très important
- Sensation de manque de place pour la langue
- Sensation d'augmentation de la quantité de salive
- Sensation de difficultés à manger, à boire et à avaler
- Difficulté d'élocution
- Sensation d'altération du goût
- Des nausées peuvent apparaître

Ces sensations de gêne sont absolument **normales et passagères**.

2. Conseils pratiques pour mieux vivre avec sa prothèse dentaire dans les premiers jours

- **Portez votre prothèse dentaire en permanence** surtout les premiers jours, afin de pouvoir vous adapter rapidement.
- **Entraînez-vous à parler :** exercez-vous en lisant à haute voix et devant un miroir (le journal par exemple)
- **Avalez votre salive en serrant les dents avant de parler.** Ceci permet de mettre la **prothèse** bien en place.
- **Premiers repas. Mangez par petites bouchées.** Mettez un morceau de chaque côté de la bouche et mastiquez lentement. Commencez par manger des aliments mous qui sont faciles à mâcher et à avaler (poissons, œufs, fromage, viandes hachées, légumes cuits et glaces). Prenez des petits morceaux et mâchez lentement.

3. Questions fréquentes

- À quoi dois-je m'attendre quand je porte une **prothèse** pour la première fois ?
  Il est parfaitement normal d'éprouver une ou plusieurs des sensations suivantes :
  - Votre prothèse peut sembler encombrante dans votre bouche
  - Vous pouvez avoir l'impression que vos lèvres sont poussées vers l'avant
  - Vous pouvez éprouver un réflexe de nausée
  - Vous pouvez ressentir un accroissement du volume de salive
  - La **prothèse** peut sembler être lâche jusqu'à ce que les muscles de votre bouche s'adaptent à la maintenir en place

Rappelez-vous la clef de l'adaptation à votre nouvelle vie avec une prothèse dentaire : **détendez-vous, gardez une attitude positive et donnez-vous le temps de vous habituer**. Vous vous demanderez bientôt comment vous faisiez pour vivre sans !

- Que faire si j'ai des nausées ?
  Les nausées sont souvent dues à votre **prothèse** du haut mais ce n'est pas la prothèse qui stimule directement votre palais : il s'agit de votre langue qui perturbée par la présence de la prothèse, se recule, fais le dos rond et stimule votre arrière-gorge. Dès que la langue sera habituée à son nouvel environnement, elle va s'abaisser pour reprendre sa position normale et les nausées disparaîtront. En attendant mettez votre ou vos prothèse(s) pendant quelques minutes serrez les dents et respirez profondément et très lentement. Renouvelez l'expérience en augmentant le temps progressivement. N'hésitez pas à employer un adhésif conseillé dans un premier temps pour éviter que la prothèse ne bouge et stimule la langue.
- Que faire si ma prothèse me blesse ?
  L'apparition de blessures est particulièrement gênante et douloureuse. Si les blessures sont dues à des points de pression de votre prothèse, portez votre prothèse et n'hésitez pas à venir sans rendez-vous les lundi, mardi, jeudi et vendredi de 9h à 11h30 et de 14h à 18h. Vous pouvez nous joindre au 03.83.85.29.53. Une pâte gingivale apaisante (que nous pouvons vous prescrire) appliqué sur la zone douloureuse permettra de patienter.
- Où déposer ma prothèse si je la retire la nuit ?
  Votre prothèse est constituée d'une résine spécialement adaptée à l'humidité de votre bouche. Une fois enlevée, la prothèse dentaire doit de préférence être mise dans un milieu aqueux, donc immergée dans un récipient avec de l'eau ou enveloppée dans un mouchoir propre et humide. Dans ce cas, pour éviter tout développement bactérien, il faut que la prothèse soit impeccablement propre avant de la mettre à tremper. Nettoyez-la au préalable en la brossant.

4. Hygiène des prothèses dentaires : brossage et trempage

Brossez prothèses, dents restantes et gencives après chaque repas :
La plaque bactérienne se forme aussi bien sur les dents naturelles que sur les prothèses dentaires. Elle est constituée de bactéries et de débris alimentaires, à l'origine de la quasi-totalité des affections de la bouche (mauvaise haleine, inflammations des gencives et des muqueuses, caries, pertes des dents, formation de tartre, etc.). Il est donc nécessaire de l'éliminer de façon draconienne après chaque repas.
Pour éliminer la plaque, le brossage reste la méthode la plus efficace. Utilisez un produit spécifique pour la prothèse dentaire. Les dents restantes et les gencives doivent être brossées avec une brosse à dents souple.
Pour un nettoyage optimal de votre prothèse dentaire, faites la tremper une fois par semaine dans un bain d'eau de Javel dilué, et rincez la abondamment.

- Quand vous enlevez votre prothèse, remplissez le lavabo et mettez-vous au-dessus afin d'amortir le choc au cas où la **prothèse dentaire** glisserait et tomberait de vos mains.
- Ne tenez jamais votre prothèse du bas par les deux extrémités à la fois car vous pourriez la briser en la serrant fort.
- Utilisez une brosse à dents à poils souples pour brosser votre prothèse.
- N'utilisez pas de dentifrices pour le brossage de votre prothèse car ils contiennent des agents abrasifs pouvant rayer la surface.

Dans tous les cas : une visite de contrôle biannuelle est indispensable. La prothèse peut s'user légèrement, mais ce sont les éléments de votre cavité buccale qui sont en perpétuel remaniement.

Annexe 5 : protocole de décontamination des empreintes 128

CHRU NANCY

CENTRE HOSPITALIER REGIONAL UNIVERSITAIRE
SERVICE D ODONTOLOGIE

Protocole de décontamination et traitement des empreintes

Recommandations générales :

- le port de gants, masque et lunettes lors des premières étapes jusqu'à ce que la prothèse soit considérée comme « propre » est obligatoire
- Conformément aux principes qui président au traitement des dispositifs médicaux non stérilisables, la désinfection doit être réalisée au sein du service avant le conditionnement de l'empreinte et son expédition vers le laboratoire. Une traçabilité de ce traitement devra être assurée et doit faire l'objet d'une procédure écrite.
- Lors de la pulvérisation, être vigilent sur le fait que toutes les surfaces de l'empreinte doivent être traitées

CLINIQUE

Empreinte désinsérée

Rinçage 15 secondes à l'eau courante.
Secouer énergiquement pour éliminer les excès d'eau
Couper les excès de matériau

Pulvérisation d'un désinfectant : hypochlorite de sodium à 0,5%* et conditionner dans un sachet (avec un peu d'eau si alginate)
Valider (case) **+ noter l'heure sur fiche labo interne** (Temps T)

Transfert au laboratoire Interne **
avec l'ensemble des travaux et la fiche de travail signée
+ fiche pour labo interne

LABORATOIRE

A <u>temps T + 10 min</u> : Rinçage 15 secondes à l'eau courante.
Secouer énergiquement pour éliminer les excès d'eau

Alginates:
Coulées des empreintes et préparation des moulages

Autres empreintes :
Mise en attente

Conditionnement et vérification pour départ labo externe
ou mise à disposition du demandeur

****Les empreintes d'études sont à décontaminer et à couler directement par le praticien (conditionnement en hygrophore et rinçage à T + 10 min)**

* : ce biocide a un large spectre désinfectant (Gram + et Gram -), sporicide, fongicide et virucide. La solution à 0,5% est préparée à partir d'une solution d'eau de javel à 2,6% que l'on dilue à raison de 200 mL d'eau de Javel pour 1 litre d'eau

Annexe 6 : protocole de désinfection des prothèses avant réparation

CHU NANCY
www.chu-nancy.fr

CENTRE HOSPITALIER UNIVERSITAIRE

SERVCE D'ODONTOLOGIE

pôle neuro-tête et cou

Protocole désinfection prothèses amovibles en vue de leur retouche ou de leur réparation

Recommandation générale : le port de gants lors des premières étapes jusqu'à ce que la prothèse soit considérée comme « propre » est obligatoire

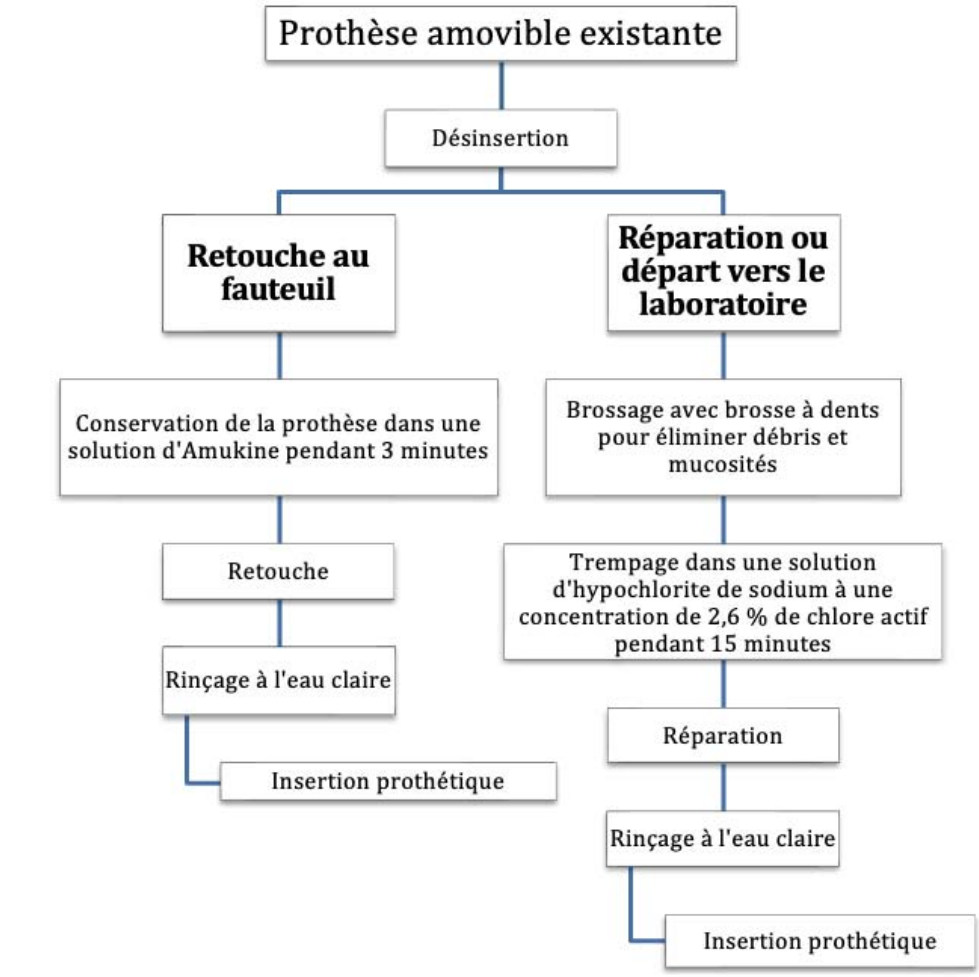

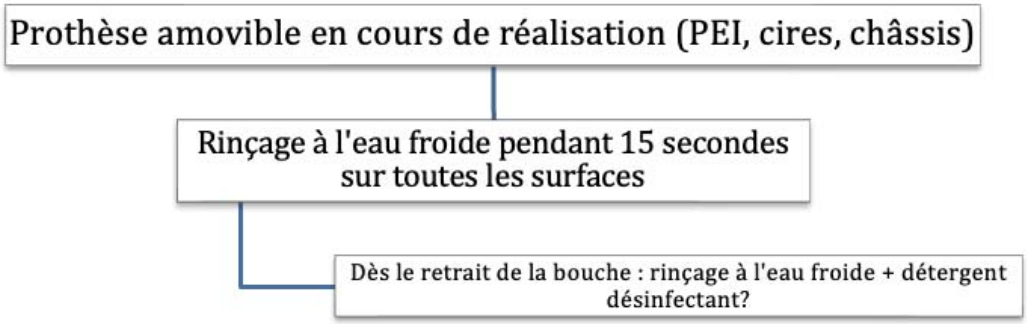

Annexe 7 : fiche laboratoire PAPIM

Fiche de laboratoire préliminaire à l'élaboration de châssis pour prothèse amovible partielle à infrastructure métallique

CHRU NANCY

Patient
Nom : Prénom : N° IDE:

Étudiant
Nom : Prénom :

Délai (1 semaine)
Date de retour :

Praticien-enseignant responsable
Nom : Signature :

☐ PAPIM maxillaire
☐ PAPIM Mandibulaire

Taquets	Numéro de la dent				
Mésial					
Distal					
Cingulaire					

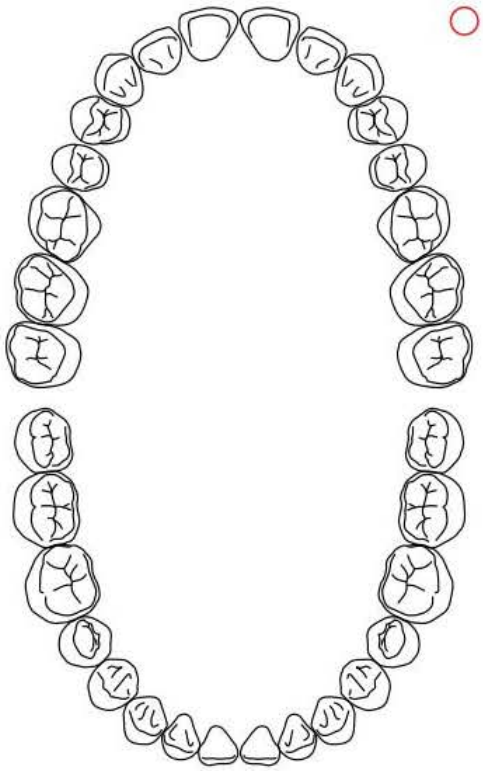

Crochets	Numéro de la (des) dent(s)			
☐ Ackers				
☐ RPC Nally-Martinet				
☐ Bonwill				
☐ Autre(s) précisez				

Surfaces / lignes-guides	Numéro de la dent				

Connexions maxillaires
☐ Plaque palatine large
☐ Barre/bandeau corono-cingulaire

Connexions mandibulaires



☐ Barre linguale
☐ Barre linguale + barre corono-cingulaire
☐ Bandeau lingual

Autres commentaires

Service Odontologie - Département de Prothèses - CHRU de Nancy

Annexe 8 : commande pilier Atlantis

Numéro de commande ATLANTIS (à remplir par l'enseignant) :

Commande de piliers ATLANTIS

Nom PATIENT : .....

Prénom PATIENT: .....

IEP Patient : .....

Responsable / étudiant en charge du patient : .....

Mail étudiant : .....

Projet prothétique envisagé : .....

Date de la demande : .....

1. Positionnement de l'implant :

.....

□ Dentsply (Astra) : □ jaune (TX 3.0) □ océan (TX 3.5-4.0) □ lilas (TX 4.5-5.0)
□ EV vert (3.0) □ EV violet (3.6) □ EV bleu (4.8) □ EV Jaune (4.2) □ EV brun (5.4)
□ Straumann : □ Bone level NC (3.3) □ Bone level RC (4.1) □ Bone level RC (4.8)
□ Tissu level NN (3.5) □ Tissu level RN (4.8) □ Tissu level WN (4.8)
□ Autre : .....
Prothèse : □ Scellé □ Transvissé
□ Titane □ Titane nitruré (pour prothèse céramo-céramique uniquement)
Pilier à paralléliser : □ non □ oui avec : .....

2. Positionnement de l'implant :

.....

□ Dentsply (Astra) : □ jaune (TX 3.0) □ océan (TX 3.5-4.0) □ lilas (TX 4.5-5.0)
□ EV vert (3.0) □ EV violet (3.6) □ EV bleu (4.8) □ EV Jaune (4.2) □ EV bleu (5.4)
□ Straumann : □ Bone level NC (3.3) □ Bone level RC (4.1) □ Bone level RC (4.8)
□ Tissu level NN (3.5) □ Tissu level RN (4.8) □ Tissu level WN (4.8)
□ Autre : .....
Prothèse : □ Scellé □ Transvissé
□ Titane □ Titane nitruré (pour prothèse céramo-céramique uniquement)
Pilier à paralléliser : □ non □ oui avec : .....

3. Positionnement de l'implant :

.....

□ Dentsply (Astra) : □ jaune (TX 3.0) □ océan (TX 3.5-4.0) □ lilas (TX 4.5-5.0)
□ EV vert (3.0) □ EV violet (3.6) □ EV bleu (4.8) □ EV Jaune (4.2) □ EV bleu (5.4)
□ Straumann : □ Bone level NC (3.3) □ Bone level RC (4.1) □ Bone level RC (4.8)
□ Tissu level NN (3.5) □ Tissu level RN (4.8) □ Tissu level WN (4.8)
□ Autre : .....
Prothèse : □ Scellé □ Transvissé
□ Titane □ Titane nitruré (pour prothèse céramo-céramique uniquement)
Pilier à paralléliser : □ non □ oui avec : .....

Cette demande doit être accompagnée :

- des modèles en plâtre maxillaire et mandibulaire
- d' une fiche de laboratoire précisant l'étape suivante à réaliser (ex : demande d'armature et biscuit)
- +/- du montage directeur ou céroplastie amovible sur implant

Annexe 9 : guide de serrage des piliers implantaires Atlantis

Source : (source : Dentsply®)

Manufacturer	Implant	Torque (Ncm)	Angulated Screw Access Torque (Ncm)	Screwdriver
Biomet 3i	**Biomet 3i**			
	Certain 3.25, 4.0, 4/3, 5.0, 5/4, 6.0	20		0.048" Hex screwdriver
	Certain Prevail 3/4/3 (3.4), 4/5/4, 5/6/5, 4/3, 5/4, 6/5	20		
	Certain XP 4/5, 5/6	20		
	Miniplant 3.25	20		
	Osseotite 3.75, 4.0, 5.0, 6.0	20		
	Osseotite XP 4/5, 5/6	20		
Camlog	**Conelog**			
	CONELOG 3.3	20		1.28 mm Hex screwdriver
	CONELOG 3.8, 4.3	20		
	CONELOG 5.0	20		
	Screw-line Implant 3.3	20		
	Screw-line / Root-line Implant 3.8, 4.3, 5.0, 6.0	20		
Keystone Dental	**Keystone Dental**			
	PrimaConnex SD 3.3, 3.5, Genesis 3.8	30		Keystone Quad Driver
	PrimaConnex RD 4.0, 4.1, Genesis 4.5	30		
	PrimaConnex WD 5.0, Genesis 5.5, 6.5	30		
Nobel Biocare	**Nobel Biocare**			
	NobelActive 3.0	15	15	Nobel Biocare Unigrip
	NobelActive/NobelReplace Conical Connection NP 3.5	35	35[1]	
	NobelActive/NobelReplace Conical Connection RP 4.3, 5.0	35	35[1]	
	NobelActive WP 5.5	35	35[1]	
	NobelReplace NP 3.5 (Tri-channel connection)	35		
	NobelReplace RP 4.3 (Tri-channel connection)	35		
	NobelReplace WP 5.0 (Tri-channel connection)	35		
	NobelReplace 6.0 (Tri-channel connection)	35		
	Brånemark System NP 3.3	35		
	Brånemark System RP 3.75, 4.0	35		
	Brånemark System WP 5.0, 5.5	35		
Osstem	**Osstem**			
	Osstem TS Mini 3.5	20		1.2 mm Hex screwdriver
	Osstem TS Regular 4.0, 4.5, 5.0, 6.0, 7.0	30		
Straumann	**Straumann**			
	Bone Level 3.3 NC (Narrow CrossFit)	35	35[1]	SCS screwdriver
	Bone Level 4.1, 4.8 RC (Regular CrossFit)	35	35[1]	
	Standard/Standard Plus 4.8 RN (Regular Neck)	35		
	Standard/Standard Plus 4.8 WN (Wide Neck)	35		
	Standard Plus 3.3 NN (Narrow Neck)	35		
Zimmer Dental	**Zimmer**			
	Tapered Screw-Vent 3.5, 4.5, 5.7	30	30[1]	1.25 mm Hex screwdriver
	Tapered Screw-Vent 3.5, 4.5, 5.7 friction fit	30		
	Screw-Vent 3.3, 3.7, 4.5	30	30[1]	
	Screw-Vent 3.3, 3.7, 4.5 friction fit	30		
	SwissPlus 4.8	35		

Manufacturer	Implant	Torque (Ncm)	Angulated Screw Access Torque (Ncm)	Screwdriver
Dentsply Sirona *Astra Tech Implant EV and OsseoSpeed EV have the same prosthetic interface	**EV Connection**			
	PrimeTaper EV 3.6 – (S) Purple	25	25	0.050" Hex screwdriver
	PrimeTaper EV 4.2 – (M) Yellow	25	25	
	PrimeTaper EV 4.8 – (L) Blue	25	25	
	PrimeTaper EV 5.4 – (L) Blue	25	25	
	*Astra Tech Implant EV 3.0 – (XS) Green	25	25	
	*Astra Tech Implant EV 3.6 – (S) Purple	25	25	
	*Astra Tech Implant EV 4.2 – (M) Yellow	25	25	
	*Astra Tech Implant EV 4.8 – (L) Blue	25	25	
	*Astra Tech Implant EV 5.4 – (XL) Brown	25	25	
	Astra Tech Implant EV Profile			
	*Astra Tech Implant EV Profile 4.2 Yellow	25	25	0.050" Hex screwdriver
	*Astra Tech Implant EV Profile 4.8 Blue	25	25	
	Astra Tech Implant System TX			
	OsseoSpeed TX 3.0 – Yellow	15	15	0.050" Hex screwdriver
	OsseoSpeed TX 3.5, 4.0 – Aqua	20	20	
	OsseoSpeed TX 4.5, 5.0 – Lilac	25	25	
	OsseoSpeed 4.0 – Blue (Previous)	25		
	OsseoSpeed TX Profile 4.5, 5.0	25		
	Xive / Frialit			
	Xive S 3.0	24	24	1.22 mm Hex screwdriver
	Xive S 3.4, 3.8, 4.5, 5.5	24	24	
	Frialit 3.4, 3.8, 4.5, 5.5	24	24	
	Ankylos			
	Ankylos C/X – C/ 3.5, 4.5, 5.5, 7.0 (non-indexed)	15		1.0 mm Hex screwdriver
	Ankylos C/X – /X 3.5, 4.5, 5.5, 7.0 (indexed)	15	15	
MIS	**MIS**			
	C1 NP 3.3 SP 3.75, 4.2 WP 5.0	30		0.050" Hex screwdriver
	M4 NP 3.3 SP 3.75, 4.2 WP 5.0, 6.0	30	30[1]	
	SEVEN NP 3.3 SP 3.75, 4.2 WP 5.0, 6.0	30	30[1]	
	V3 NP 3.3 SP 3.9, 4.3, 5.0	30		
BioHorizons	**BioHorizons**			
	Internal 3.5, 4.5, 5.7	30	30[1]	0.050" (1.25 mm) Hex screwdriver
	Tapered Internal 3.5, 4.5, 5.7	30	30[1]	
	External implant 3.5	30		
	External implant 4.0, 5.0	30		

Annexe 10 : validation du montage esthétique par le patient

CHRU NANCY

CENTRE HOSPITALIER REGIONAL UNIVERSITAIRE
SERVICE D'ODONTOLOGIE

Pr Éric MORTIER
Responsable de service
Dr Pascal DE MARCH
Dr Jacques SCHOUVER
Dr Anne-Sophie VAILLANT

Odontologie prothétique
Lundi au vendredi
8h30-12h30 13h30-17h30
Tel : 03 83 85 29 53

Certificat de validation de montage esthétique

Je, soussignée, ...certifie valider ce jour le montage esthétique de ma prothèse amovible complète. Après essai et explication de la part du praticien me prenant en charge, je reconnais avoir pu poser toutes les questions que j'estimais nécessaire. Je comprends qu'à la suite de cette étape, l'agencement et la couleur des dents ne pourront plus être modifiés.

Fait à Nancy

06/03/2020

Signature patient

Signature praticien

CHRU de NANCY - Hôpital Central - 29, avenue du Maréchal de Lattre de Tassigny - CO 60034 - 54035 NANCY CEDEX
Tél : 33 (0)3 83 85 85 85

Annexe 11 : consentement éclairé du patient

CHRU NANCY

CENTRE HOSPITALIER REGIONAL UNIVERSITAIRE
SERVICE D'ODONTOLOGIE

CONSENTEMENT ECLAIRE DU PATIENT

Je soussigné(é) {Nom_Patient} {Prenom_Patient} certifie avoir reçu une information claire et explicite concernant le traitement envisagé, comprenant les avantages, les inconvénients, les contraintes, le coût et les conséquences en cas d'échec éventuel de celui-ci. J'ai compris cette information moralement, intellectuellement et psychologiquement.

Je certifie avoir reçu une information sur les différents traitements possibles par prothèse conventionnelle fixée ou amovible, sur dents naturelles ou sur implants, comprenant les avantages, les inconvénients, les contraintes, le coût et les conséquences en cas d'échec éventuel de ceux-ci.

Je certifie avoir été informé que des aléas possibles pendant la mise en œuvre du traitement sont susceptibles de compromettre l'accomplissement de la solution prothétique initialement envisagée et retenue.

Dans cette éventualité, une nouvelle proposition thérapeutique sera envisagée. Je suis conscient(e) que celle-ci pourrait être soit plus onéreuse soit moins confortable que le projet initial. Dans ce cas, plusieurs solutions alternatives ainsi que de nouveaux devis correspondant me seront présentés.

J'ai pris notes des risques possibles liés au traitement envisagé, en sachant qu'il existe des complications exceptionnelles, voire imprévues.

Je certifie avoir eu la liberté de poser toutes les questions que j'estimais nécessaires avant le début des soins.

Je certifie qu'un délai de réflexion suffisant m'a été accordé entre la consultation de diagnostic et le début des soins.

Je certifie avoir reçu une information sur l'éventuelle prise en charge par l'assurance Maladie des traitements envisagés.

Je m'engage expressément à me rendre aux rendez-vous prévus.

Je m'engage à respecter toutes les consignes qui m'ont été fournies concernant l'entretien de mes prothèses.

Date : {Date_Edition}

Signature précédée de la mention manuscrite :

« Lu et approuvé »

CHRU de NANCY - Hôpital Central - 29, avenue du Maréchal de Lattre de Tassigny - CO 60034 - 54035 NANCY CEDEX

Tél : 33 (0)3 83 85 85 85

Annexe 12 : fiche entretien clinique DTM

135

Nom :…… Prénom : …… né(e) le : ……
Adresse : ……
……
Code postal :……. Ville …….. Pays :……
Téléphone :……..
Activités : ……

Raisons et motifs de consultations :……..……
……..

Entretien clinique

Douleur

☐ face
☐ tête
☐ oreilles
☐ yeux
☐ cou

Gnathosonies

☐ Claquements
☐ autres

Altérations des fonctions mandibulaires

☐ ouverture-fermeture
☐ mastication
☐déglutition
☐ fatigue , raideur musculaire

Habitudes nocives

☐ onychophagie ,
☐ tabac ,
☐ grincement des dents
☐ crispations ...

Traitements dentaires importants

☐ Prothèses ☐ Orthodontie
☐ Chirurgie ☐ Equilibration

La façon dont vos dents se rencontrent vous parait elle confortable? ☐Oui ☐ Non

Etes-vous ou avez vous été affectés par :

☐-des problèmes infectieux
☐-des maladies cardio-vasculaires
☐-des maladies de sang
☐-des maladies respiratoires
☐-des maladies digestives
☐céphalées habituelles
☐-des maladies uro-génitales
☐-des maladies neurologiques
☐-des maladies métaboliques
☐-des allergies
☐-des maladies rhumatismales
☐-des problèmes psychologiques
☐-des problèmes dermatologiques
☐-des problèmes hormonaux
☐-médications
☐-grossesse
☐-traumatismes
☐-chirurgie
☐-anesthésie générale

135

Examen de la denture (inscrire le numéro des dents affectées)

Atteintes dentaires

Infectieuses : ……
Morphologiques : ……

Structures statiques : ……
Structures dynamiques: ……
Structures cinématiques : ……

Atteintes parodontales

Infectieuses : ……
Morphologiques : ……

Mobilités : ……
Migrations : ……

Atteintes d'arcades

dystopies verticales
dystopies sagittales
dystopies frontales :

Continuité :
Edentements :

Occlusion d'Intercuspidie Maximale : OIM

Définition □ Activités musculaires □ Auscultation □

Contacts postérieurs : nombre :…… Contacts antérieurs : nombre ……

Dimension verticale d'occlusion altérée: ……
Classe d'Angle : …… Mauvaises relations frontales : ……

Manipulation de la mandibule en Relation Centrée : RC

Aisée □ Difficile □ Impossible □

Glissement OIM-ORC
-sens vertical :……mm
-sens sagittal :……mm
-sens frontal :……mm

Guide Antérieur

Acceptable □ Inefficace □ Excessif □

Recouvrement :……mm Surplomb :……mm

Guidage en : Interférences en :

Propulsion : ……
Latéralité droite : ……
Latéralité gauche :……

Propulsion :……
Latéralité droite : ……
Latéralité gauche : ……

Fonction incisive : ……

Asymétries faciales excessives : ……

Mouvements mandibulaires

Abaissement (avec recouvrement) : ……mm

Déviations du mouvement à droite : ……mm -à gauche:……mm

Diagramme de FARRAR

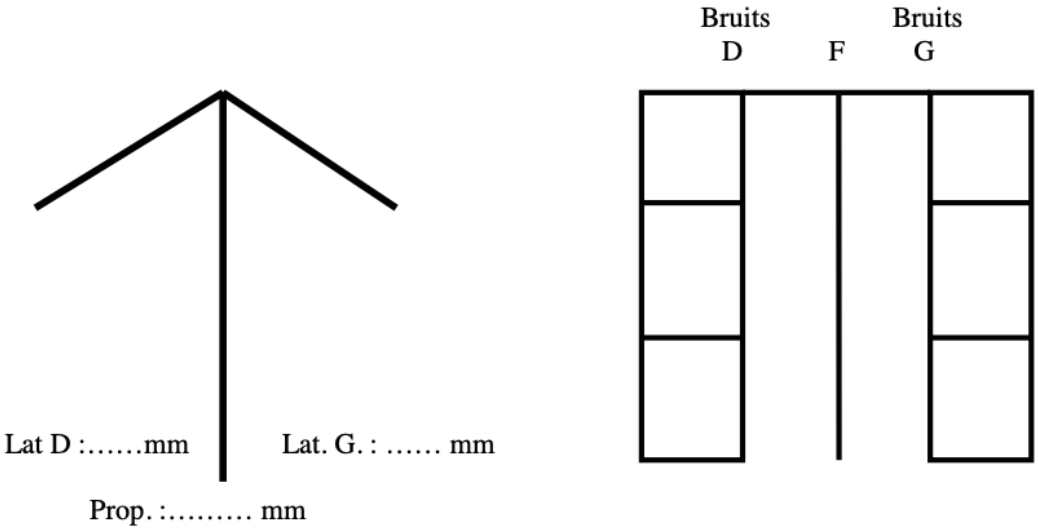

Indiquer les valeurs mesurées en mm . Noter sur le diagramme de droite les déviations et ressauts lors de l'abaissement puis de l'élèvation, ainsi que la position où surviennent les gnathosonies.

Auscultation des ATM	Droite	Gauche
Claquements :	☐	☐
Crépitations :	☐	☐

Sensibilité à la palpation

Des ATM :		
-en inocclusion :	☐	☐
-lors des mouvements :	☐	☐
Des muscles :		
-les insertions temporales :	☐	☐
-le corps temporal :	☐	☐
-le complexe ptérygoïdien :	☐	☐
-le masséter :	☐	☐
-la langue :	☐	☐

Test de provocation (Krogh Poulsen)	Droite	Gauche
-Bâton à droite :	☐	☐
-Bâton à gauche :	☐	☐

Conclusions : Pouvez-vous expliquer les doléances du patient par les signes recueillis ? OUI : ☐ NON : ☐

Diagnostic de travail : ……
……

FICHE PATIENT : APPRENDRE À NE PLUS SERRER LES DENTS

1. Mieux comprendre le bruxisme

Le bruxisme ou le serrement fréquent et grincement des dents, est un comportement naturel, physiologique, de décharge des tensions émotionnelles. Il est toujours provoqué par le système nerveux central (cerveau). L'excès de serrement, généralement inconscient, peut transformer le bruxisme physiologique de protection dans un bruxisme pathogène.

Les tics, constamment entretenus par la simple habitude, sont souvent majorés par les tensions émotionnelles.

2. Objectifs de la rééducation

- Apprendre à relâcher les tensions musculaires, en mettant la mandibule (mâchoire inférieure) au repos
- Respirer par le nez : lèvre en contact, dent sans contact, langue au palais (la langue ne doit pas prendre appui sur les dents).

3. Travailler deux postures

- La mandibule **au repos** : lèvres jointes, dents espacées : cela permet d'éviter de crisper les muscles inutilement et de surcahrger vos articulations.
- La mandibule **en déglutition** (lorsqu'on avale sa salive). Ce mouvement est répété inconsciemment environ 1000 fois par 24 heures (jour et nuit), ce qui représente à peu près 15 minutes au total. Il faut éviter trois types de comportements « déviants » :
  - La pression linguale sur les dents en particulier qui laissent l'empreinte des dents sur la langue.
  - La stabilisation de la mandibule par l'interposition linguale entre les dents (ceci demande des gros efforts musculaires et déplace les dents).
  - La déglutition crispée : souvent le « bruxeur » serre les dents lorsqu'il avale automatiquement la salive, puis reste les dents serrées au lieu de les relâcher.

4. Méthode

La bonne attitude pour déglutir : caler doucement la mâchoire sur les dents pour faciliter le jeu des muscles. On amène donc les dents en contact, à ce moment la langue se plaque en haut contre le palais, puis on avale avec très peu d'effort.

La déglutition qui est normalement un geste réflexe, devient un exercice. Elle doit être impérativement suivie par la position de repos. La répétition de cet exercice est indispensable :

Postures de repos (lèvres en contact, dents sans contact) -> Déglutir (fermer les dents langue au palais) -> Posture de repos

Pour bien réussir, il vous faut des **alertes** sensorielles (*des pense-bêtes*) :

Alerte visuelle : coller des gommettes (bleue ou verte) sur des objets très souvent en face de vous (voiture, portable, ordinateur, miroir de salles de bains, télévision, travail…). À chaque fois que votre regard se pose sur les gommettes, desserrez immédiatement les dents pour placer votre mandibule en position de repos et déclencher l'exercice.

Alerte objet porté : changer votre montre de bras, porter sur vous quelque chose d'inhabituel (bracelet, bague). Cette nouvelle sensation jouera le rôle de déclencheur de l'exercice.

Alerte situations : associer systématiquement certaines situations répétitives dans la journée (ouvrir une porte, la sonnerie d'un téléphone) au déclenchement de l'exercice.

Soyez imaginatif : trouver des pense-bêtes qui vous correspondent et qui vous aident à répéter l'exercice.
Soyez confiant : contrairement à ce que l'on peut penser, les tics peuvent être nettement diminués. Il faut surtout d'abord en avoir envie et avoir bien compris comment faire.

La rééducation cognitivo-comportementale est un véritable traitement.

En résumé : serrer les dents est naturel mais devient exagéré par une mauvaise gestion du stress. Serrer les dents est aussi un tic acquis que l'on peut naturellement diminuer par la rééducation. Changer une habitude est essentiellement une question de motivation (d'envie, de compréhension du problème) et deux répétitions multiples, quotidiennes, d'un exercice simple, toujours le même :

Postures de repos (lèvres en contact, dents sans contact) -> Déglutir (fermer les dents langue au palais) -> Posture de repos

Après quelques semaines, vous ne verrez plus les alertes sensorielles mais leur action restera efficace. Rappelez-vous que la mauvaise habitude de serrer les dents est profondément ancrée comme un tic inconscient. Avec une recrudescence du stress, la tension psychologique augmente les crispations, restez vigilant.

Annexe 14 : cotation prothèse fixée

Type de restauration		Incisives maxillaires	Incisives mandibulaires	Canines	1er Prémolaire	2e Prémolaire	Molaires
Facette		100% reste à charge NR	100% reste à charge NR	100% reste à charge NR			
Inlay-Onlay							
Résine composite de 2 à 5 faces					Panier reste à charge modéré	Panier reste à charge modéré	Panier reste à charge modéré
Céramique vitreuse de 2 à 5 faces					Panier honoraires libres	Panier honoraires libres	Panier honoraires libres
Restauration plurales collées							
Bridge collés		Panier honoraires libres	Panier honoraires libres	Panier honoraires libres	Panier honoraires libres	Panier honoraires libres	Panier honoraires libres
Bridge mono-ailette		Panier honoraires libres	Panier honoraires libres	Panier honoraires libres			
Prothèse corono-périphérique unitaire							
Métallique		Panier 100% santé	Panier 100% santé	Panier 100% santé	Panier 100% santé	Panier 100% santé	Panier 100% santé
Céramo-métallique	Céramo-métallique Cobalt-chrome	Panier 100% santé	Panier 100% santé	Panier 100% santé	Panier 100% santé	Panier reste à charge modéré	Panier honoraires libres
	Céramo-métallique Titane	Panier 100% santé	Panier 100% santé	Panier 100% santé	Panier 100% santé	Panier reste à charge modéré	Panier honoraires libres
	Céramo-métallique alliage hautement noble (Or)	Panier honoraires libres	Panier honoraires libres	Panier honoraires libres	Panier honoraires libres	Panier honoraires libres	Panier honoraires libres
Tout céramique	Céramique monolithique en céramique vitreuse (CFAO directe)	Panier 100% santé	Panier 100% santé	Panier 100% santé	Panier 100% santé	Panier reste à charge modéré	Panier reste à charge modéré
	Céramique monolithique en zircone	Panier 100% santé	Panier 100% santé	Panier 100% santé	Panier 100% santé	Panier 100% santé	Panier reste à charge modéré
	Céramo-céramique stratifié	Panier honoraires libres	Panier honoraires libres	Panier honoraires libres	Panier honoraires libres	Panier honoraires libres	Panier honoraires libres
Restauration transitoire et inlay-core		**A choisir dans le panier de soins du type de prothèse fixée corono-périphérique d'usage réalisée**					

Type de restauration		Incisives maxillaires	Incisives mandibulaires	Canines	1er Prémolaire	2e Prémolaire	Molaires
Prothèse corono-périphérique plurale							
Métallique	Métallique	Panier 100% santé	Panier 100% santé	Panier 100% santé	Panier 100% santé	Panier 100% santé	Panier 100% santé
	Ajout inter. ou pilier suppl.	Panier honoraires libres	Panier honoraires libres	Panier honoraires libres	Panier honoraires libres	Panier honoraires libres	Panier honoraires libres
Céramo-métallique	Céramo-métallique Cobalt-Chrome (bridge de base)	Panier 100% santé	Panier 100% santé	Panier reste à charge modéré	Panier reste à charge modéré	Panier reste à charge modéré	Panier reste à charge modéré
	Ajout inter. ou pilier suppl.	Panier honoraires libres	Panier honoraires libres	Panier honoraires libres	Panier honoraires libres	Panier honoraires libres	Panier honoraires libres
	Céramo-métallique Titane (bridge de base)	Panier 100% santé	Panier 100% santé	Panier reste à charge modéré	Panier reste à charge modéré	Panier reste à charge modéré	Panier reste à charge modéré
	Ajout inter. ou pilier suppl.	Panier honoraires libres	Panier honoraires libres	Panier honoraires libres	Panier honoraires libres	Panier honoraires libres	Panier honoraires libres
	Céramo-métallique (Or) (bridge de base)	Panier honoraires libres	Panier honoraires libres	Panier honoraires libres	Panier honoraires libres	Panier honoraires libres	Panier honoraires libres
	Ajout inter. ou pilier suppl.	Panier honoraires libres	Panier honoraires libres	Panier honoraires libres	Panier honoraires libres	Panier honoraires libres	Panier honoraires libres
Restauration mixte	Bridge de base mixte Cobalt-chrome	Panier reste à charge modéré	Panier reste à charge modéré	Panier reste à charge modéré	Panier reste à charge modéré	Panier reste à charge modéré	Panier reste à charge modéré
	Bridge de base mixte Titane	Panier reste à charge modéré	Panier reste à charge modéré	Panier reste à charge modéré	Panier reste à charge modéré	Panier reste à charge modéré	Panier reste à charge modéré
Tout céramique	Céramique monolithique en zircone	Panier honoraires libres	Panier honoraires libres	Panier honoraires libres	Panier honoraires libres	Panier honoraires libres	Panier honoraires libres
	Ajout inter. ou pilier suppl.	Panier honoraires libres	Panier honoraires libres	Panier honoraires libres	Panier honoraires libres	Panier honoraires libres	Panier honoraires libres
	Céramo-céramique stratifié (bridge de base)	Panier honoraires libres	Panier honoraires libres	Panier honoraires libres	Panier honoraires libres	Panier honoraires libres	Panier honoraires libres
	Ajout inter. ou pilier suppl.	Panier honoraires libres	Panier honoraires libres	Panier honoraires libres	Panier honoraires libres	Panier honoraires libres	Panier honoraires libres
Bridge à cantilever mésial	Restauration biomimétique	Panier honoraires libres	Panier honoraires libres	Panier honoraires libres	Panier honoraires libres	Panier honoraires libres	
	Restauration métallique	Panier honoraires libres	Panier honoraires libres	Panier honoraires libres	Panier honoraires libres	Panier honoraires libres	
	Restauration mixte	Panier honoraires libres	Panier honoraires libres	Panier honoraires libres	Panier honoraires libres	Panier honoraires libres	
Inlay-core		**A choisir dans le panier de soins du type de prothèse fixée corono-périphérique d'usage réalisée**					
Restauration transitoire avec intermédiaire		**100% reste à charge (NR)**					

Annexe 15 : utilisation bistouri électrique ERBE VIO 100C®



Figure 154 : bistouri électrique Erbe Vio 100C® (source : us.erbe-med.com)

Mise en place du bistouri :

- brancher l'appareil sur secteur (prise située à l'arrière de l'appareil),
- brancher l'instrument monopolaire (électrode du bistouri) sur le 1,
- brancher l'électrode neutre (élément à appliquer sur la peau du patient) sur le 2,

⚠ Placer l'électrode neutre sur une zone irriguée et musclée, le plus souvent l'abdomen. L'intégralité de la surface de l'électrode doit se trouver en contact avec la peau du patient.

- allumer l'appareil en appuyant sur le 3,
- sélectionner la puissance de la section de coupe et de la force de coagulation en fonction de la situation clinique,
- mettre en marche le bistouri avec le bouton situé sur le manche de l'électrode,
- débuter l'éviction gingivale.

CONCLUSION

À la suite de tous les travaux réalisés par certains étudiants sur ces dernières années (Laure Lamy, Elodie Printz, Marie Pitz, Stéphanie Gille, Maxime Hamman), nous avons pu créer un manuscrit complet à destination des étudiants du service d'odontologie du CHRU de Nancy.

La première version du manuscrit, datant d'il y a cinq ans, était un très bon manuscrit qui a aidé de nombreux étudiants lors de leurs vacations dans le département de prothèse. Mais au fur et à mesure des années, avec les évolutions technologiques, les évolutions des matériaux et les nouvelles méthodes d'apprentissage, il était nécessaire d'enrichir ces fiches.

Entre cette première version du manuscrit et celle-ci, quelques étudiants ont réalisé de nouvelles fiches et de nouvelles vidéos pour aider les étudiants à la réalisation de ces protocoles. Mais ces dernières n'étaient pas incluses dans le manuscrit, et donc, inconnues des étudiants.

Le but de ce travail de thèse a été en premier lieu de combiner l'ensemble des travaux de ces dernières années, afin d'en faire un manuel le plus complet possible.
Pour que les étudiants aient accès aux vidéos, nous avons créé, à chaque fois qu'une vidéo était disponible, un QR code qui redirige vers le site internet de la vidéo correspondante.
De plus, nous avons réalisé de nouvelles fiches, de nouvelles vidéos, ainsi que toutes les photographies et les sous-parties « cotations » pour chaque acte prothétique.

A l'avenir, et avec l'évolution des techniques et des matériaux, il faudra sans aucun doute remettre à jour ce travail, en y intégrant les nouvelles techniques (et les nouveaux matériaux) enseignées au sein du département de prothèse du CHRU de Nancy.

BIBLIOGRAPHIE

Références bibliographiques

1. Abdullah BJ, Teong LK, Mhadevan J, Jalaludin A. Dental prosthesis ingested and impacted in the esophagus and orolaryngopharynx. J Otolaryngol. 1998; 27(4): 190-4.
2. Albou S. Les différentes techniques de dépose en prothèse fixée sur dents naturelles et implants. [Thèse d'exercice]. [Nancy] : Université de Lorraine. Faculté d'odontologie de Nancy ; 2005. 185 p.
3. André J. État des lieux sur la prothèse supra-implantaire pour un édentement unitaire [Thèse d'exercice]. [Nice] : Université de Nice – Sophia Antipolis. Faculté de chirurgie dentaire de Nice ; 2019. 75 p.
4. Batisse C, Bonnet G, Nicolas E, Veyrune JL, Bessadet M. Conduite à tenir face à une instabilité prothétique – prothèse amovible complète. Dans : EMC – Médecine buccale. 2018 ; 13(5) : 1-9. [Article 28-017-A-10].
5. Bondil X, Feuillet D, Exbrayat P, Rodier P. Sceller ou transvisser la prothèse implantaire unitaire : proposition d'un arbre décisionnel. Implant. 2017 ; 2302 : 125-135.
6. Bourlon P. Les reconstitutions coronoradiculaires par matériau inséré en phase plastique [Thèse d'exercice]. [Nancy] : Université de Lorraine. Faculté d'odontologie de Nancy ; 2019. 89 p.
7. Bourret G, Jhugroo K, Schouver J, Vitte H, rédacteurs. Travaux pratiques de prothèses amovible, DFGSO3 [Cours]. Nancy : Université de Lorraine. Faculté d'odontologie de Nancy ; 2019.
8. Braud A, Hüe O, Berteretche MV. Doléances en prothèse complète. Dans : EMC - odontologie. 2007 ; 28(800) : 1-8. [Article 23-325-G-15].
9. Corne P, rédacteur. Cours magistraux de collage en prothèse fixée, DFASO2 [Cours]. Nancy : Université de Lorraine. Faculté d'odontologie de Nancy ; 2022.
10. Corne P, rédacteur. Thésaurus des actes de prothèses du logiciel ODS : guide d'aide pour la cotation des actes prothétique [Cours]. Nancy : Université de Lorraine. Faculté d'odontologie de Nancy ; 2022.

11. De March P, rédacteur. Cours magistraux sur la conception des châssis en prothèse amovible partielle à infrastructure métallique, DFGSO3 [Cours]. Nancy : Université de Lorraine. Faculté d'odontologie de Nancy ; 2020.
12. De March P, Vigneron PA. Essai et correction des infrastructures métalliques coulées : étape clé du succès prothétique. Strat Proth. 2009 ; 9(1) : 1-13.
13. Dumini G, Laplanche O, Carlier JF, Ré JP. L'occlusion d'aujourd'hui à demain. Paris : ID presse édition média ; 2023. Partie 2, chapitre 9, les orthèses occlusales ; p. 165-182.
14. Esclassan R, Noirrit, Champion J, Guyonnet JJ. Mise en place et entretien des prothèses partielles amovibles. Dans : EMC - odontologie. 2000 ; 23(310) : 1-6. [Article 23-310-G-10].
15. Gerber C. Cours magistraux de prothèse amovible complète stabilisée sur implants, DFASO2 [Polycopié de cours]. Nancy : Université de Lorraine. Faculté d'odontologie de Nancy ; 2021.
16. Gille S. Réalisation de supports vidéo à visée pédagogique : les empreintes en prothèse [Thèse d'exercice]. [Nancy] : Université de Lorraine. Faculté d'odontologie de Nancy ; 2023. 71 p.
17. Hüe O, Berteretche MV. Prothèse complète : réalité clinique, solutions thérapeutiques. Paris : Quintessence International ; 2003. 292 p.
18. Inquimbert C, Tramini P, Romieu O, Giraudeau N. Pedagogical evaluation of digital technology to enhance dental student learning. Eur J Dent. 2019; 13(1): 53-57.
19. Kalludi S, Punja D, Rao R, Dhar M. Is video podcast supplementation as a learning aid beneficial to dental student? J Clin Diagn Res. 2015; 9(12): 4-7
20. Killingback C, Ahmed O, Williams J. 'It was all in your voice' - Tertiary student perceptions of alternative feedback modes (audio, video, podcast, and screencast): A qualitative literature review. Nurse Educ. Today. 2019; 72: 32-39.
21. Lamy L. Élaboration de fiches de protocoles prothétiques [Thèse d'exercice]. [Nancy] : Université de Lorraine. Faculté d'odontologie de Nancy ; 2018. 149 p.
22. Lecerf J, Plard H. La photographie en odontologie : des bases fondamentales à la clinique : objectifs, matériels et conseils pratiques. Paris : Editions CdP ; 2017. 95 p.
23. Le Guehennec L, Le Bars P, Kouadio AA. Insertion prothétique et hygiène en prothèse amovible. EMC – Médecine buccale. 2019 ; 14(1) : 1-7. [Article 28-701-C-10].

24. Lieury A. Mémoire et apprentissages scolaires. ÉLA. 2003 ; 2(130) : 179-186.
25. Louis JP, Chevalley F, Helfer M, Vaillant Corroy AS. Traiter l'édenté total tout simplement. Paris : Espace ID ; 2016. Chapitre 5, les empreintes secondaires ; p. 73-88.
26. Maréchal H. La photographie dentaire : étape par étape. Paris : Éditions espace ID ; 2015. 56 p.
27. Mariani P, Preckel BE. Examen clinique de l'édenté total. Dans : EMC - odontologie. 2001 ; 23(325) : 1-6. [Article 23-325-B-10].
28. Monmarche L. Explantation des implants et des vis fracturés en implantologie [Thèse d'exercice]. [Nancy] : Université de Lorraine. Faculté d'odontologie de Nancy ; 2021. 98 p.
29. Moshabab A. Learning styles of dental students. Saudi J Dent Res. 2016; 7(1): 13-17.
30. Pinksy L, Wipf J. A picture is worth a thousand words : practical use of videotape in teaching. J Gen Intern Med. 2000; 15(11): 805-810.
31. Pitz M. Gestion des urgences en prothèse : réalisation de fiches clinique à l'usage des étudiants [Thèse d'exercice]. [Nancy] : Université de Lorraine. Faculté d'odontologie de Nancy ; 2022. 134p.
32. Poisson P. Codage CCAM (Classification Communes des Actes Médicaux). Dans : Zunzarren R. Guide clinique d'odontologie. Paris : Edition Elsevier Masson ; 2019. p. 307-348.
33. Pompignoli M, Doukhan JY, Raux D. Prothèse complète : clinique et laboratoire. Rueil-Malmaison : Éditions CdP ; 2011. Chapitre 2, empreinte primaires deuxième séance clinique ; p. 23-56.
34. Prevost A. Thérapeutiques d'urgences bucco-dentaires de l'adulte : guide pratique à l'attention des externes en odontologie du CHRU de Nancy. [Thèse d'exercice]. [Nancy] : Université de Lorraine. Faculté d'odontologie de Lorraine ; 2020. 107 p.
35. Ré JP, Orthlieb JD. Orthèses orales : gouttières occlusales, apnées du sommeil et ronflements, protèges-dents. Rueil-Malmaison : Éditions CdP ; 2011. Partie 1, chapitre 3, la gouttière de reconditionnement musculaire ; p. 17-56.
36. Rignon-Bret C, Rignon-Bret JM. Prothèse amovible complète, prothèse immédiate, prothèse supra-radiculaire et implantaire. Rueil-Malmaison : Éditions CdP ; 2002. 230 p.

37. Robin O. Algies et dysfonctionnement de l'appareil manducateur : de l'occlusodontie à la médecine bucco-dentaire. Paris : Éditions de la librairie Garancière ; 2013. Chapitre 4, recommandations thérapeutiques ; p. 45-50.
38. Rudyard Bessi P. Guide pratique de la CCAM dentaire : l'art d'utiliser avec intelligence la nouvelle nomenclature. Les Ulis : Éditions EDP Sciences ; 2015. 263 p.
39. Sago K. les techniques de réparation en prothèse amovible partielle et totale : création d'un support pédagogique à visée étudiante. [Thèse d'exercice]. [Lille] : Université du droit et de la santé de Lille 2. Faculté de chirurgie dentaire de Lille ; 2014. 139 p.
40. Sakar O. Removable partial dentures. Berlin: Springer; 2015. 285 p.
41. Sardin B, Grouille D, Terrier G. Le QR code : une technologie d'avenir pour faciliter l'accès aux ressources. Pédagog méd. 2013 ; 14(2) : 133-137
42. Schouver J, rédacteur. Cours magistraux d'implantologie prothétique, DFASO1 [Cours]. Nancy : Université de Lorraine. Faculté d'odontologie de Nancy ; 2021.
43. Scoffier R. Réalisation d'une prothèse amovible complète conventionnelle : le support vidéo comme outil pédagogique [Thèse d'exercice]. [Nice] : Université de Nice – Sophia Antipolis. Faculté de chirurgie dentaire de Nice ; 2014. 64 p.
44. Shilingburg H, Sather D, Wilson E, Cain J, Mitchell D, Blanco L, et coll. Fundamentals of fixed prosthodontics. Hanover park: Quintessence Publishing; 2012. 574 p.
45. Thomas A, Dhoble A. Use of QR code in dental practice marketing. IDA Times. 2015; 11(5): 1-3.
46. Van Den Berghe T. réalisation d'une prothèse amovible complète immédiate ; l'apport du support vidéo comme outil pédagogique [Thèse d'exercice]. [Nice] : Université de Nice – Sophia Antipolis. Faculté de chirurgie dentaire de Nice ; 2018. 54 p.
47. Vaillant AS, Chassagne S, Schouver. Place de la gouttière occlusale dans la prise en charge globale des dysfonctionnements temporo-mandibulaires. Stat Proth. 2023 ; 23(2) : 42-49.

48. Assurance maladie AMELI. Aide à la codification des actes prothétiques [Internet]. [Consulté le 17 août 2023]. Disponible sur : https://www.ameli.fr/meurthe-et-moselle/chirurgien-dentiste/aide-la-codification-des-actes-prothetiques
49. Biomed. Manuel d'utilisation du bistouri électrique Erbe Vio® 100c [Internet]. [Consulté le 12 juin 2024]. Disponible sur : https://8k-biomed.fr/documents/bistouri-electrique-erbe-vio-50-c-et-vio-100-c/manuel-d-utilisation.php
50. Erbe Med. Bistouri électrique Vio® 100c [Internet]. [Consulté le 12 juin 2024]. Disponible sur : https://us.erbe-med.com/us-en/products/electrosurgery/vior-100-c/
51. Google. Utiliser la musique et les effets sonores de la bibliothèque audio [Internet]. [consulté le 6 mars 2024]. Disponible sur : https://support.google.com/youtube/answer/3376882?hl=fr
52. Google Form. Créer un formulaire [Internet]. [consulté le 11 janvier 2023]. Disponible sur : https://docs.google.com/forms/u/0/
53. Dictionnaire Le Robert. Définition QR Code [Internet]. 2024 [consulté le 27 mars 2024]. Disponible sur : https://dictionnaire.lerobert.com/definition/qr
54. Pouysségur V, Scoffier R. la prothèse complète adjointe [Internet]. 2018 [consulté le 12 août 2022]. 28 vidéos : 173 min. Disponible sur : http://www.youtube.com/playlist?list=PL6xd5-_UDoT7IN2_OzmFp7_NZmAHPuVu0
55. QR Code Generator. Créez vos propres codes QR gratuitement [Internet]. [consulté le 6 mars 2024]. Disponible sur : https://fr.qr-code-generator.com/a1/
56. Stratégie Vidéo. Montage Vidéo iMovie : tutoriel complet pour débutants [Internet]. 2022 [consulté le 21 février 2024]. Disponible sur : https://strategievideo.com/montage-video-imovie-tutoriel-complet-pour-debutants/
57. Scribbr. Les listes : mise en page et forme [Internet]. 2019 [consulté le 3 mars 2023]. Disponible sur : https://www.scribbr.fr/elements-linguistiques/les-listes/
58. ULTV. Vidéothèque de l'université de Lorraine [Internet]. [consulté le 9 août 2023]. Disponible sur : https://ultv.univ-lorraine.fr
59. Youtube. Bilbiothèque audio [Internet]. [Consulté le 4 mars 2024]. Disponible sur : https://studio.youtube.com/channel/UCrT2w0K0PcT4K9suEGx521Q/music
60. Le Figaro. Le geste qui sauve : la manœuvre de Heimlich [Internet]. 2016 [Consulté le 15 mars 2024]. Vidéo : 2 min 08 sec. Disponible sur : https://www.youtube.com/watch?v=aavBG7bHZ64

UNIVERSITÉ DE LORRAINE

Vu la demande du doyen de la faculté d'odontologie de Lorraine sur le rapport du jury :

Président :	JM MARTRETTE – Professeur des universités
Membre du jury :	AS VAILLANT – Maître de conférences des universités (Directrice de thèse)
Membre du jury :	C JURAS – Maître de conférences des universités (Co-directrice de thèse)
Membre du jury :	T VEYNACHTER – Praticien hospitalier universitaire

la présidente de l'université de Lorraine autorise

Madame Perrine MENET

née à NANCY (Meurthe-et-Moselle) le 24 décembre 1999,

à soutenir et imprimer sa thèse en vue d'obtenir le diplôme d'État de docteur en chirurgie dentaire intitulée :

« ADAPTATION ET MISE A JOUR DES FICHES DE PROTOCOLES PROTHETIQUES A DESTINATION DES EXTERNES EN ODONTOLOGIE DU CHRU DE NANCY »

Nancy, le 1er juillet 2024

N° autorisation : 13570 C

La présidente de l'université de Lorraine

Université de Lorraine – La Présidente

H. BOULANGER

MENET Perrine : Adaptation et mise à jour des fiches de protocoles prothétiques à destination des externes en odontologie du CHRU de Nancy.

Nancy, 2024 : 385 pages, 16 figures
Th. : Chir-Dent : Nancy 2024

Mots-clés :

- Protocoles cliniques
- Prothèse dentaire
- Étudiants
- Matériel pédagogique
- Odontologie

Résumé :

Le but de cette travail a été de créer un manuscrit unique, qui reprenait les travaux de thèse d'anciens étudiants qui avaient réalisés des fiches ou des vidéos à destination des étudiants.

De plus, nous nous sommes accès sur la partie cotation et devis des actes prothétiques, qui est une part non négligeable dans le département de prothèse.

Enfin, nous avons réalisé de nouvelles vidéos et de nouvelles fiches en fonction des demandes des étudiants, pour compléter au mieux ce manuscrit, afin de les aider au maximum (et avec le plus d'autonomie possible) dans la réalisation des actes prothétiques.

Jury :

Président :	Pr Jean-Marc MARTRETTE
Membre :	Dr Thomas VEYNACHTER
Directeurs :	Dr Anne-Sophie VAILLANT
	Dr Claire JURAS

Adresse de l'auteur :

MENET Perrine
38, Rue de Nabécor
54000 Nancy