UNIVERSITÉ DE LORRAINE | BIBLIOTHÈQUES UNIVERSITAIRES

AVERTISSEMENT

Ce document est le fruit d'un long travail approuvé par le jury de soutenance et mis à disposition de l'ensemble de la communauté universitaire élargie.

Il est soumis à la propriété intellectuelle de l'auteur. Ceci implique une obligation de citation et de référencement lors de l'utilisation de ce document.

D'autre part, toute contrefaçon, plagiat, reproduction illicite encourt une poursuite pénale.

Contact bibliothèque : ddoc-theses-contact@univ-lorraine.fr
(Cette adresse ne permet pas de contacter les auteurs)

LIENS

Code de la Propriété Intellectuelle. articles L 122. 4
Code de la Propriété Intellectuelle. articles L 335.2- L 335.10
http://www.cfcopies.com/V2/leg/leg_droi.php
http://www.culture.gouv.fr/culture/infos-pratiques/droits/protection.htm

École Doctorale BioSE (Biologie-Santé-Environnement)

Thèse

Présentée et soutenue publiquement pour l'obtention du titre de

DOCTEUR DE l'UNIVERSITE DE LORRAINE

Mention : « Sciences de la Vie et de la Santé »

par **Justine LECLERE**

Caractérisation des déplacements de l'articulation temporo-mandibulaire grâce à l'imagerie par résonance magnétique en temps réel

Soutenue le vendredi 5 décembre 2025

Membres du jury :

Présidente :	**Pr Catherine STRAZIELLE**	**PU-PH, UFR des sciences odontologiques, Nancy**
Rapporteurs :	**Pr Emmanuel d'INCAU**	**PU-PH, UFR des sciences odontologiques, Bordeaux**
	Pr Cédric MAUPRIVEZ	**PU-PH, UFR des sciences odontologiques, Reims**
Examinateurs :	**Pr Dominique CHAUVEL LEBRET**	**PU-PH, UFR des sciences odontologiques, Rennes**
	Dr Pierre André VUISSOZ	**Ingénieur de recherche en physique de l'IRM, Laboratoire IADI, Nancy (Direction de thèse)**
	Pr Xavier DUBERNARD	**PU-PH, UFR de Médecine, Reims (Co-direction de la thèse)**
Membre invité :	**Dr Karyna ISAIEVA**	**Ingénieure de recherche, Laboratoire IADI, Nancy**

Laboratoire IADI, INSERM U1254, Nancy, Université de Lorraine, Bâtiment IRIS, CHRU de Nancy Brabois, 5 rue du Morvan, 54500 Vandœuvre-lès-Nancy.

Remerciements

Ce manuscrit et l'ensemble de ce projet de recherche ne sont pas uniquement le fruit de mes efforts. Ils résultent avant tout d'un travail collectif, d'échanges riches et de collaborations stimulantes. Cette aventure m'a permis d'enrichir mes connaissances mais aussi d'apprendre à communiquer et à évoluer au sein d'une équipe soudée issue de différents domaines. Ce fut une véritable immersion dans le monde de la recherche, dans lequel j'ai découvert une passion et un intérêt que je ne soupçonnais pas.

Je souhaite tout d'abord exprimer ma profonde gratitude au professeur Jacques Felblinger, directeur du laboratoire IADI, qui a été le premier à avoir cru en ce projet. Merci de m'avoir intégrée au sein d'une équipe dont la richesse humaine et professionnelle m'a inspiré tout au long de ces années. Votre dévouement, votre soutien indéfectible et votre disponibilité m'ont profondément marquée.

Ma reconnaissance va également à mes co-directeurs de thèse, le docteur Pierre André Vuissoz et le professeur Xavier Dubernard, véritables piliers de ce travail. Leur regard critique et constructif, ainsi que leur confiance et leur présence dans les moments de doute ont été essentiels à l'aboutissement de ce projet.

Au docteur Pierre André Vuissoz, merci du fond du cœur pour ton exigence, ta rigueur exemplaire et ton sens du détail qui ont donné toute leur justesse à ces travaux. J'ai énormément appris à tes côtés et je te témoigne toute ma reconnaissance tant sur le plan professionnel que personnel.

Au professeur Xavier Dubernard, je te remercie pour tes mots justes et ton soutien, particulièrement précieux dans la dernière ligne droite. Ton expertise et ton enthousiasme m'ont poussé à viser toujours plus haut. J'admire ta capacité à m'encourager et à me challenger, et je me réjouis de poursuive cette collaboration dans l'avenir.

Je remercie chaleureusement l'ensemble des membres du jury pour avoir accepté d'évaluer ce travail et pour leurs remarques qui nourrissent déjà de nouvelles réflexions.

Ma gratitude va en particulier aux professeurs Emmanuel d'Incau et Cédric Maurpivez, rapporteurs de ce manuscrit.

Au professeur **Emmanuel d'Incau**, merci pour la confiance que vous m'accordez et pour vos conseils éclairés, véritables moteurs de mon évolution personnelle et professionnelle.

Au professeur **Cédric Mauprivez**, merci pour votre soutien constant et la qualité de nos échanges, toujours francs et enrichissants, qu'ils convergent ou divergent.

Je remercie également le professeure **Catherine Strazielle** pour ses encouragements et sa bienveillance.

Au professeure **Dominique Chauvel Lebret**, merci pour votre précieuse participation à ce jury qui me touche énormément.

Ma reconnaissance va aussi au docteur **Karyna Isaieva**, ma partenaire de recherche plus qu'exemplaire. Merci pour ton humanité, ta disponibilité et ton engagement sans faille : collaborer avec toi a été un immense plaisir et nos échanges plus que fructueux.

Un grand merci également au professeur **Yves Laprie**, pour nos discussions passionnantes sur l'intelligence artificielle et le conduit vocal. Ta vision novatrice de la recherche est une source d'inspiration constante.

Je souhaite adresser un grand merci à toute **l'équipe de l'IADI** pour son aide, sa bonne humeur et son soutien. Une mention spéciale à Romain Gillet pour son aide, ainsi qu'aux médecins investigateurs dont la disponibilité et la rigueur ont été déterminantes durant ce projet.

Ma reconnaissance s'étant également aussi à **l'équipe du CIC-IT**, en particulier Fabienne Antoine et Guillaume Drouot, qui m'ont transmis le sens de la précision en recherche clinique et ont été d'une grande aide pour rédiger l'étude clinique au sein de ce projet.

Merci également à **l'équipe de radiologie du CHRU de Nancy** et aux manipulateurs radio pour leur patience et leur efficacité à l'égard de mon « fameux » protocole sur les ATM.

Mes remerciements sincères au docteur Sorana Chassagne pour son implication, sa bonne humeur et son aide précieuse au recrutement des volontaires DTM.

Ma gratitude va aussi au professeur Bruno Ella, membre du comité de suivi de thèse, dont l'enthousiasme et la bienveillance m'ont portée dès les débuts de ce projet et dont le savoir et la pédagogie nous manquerons terriblement.

Je remercie également le docteur Jacques Schouver pour sa gentillesse, son humour, sa passion du métier et son précieux soutien en tant que jury de comité de thèse.

Au professeure Sandrine Lorimier, doyenne de la faculté d'odontologie de Reims, merci votre patience, votre humour et la qualité de nos échanges, parfois animés mais toujours constructifs.

Au professeur Benoît Lefèvre, merci d'avoir cru en moi et de m'avoir poussé à viser plus haut et plus loin. Recevez la marque de mon profond respect.

Je remercie mes collègues hospitalo-universitaires, pour leur appui, leur écoute et leurs encouragements au quotidien.

A mes amis, merci pour votre soutien indéfectible.

A ma famille, merci pour tous vos enseignements, votre amour et vos mots doux.

A mon Benoît, merci d'avoir été présent tout au long de ce travail et de m'avoir toujours poussé à voir au-delà de ce que je pensais être mes limites. Merci également d'avoir toujours été présent pour me réconforter lorsque cela s'avérait nécessaire.

Table des Matières

Remerciements 3
Table des Matières 7
Table des Illustrations 14
Table des Tableaux 18
Table des Abréviations 20
Introduction Générale 24
Définition du sujet 24
L'articulation-temporo-mandibulaire : Une articulation à part entière 25
La cinématique mandibulaire : Concepts actuels 28
Mouvements élémentaires 28
Mouvements fondamentaux 30
Évaluation clinique des mouvements mandibulaires 33
Dispositif d'évaluation de l'intégrité articulaire : l'Imagerie par Résonance Magnétique 37
Dispositifs d'analyse du mouvement mandibulaire 41
Contexte des travaux- Vers une nouvelle approche : l'IRM en temps-réel 43
Problématique 44
Esquisse générale de la méthodologie utilisée 45
Hypothèses 46
Liste des publications et communications 47
Publications 47
Communications 47
Contributions 48
Structures de Recherche 50
Financements 50

Chapitre 1. Proposition d'un protocole d'acquisition IRM adapté à l'étude du mouvement mandibulaire 51

1.1 Revue de la littérature : Application de l'IRM dynamique à l'étude de l'ATM 51

1.1.1 Analyse Qualitative 53

1.1.1.1 Principales conclusions 53

1.1.1.2 Protocoles des études sélectionnées 53

1.1.2 Analyse Quantitative 54

1.1.2.1 Cohortes étudiées 54

1.1.2.2 Types de séquences appliquées 55

1.1.2.3 Plans d'acquisitions recommandés 55

1.1.3 Conclusion 56

1.2 Cohortes de volontaires sélectionnées 57

1.2.1 Protocoles METHODO et EDEN 57

1.2.2 Protocole ARTEMIS 57

1.3 Séquence radiale FLASH et reconstruction non linéaire inverse 60

1.3.1 Principe de la séquence radiale FLASH 60

1.3.2 Principe de la reconstruction non linéaire inverse (NLINV) 62

1.3.3 Paramètres de séquences dynamiques sélectionnés 64

1.4 Application de l'IRM temps-réel à l'étude du mouvement mandibulaire 66

1.4.1 Choix du plan d'acquisition sagittal 66

1.4.2 Choix du plan d'acquisition axial 67

Chapitre 2. Évaluation quantitative bidimensionnelle de la trajectoire condylienne 69

2.1 Apport de la segmentation semi-automatique 69

2.1.1 Participants 69

2.1.2 Acquisition des données IRM en temps-réel 69

2.1.3 Stratégie de segmentation semi-automatique 70

2.1.3.1 Stratégie de segmentation semi-automatique 71
2.1.3.2 Protocole de segmentation manuelle 71
2.1.3.3 Méthode de segmentation semi-automatique 73
2.1.4 Analyse du mouvement condylien intra-sujet 74
2.1.5 Analyse du mouvement condylien inter-sujet 74
2.1.6 Analyses statistiques 74
2.2 Proposition d'une méthode d'évaluation bidimensionnelle de la trajectoire condylienne dans le plan axial 75
2.2.1 Résumé en Français 76
2.2.2 Résumé en Anglais 77
2.2.3 Publication 78
2.3 Principaux Résultats 106
2.3.1 Efficacité et fiabilité de l'algorithme de segmentation semi-automatique 106
2.3.2 Projection du centre de masse des condyles 106
2.3.3 Impact du placement de coupe 107
2.3.4 Variabilité inter-sujet 108
2.4 Discussion 109
2.5 Conclusion 112
Chapitre 3. Proposition d'une méthode de projection tridimensionnelle de la trajectoire condylienne 113
3.1 Méthode de projection des trajectoire condyliennes en trois dimensions 114
3.1.1 Exploitation de l'algorithme de segmentation semi-automatique 114
3.1.2 Enregistrement du mouvement de rotation céphalique 116
3.1.3 Projection des trajectoires sur un repère orthonormé tridimensionnel 118
3.2 Proposition d'une méthode de projection tridimensionnelle de la trajectoire condylienne 119

3.2.1 Résumé en Français 119
3.2.2 Résumé en Anglais 120
3.2.3 Publication 121
3.3 Principaux Résultats 138
3.3.1 Qualité des segmentations 138
3.3.2 Analyse et prise en compte du mouvement de rotation céphalique 139
3.3.3 Analyse des projections tridimensionnelles 140
3.4 Discussion 142
3.5 Conclusion 144
Chapitre 4. Évaluations qualitative et quantitative de la symétrie du mouvement mandibulaire 145
4.1 Méthode d'analyse de la symétrie mandibulaire 145
4.1.1 Évaluation quantitative de la symétrie des trajectoires condyliennes 146
4.1.2 Données IRM 146
4.1.3 Segmentation semi-automatique 147
4.1.4 Évaluation quantitative de la symétrie de la trajectoire condylienne 147
4.1.5 Évaluation qualitative de la symétrie de la trajectoire condylienne 147
4.1.6 Analyse des données recueillies 148
4.2 Évaluation de la symétrie du mouvement mandibulaire 149
4.2.1 Résumé en Français 149
4.2.2 Résumé en Anglais 150
4.2.3 Publication 151
4.3 Résultats Principaux 163
4.3.1 Pertinence des évaluations visuelles qualitatives 163
4.3.2 Pertinence des paramètres quantitatifs mesurés 163
4.3.3 Pertinence de l'évaluation des trajectoires tridimensionnelles 164

4.4 Discussion 165
4.5 Conclusion 168
Chapitre 5. Vers une quantification objective de la symétrie mandibulaire : convergence entre les données IRM en temps réel et les données cliniques standardisées 169
5.1 Introduction 170
5.2 Matériels et Méthodes 172
5.2.1 Volontaires 172
5.2.2 Données cliniques 172
5.2.3 Données d'imagerie 173
5.2.4 Segmentation semi-automatique 174
5.2.5 Analyses qualitatives 174
5.2.5.1 Évaluation des données d'imagerie statique 175
5.2.5.2 Évaluation des données d'imagerie dynamique 175
5.2.5.3 Comparaison des données cliniques et données d'imagerie 176
5.2.6 Analyses quantitatives 176
5.2.7 Analyses statistiques 178
5.3 Résultats 179
5.3.1 Analyse des données qualitatives 179
5.3.1.1 Accord inter-observateur 179
5.3.1.2 Corrélation scores visuels 179
5.3.2 Analyse des données quantitatives 180
5.3.2.1 Différences inter-groupe 180
5.3.3 Capacité discriminante des paramètres quantitatifs dynamiques 182
5.3.3.1 Analyse univariée 182
5.3.3.2 Analyse multivariée 183
5.4 Discussion 185

5.5 Conclusion 187
Conclusion et Perspectives 188
Synthèse des travaux 188
Rappel du contexte et des objectifs 188
Complexité de l'ATM et problématique 188
Validation des hypothèses et objectifs 188
Synthèse des contributions méthodologiques et techniques 189
Développement du protocole IRM-TR 189
Innovation dans l'analyse 2D avec le plan axial 189
Apport de l'intelligence artificielle 189
Quantification objective spatio-temporelle du déplacement condylien 189
Projection tridimensionnelle des trajectoires condyliennes 190
Résultats clés et pertinence clinique 190
Robustesse des paramètres 190
Cohérence du plan axial 190
Pouvoir discriminant du délai de pic de vitesse dans plan sagittal 190
Performance discriminative lors de l'association des paramètres 190
Perspectives 191
Améliorations méthodologiques et techniques 191
Consolidation et élargissement de la cohorte de volontaires 191
Optimisation du protocole d'acquisition 191
Automatisation et affinement de l'algorithme 191
Extension de l'analyse cinématique 192
Application clinique et perspectives d'intégration 192
Outil d'aide au diagnostic des DTM 192
Développement modèle prédictif 192

Évaluation de la symétrie fonctionnelle 192
Standardisation clinique 193
Avantage intégratif 193
Conclusion Générale 194
Références 195

Table des Illustrations

Figure 1. Schéma Anatomique en vue latérale gauche de l'articulation temporo-mandibulaire. (Schéma personnel inspiré de (2)). 25

Figure 2. Schéma Anatomie en vue latérale gauche de la capsule articulaire de l'ATM. (Schéma personnel inspiré de (2)). 26

Figure 3. Schéma Anatomique en vue latérale gauche des principaux ligaments de l'ATM. (Schéma personnel inspiré de (2)). 26

Figure 4. Représentation schématique du mouvement de Roto-translation : La rotation (flèche rouge) apparaît prépondérante en début de mouvement puis la translation (flèche bleue) prédomine la suite du mouvement condylien. (Schéma personnel) 29

Figure 5. Représentation Schématique du Plan Horizontal de Francfort et de l'axe bi-condylien. A gauche, (Or) représente la partie inférieure du plancher orbitaire (Orbital) et (Po) la partie supérieure du conduit auditif externe (Porion). A droite, les croix bleues représentent la partie supérieure de chaque condyle mandibulaire. (Schéma personnel) 29

Figure 6. Représentation Schématique du mouvement d'ouverture dans les 3 plans de l'espace. Le mouvement mandibulaire global est représenté par les flèches bleues. La trajectoire condylienne est représentée par les flèches rouges. (Schéma personnel) 30

Figure 7. Représentation Schématique de la propulsion dans les 3 plans de l'espace. Le mouvement mandibulaire global est représenté par les flèches bleues. La trajectoire condylienne est représentée par les flèches rouges. (Schéma personnel) 31

Figure 8. Représentation Schématique de diduction droit dans les 3 plans de l'espace. Le mouvement mandibulaire global est représenté par les flèches bleues. La trajectoire condylienne est représentée par les flèches rouges. (Schéma personnel) 31

Figure 9. Arbre décisionnel pour le diagnostic des DTMs (11) 34

Figure 10. Arbre décisionnel concernant la réalisation d'examens complémentaires dans le cadre d'un examen clinique de DC/TMD (14). 36

Figure 11. Principe général de l'application des champs IRM B_0 (en bleu) et B_1 (en rouge). .37

Figure 12. Schématisation de l'application d'une impulsion radiofréquence (RF) aux noyaux de protons d'hydrogène soumis à un champ B_0 (Schéma personnel).....38

Figure 13. Images de séquences IRM de l'articulation temporo-mandibulaire en vue sagittal et pour un contraste en densité de protons. Sur la colonne de gauche sont représentées les images en bouche fermée et à droite celles en bouche ouverte. Les structures ont étédélimitées : en bleu apparaît le disque inter-articulaire, tandis qu'en jaune sont détourés les structures osseuses (condyle mandibulaire et os temporal).....39

Figure 14. Photographie représentant la mise en place du système de suivi des mouvements mandibulaires du système Zebris Medical (25). 41

Figure 15. Diagramme de flux représentant les étapes d'identification, sélection, éligibilité et inclusion des publications retenues pour la revue systématique. 52

Figure 16. Diagramme représentant la répartition des volontaires selon leur profil diagnostique au sein de la revue de la littérature.....54

Figure 17. Diagramme représentant la répartition des différents types de séquence IRM au sein de la revue de la littérature.....55

Figure 18. Schéma représentant le parcours du volontaire après inclusion ainsi que la répartition de ces derniers au sein des différents groupes d'étude. 58

Figure 19. Représentation schématique du parcours du volontaire du recrutement jusqu'à la réalisation des examens cliniques et d'imagerie définis par le protocole ARTEMIS. 59

Figure 20. Représentation schématique du déplacement des protons avec un faible angle de bascule lors d'une séquence radiale FLASH. 60

Figure 21. À gauche. Représentation schématique de l'encodage radial des impulsions radiofréquence (RF) lors d'une séquences FLASH. À droite. Représentation graphique d'une séquence IRM générique de type FLASH. G_s = gradient de sélection de coupe, G_x et G_y =

gradients d'encodage selon les axes x et y, RF = impulsion radiofréquence, TE = temps d'écho et TR= temps de répétition. 61

Figure 22. Images d'IRM cardiaque représentant (a) une reconstruction linéaire inverse issue d'une séquence FLASH, (b) séquence identique à la (a), mais cette fois-ci avec une régularisation temporelle et l'application du filtre médian, (c) reconstruction classique des mêmes données IRM, (d) reconstruction classique de données complémentaires avec augmentation du nombre de rayons (31). 63

Figure 23. Représentation du plan d'acquisition sagittal. 67

Figure 24. Représentation du plan d'acquisition axial. 68

Figure 25. Représentation schématique des 3 étapes nécessaires à la réalisation de contours manuels via le logiciel Fiji : le chargement des données, le tracé manuel et son lissage et l'enregistrement du jeu de données détourées. 72

Figure 26. Représentation de la projection des centres de masse des condyles droit (rouge) et gauche (bleu) sur le plan mid-sagittal en début et fin de mouvement d'ouverture. 73

Figure 27. Représentation des données quantitatives de déplacement (à gauche) et de vitesse de déplacement (à droite) du sujet S6. Ce sujet a été évalué comme asymétrique par les deux experts (score 2). Les courbes rouges représentent l'amplitude et la vitesse de déplacement du condyle gauche et les courbes bleues, celles du condyle droit. La courbe noire représente le différentiel de déplacement entre les deux articulations 107

Figure 28. Représentation des marqueurs radiologiques pour corriger le mouvement de rotation céphalique. Dans le plan axial, (a) l'épine nasale antérieure, (b)(b') les conduits auditifs externes, (c) le sillon du corps calleux. Dans le plan sagittal, (d) le plancher de l'orbite, (e) l'éminence temporale, (f) le conduit auditif interne. 117

Figure 29. Modélisation des trajectoires condyliennes droite et gauche sur un repère orthonormé du volontaire S6 qui présente une asymétrie de mouvement mise en évidence par une diminution de l'amplitude des mouvements condyliens droit dans les trois sens de l'espace. 141

Figure 30. Flowchart représentant la répartition des volontaires dans le protocole ARTEMIS. 173

Figure 31. Représentation graphique des paramètres MDA, MDD et VPD à partir des données de deux volontaires contrôle et DTM. La courbe rouge correspond à la TC du condyle gauche, la bleue à celle du condyle droit. Les plages vertes et rouges correspondent respectivement aux phases d'ouverture et de fermeture. 177

Figure 32. Courbes représentant les p-value de comparaison entre les différents groupes (test de Wilcoxon-Mann-Whitney). Les écart-types et valeurs moyennes normalisées sont également représentées. Seuls les paramètres présentant les p-value les plus élevés sont représentés. 181

Figure 33. Représentation graphique des analyses de ROC : sujets contrôles vs sujets DTM, Sujet contrôles vs sujets asymétriques et sujet asymptomatiques vs sujets DTM. 183

Table des Tableaux

Tableau 1. Récapitulatif des particularités de chaque mouvement fondamental.....32

Tableau 2. Résumé de la sensibilité et de la spécificité de items proposés selon les catégories diagnostiques. 35

Tableau 3. Paramètres des séquences IRM statiques sélectionnées.....40

Tableau 4. Récapitulatif des paramètres des séquences radiales FLASH réalisés au sein du projet global de ce manuscrit.....65

Tableau 5. Récapitulatif des scores DICE et DCM issus des segmentations semi-automatiques. 115

Tableau 6. Récapitulatif des résultats des scores visuels selon la stratégie de segmentation utilisée. tr = set d'entraînement, v = set de validation, ts = set de test, FT = fine-tuned (affinée), IS = Inter-subject (inter-sujet), Best = meilleure segmentation choisie selon l'expert, N.Win = nombre de « Best » donnés par l'expert. 138

Tableau 7. Explication des scores visuelles à trois niveaux pour l'évaluation visuelle de la symétrie et des trajectoires en trois dimensions.....148

Tableau 8. Description de la gradation des dérangements intra-capsulaires sur IRM statique sagittal. 175

Tableau 9. Tableau de correspondance entre les données cliniques, les gradations des IRM statiques et les scores des trajectoires tridimensionnelles issues de l'IRM-TR.....176

Tableau 10. Récapitulatif résultats du test de Wilcoxon-Mann-Whitney et des analyses de ROC. Seuls les paramètres avec p<0,5 sont représentés. Les paramètres retenus sont en bleu. Les scores prédictifs les plus élevés sont représentés en rouge. 182

Table des Abréviations

2D : Deux Dimensions

3D : Trois Dimensions

3T : Trois Teslas

ANSM : Agence Nationale de Sécurité du médicament

ARTEMIS : Protocole « *ChAracterization of Normal and Pathological moRphological Variations of the TEMporomandibular Joint by Real-time magnetIc reSonance Imaging*"

ATM : Articulation temporo-mandibulaire

AUC : *Area Under Curve*

AX : Plan Axial

B_0 : Champ magnétique

B_1 : Champ magnétique

BF : Position Bouche Fermée

BO : Position Bouche Ouverte

CBCT : *Cone Beam Computed Tomography*

CIC-IT : Centre d'Investigation Clinique – Innovation Technologique

CHU : Centre Hospitalo-Universitaire

CHRU : Centre Hospitalier Régional Universitaire

CPP : Comité de Protection des Personnes

DC/TMD : *Diagnostic Criteria for Temporomandibular Disorders*

DCM : Distance entre les Centres de Masse

DICE : Coefficient de similarité de Dice

DICOM : *Digital Imaging and Communications in Medicine*

DLNN : *Deep Learning Neural Network*

DP : Contraste en Densité de Protons

DQM : Distance Quadratique Moyenne

DRCI : Direction de la Recherche Clinique et de l'Innovation

DTM : Dysfonctionnement Temporo-Mandibulaire

EDEN : Protocole « Évaluation des DEveloppemeNts méthodologiques et technologiques pour améliorer la qualité et le confort de l'examen en imagerie par résonance magnétique sur sujets volontaires »

FIESTA : *Fast Imaging Employing Steady-state Acquisition*

FFT : *Fast Fourier Transform*

FLASH : *Fast Low Angle Shot*

FT : *Fine-tuned*

GPU : *Graphics Processing Unit*

H^+ : Protons d'Hydrogène

HASTE : *Half-Fourier Acquisition Single-shot Turbo spin Echo*

IADI : Laboratoire d'Imagerie Adaptative, Diagnostique & Interventionnelle

IADR : *International Association for Dental Research*

ICM : Intercuspidie Maximale

InFORM : *International Network for Orofacial Pain and Related Disorders Methodology*

IRM : Imagerie par Résonance Magnétique

IRM-TR : Imagerie par Résonance Magnétique en Temps Réel

IS : *Inter-subject*

JL : Experte Justine Leclère

L : *Latency*

MDA : *Maximal Difference Amplitud*

MDD : *Maximal Distance Displacement*

METHODO : Protocole

MSD : *Mean square distance*

NLINV : *Non Linear Inverse Reconstruction*

OF : Ouverture-Fermeture

OIM : Occlusion d'Intercuspidie Maximale

OPPERA : *Orofacial Pain: Prospective Evaluation and Risk Assessment*

Or : Orbital

PHF : Plan Horizontal de Francfort

Po : Porion

RG : Expert Romain Gillet

ROC : *Receiver Operating Curve*

ROI : *Region of Interest*

RF : Impulsions Radiofréquence

S/B : Signal/Bruit

SAG : Plan Sagittal

SM : Experte Sarah Maroso

SPACE : Sampling Perfection with Application-optimized Contrasts using different flip angle Evolution

T_1 : Temps de relaxation longitudinale

T_2 : Temps de relaxation transversale

TC : Trajectoire condylienne

TC3D : Trajectoire Condylienne en Trois Dimensions

TE : Temps d'écho

TR : Temps de Répétition

TrueFISP : *True Fast Imaging with Steady-state Precession*

TSE : *Turbo Spin Echo*

VPD : *Velocity Peak Delay*

Introduction Générale

Définition du sujet

L'**articulation temporo-mandibulaire** (ATM) est une articulation bilatérale et symétrique mettant en jeu le condyle mandibulaire et la base du crâne. Elle assure **la cinétique mandibulaire,** c'est-à-dire la mobilité de la mandibule, dans les 3 dimensions tout en gardant **six degrés de liberté.** Caractérisée par une biomécanique complexe, elle permet les fonctions physiologiques essentielles telles que la mastication, la phonation et la déglutition. La compréhension précise des mécanismes qui la régissent demeure à ce jour limitée et constitue un défi majeur pour appréhender objectivement les troubles qui lui sont associés (1).

L'étude de la **cinématique mandibulaire** est liée à l'analyse de la **trajectoire des condyles.** On distingue à partir de ces trajectoires des mouvements fondamentaux, élémentaires et physiologiques.

La notion de **coordination** occupe une place centrale dans la description de la dynamique temporo-mandibulaire. Elle permet de comprendre la répétition de contraintes mécaniques auxquelles sont soumis les tissus articulaires. En outre, l'ATM est l'une des articulations les plus sollicitées du corps humain et présente la singularité de fonctionner par paire car chaque articulation constitue l'extrémité d'un même élément squelettique : la **mandibule**. Ainsi, un déplacement répété de façon inhabituelle d'un côté pourra avoir des répercussions sur l'articulation controlatérale et éventuellement favoriser le développement de troubles musculosquelettiques temporo-mandibulaires en cas d'**asymétrie** (2,3).

Ces spécificités biomécaniques constituent le point de départ du travail présenté dans ce manuscrit dont l'objectif est d'**explorer de façon objective les mouvements mandibulaires à l'aide de l'imagerie par résonance magnétique dynamique**. Cela dans le but de mieux comprendre le déroulement du déplacement mandibulaire à travers l'étude de la symétrie de la biomécanique articulaire.

L'articulation-temporo-mandibulaire : Une articulation à part entière

L'articulation temporo-mandibulaire est une articulation de type synoviale, logée dans une capsule articulaire et reliant la mandibule à l'os temporal (fig.1). Comme mentionné précédemment, elle joue un **rôle essentiel** dans la réalisation des fonctions physiologiques oro-faciales.

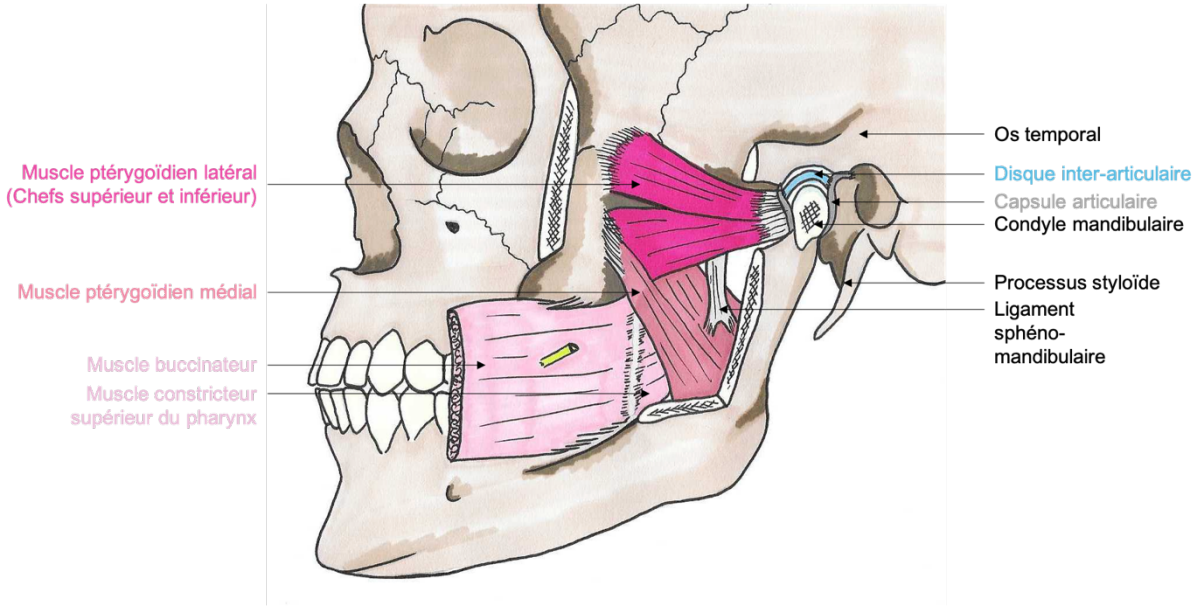

Figure 1. Schéma Anatomique en vue latérale gauche de l'articulation temporo-mandibulaire. (Schéma personnel inspiré de (4)).

Ses surfaces osseuses sont constituées du **condyle mandibulaire** qui s'articule avec la **fosse mandibulaire** (ou cavité glénoïde) de l'os temporal, et de l'**éminence temporale** qui forme le rempart antérieur de l'articulation. Les surfaces osseuses présentent la particularité d'être recouvertes de fibrocartilage, conférant ainsi une résistance accrue aux contraintes mécaniques répétées auxquelles l'ATM est quotidiennement soumise (5).

Un **disque inter-articulaire** fibro-cartilagineux, de forme biconcave, est interposé entre les surfaces osseuses. Celui-ci divise l'articulation en deux compartiments : un compartiment supérieur, particulièrement impliqué dans les mouvements de translation ; et un compartiment inférieur, siège des mouvements de rotation articulaire (fig.2).

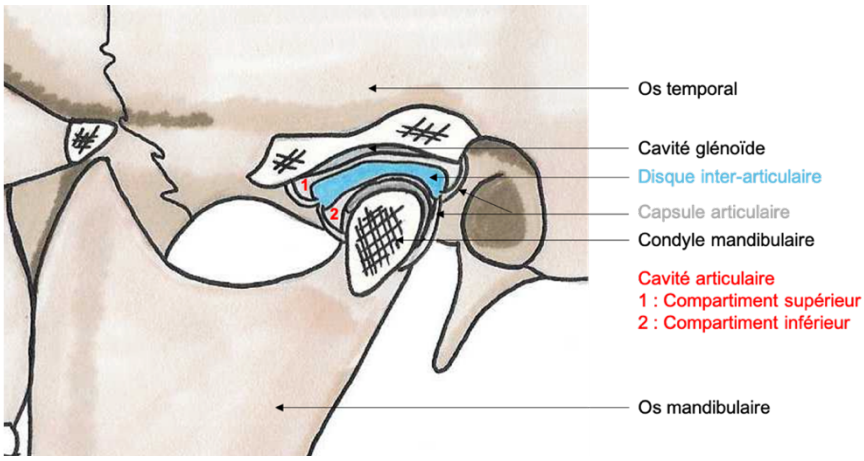

Figure 2. Schéma Anatomie en vue latérale gauche de la capsule articulaire de l'ATM. (Schéma personnel inspiré de (4)).

La **stabilité** et la **mobilité** de l'articulation sont assurées par un ensemble de structures ligamentaires et musculaires qui viennent renforcer la capsule articulaire (fig.3) (6) :

- En avant : le tendon du muscle ptérygoïdien latéral ;
- En arrière : le ligament bilaminaire rétro-discal, fusionné à la capsule articulaire et contribuant à son renforcement postérieur ;
- Ligaments intrinsèques : le ligament temporo-mandibulaire latéral stabilise le col du condyle en l'unissant au processus zygomatique de l'os temporal ;
- Ligaments extrinsèques : les ligaments sphéno-mandibulaire et stylo-mandibulaire relient quant à eux la mandibule respectivement à la base du crâne et au processus styloïde de l'os temporal, consolidant la stabilité mandibulaire à distance de l'ATM.

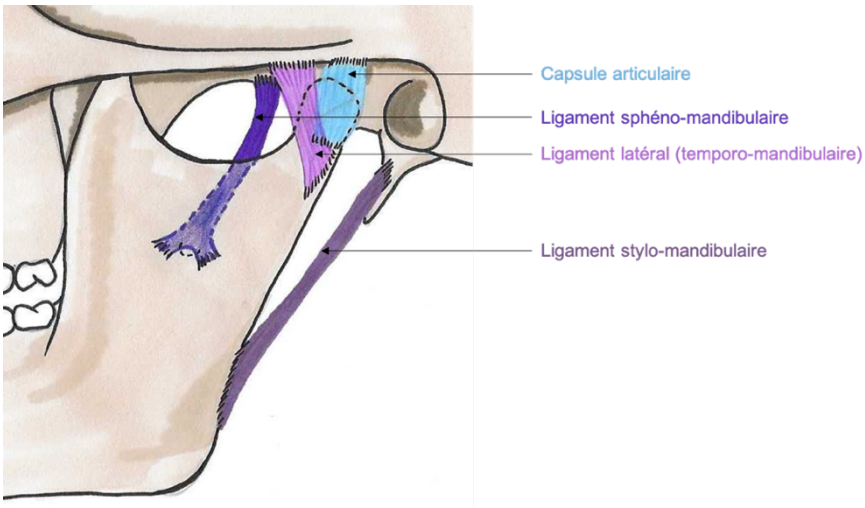

Figure 3. Schéma Anatomique en vue latérale gauche des principaux ligaments de l'ATM. (Schéma personnel inspiré de (4)).

L’ATM se distingue ainsi par la complexité et la complémentarité de ses structures anatomiques. L’enchevêtrement des tissus osseux, cartilagineux, ligamentaires et musculaires assure à la fois sa stabilité et sa pérennité fonctionnelle. Cette organisation spécifique permet à l’articulation de résister aux fortes contraintes mécaniques quasi-permanentes générées par les mouvements mandibulaires.

La cinématique mandibulaire : Concepts actuels

Comme évoqué précédemment, l'ATM est une articulation mobile dans les trois dimensions de l'espace, offrant six degrés de liberté. Cette mobilité peut être décrite au travers de **trois mouvements** dits **« fondamentaux »** :

- L'ouverture-fermeture (OF) ;
- La propulsion-rétropulsion
- Les déplacements en diduction droite et gauche ou mouvements de latéralités.

Ces mouvements résultent de la combinaison de **déplacements condyliens** dits **« élémentaires »** de rotation et translation (7).

Mouvements élémentaires

Historiquement, le mouvement « pur » de l'ATM a été décrit comme une succession d'actions : une **rotation initiale** « **pure** » se produirait à l'initiation du mouvement, suivie par une « **roto-translation** » le long de la face postérieure de l'éminence temporale, puis d'une **translation** propulsant le condyle mandibulaire en avant de la cavité articulaire, jusqu'à l'aplomb, voire au-delà, de l'éminence temporale. Le concept d'« **axe charnière** », issu de ce mouvement initial de rotation, est encore utilisé comme référence dans certains contextes cliniques, notamment en réhabilitation prothétique globale (8).

Cependant, la biomécanique réelle de l'ATM s'avère plus **complexe**. La « rotation pure » et l'axe charnière relèvent d'avantage d'un modèle théorique que d'une réalité clinique physiologique (9,10). En pratique, un mouvement combiné de **roto-translation** intervient dès le début du mouvement mandibulaire avec une proportion variable de rotation ou translation selon l'amplitude et la nature du mouvement réalisé (fig.4) (11).

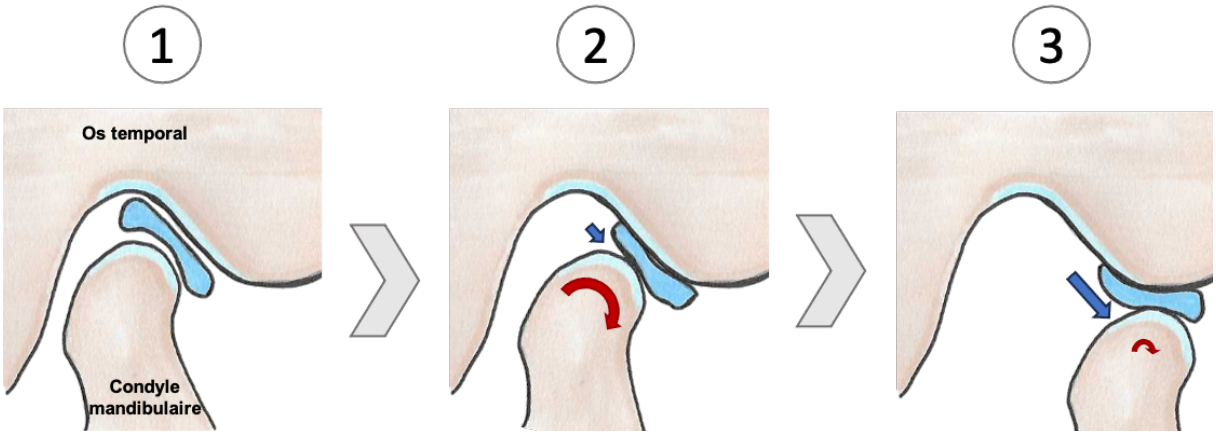

Figure 4. Représentation schématique du mouvement de Roto-translation : La rotation (flèche rouge) apparaît prépondérante en début de mouvement puis la translation (flèche bleue) prédomine la suite du mouvement condylien. (Schéma personnel)

Pour décrire avec précision ces mouvements, il est nécessaire de se référer à des **plans** et **axes de déplacement**. Dans ce manuscrit et en accord avec la littérature, les repères choisis s'appuient sur des structures anatomiques rigides : le **plan horizontal de Francfort** (PHF) et l'**axe bi-condylien** (fig.5). Pour rappel, le PHF relie la partie supérieure des conduits auditifs externes aux bords inférieurs des planchers orbitaires. L'axe bi-condylien représente quant à lui l'axe reliant les points supérieurs de chaque condyle. Un **plan sagittal médian** sera également utilisé comme référence et défini dans le chapitre 1.

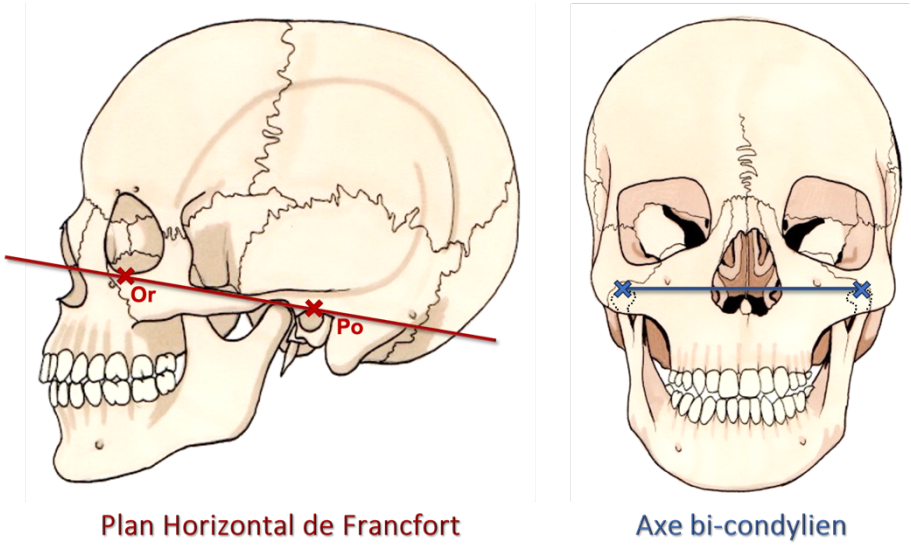

Figure 5. Représentation Schématique du Plan Horizontal de Francfort et de l'axe bi-condylien. A gauche, (Or) représente la partie inférieure du plancher orbitaire (Orbital) et (Po) la partie supérieure du conduit auditif externe (Porion). A droite, les croix bleues représentent la partie supérieure de chaque condyle mandibulaire. (Schéma personnel)

Mouvements fondamentaux

Les mouvements fondamentaux, résultant de la combinaison des déplacements élémentaires, assurent l'ensemble des fonctions physiologiques mandibulaires. Ils se déclinent en trois mouvements représentant chacun deux degrés de liberté (12).

Le mouvement d'**ouverture-fermeture** est le mouvement de plus grande amplitude dans le plan frontal. Les deux condyles effectuent un déplacement **conjugué** et **symétrique** : lors de l'ouverture, l'axe bi-condylien se projette vers le bas et l'avant ; tandis qu' il revient vers le haut et l'arrière lors de la fermeture.

Au cours de l'**ouverture buccale**, la trajectoire condylienne (TC) est initialement rectiligne, parallèle à la partie postérieure de l'éminence temporale, puis elle décrit un décrochement lorsque le condyle franchit la tubérosité articulaire. L'ensemble forme une trajectoire en « S » aplati dans le plan coronal (fig.6). Ce mouvement repose sur une succession de roto-translations. En début d'ouverture, la rotation prédomine pour faciliter le décrochement du condyle, la translation devient dominante par la suite pour accroître l'amplitude du mouvement. Lors de la fermeture, le mouvement inverse se produit.

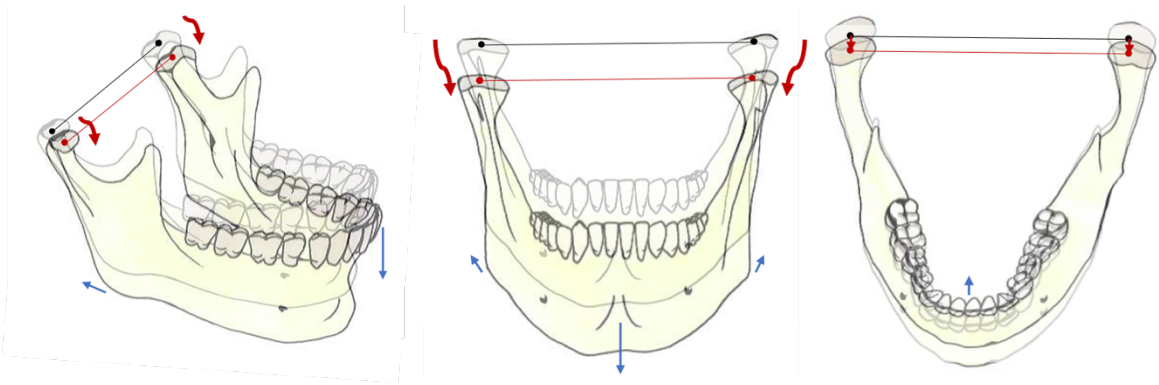

Figure 6. Représentation Schématique du mouvement d'ouverture dans les 3 plans de l'espace. Le mouvement mandibulaire global est représenté par les flèches bleues. La trajectoire condylienne est représentée par les flèches rouges. (Schéma personnel)

La **propulsion-rétropulsion** est également un mouvement **symétrique** et conjugué des condyles. Lors de la propulsion, les condyles glissent parallèlement à la face postérieure de l'éminence temporale sans la dépasser. La rétropulsion correspond au chemin inverse, visant à ramener les condyles en position de repos dans la cavité articulaire (fig.7).

Ce mouvement est de plus faible amplitude que l'ouverture-fermeture et mobilise proportionnellement plutôt la translation que la rotation.

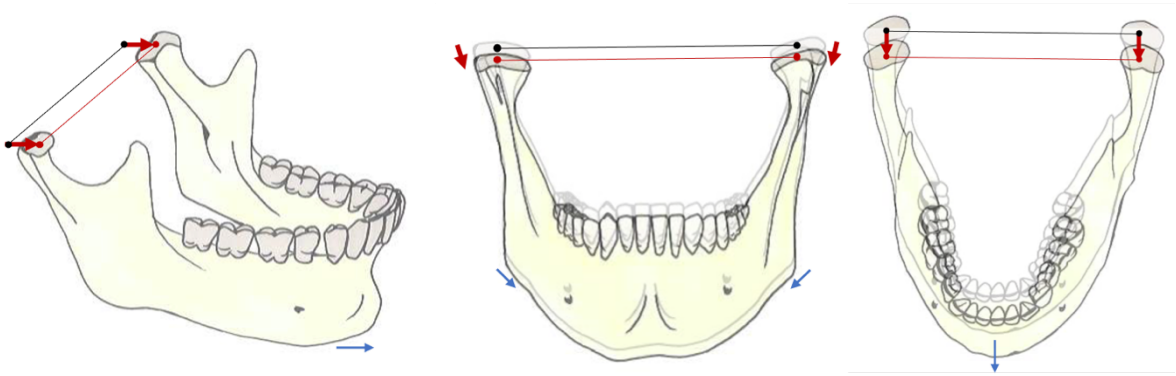

Figure 7. Représentation Schématique de la propulsion dans les 3 plans de l'espace. Le mouvement mandibulaire global est représenté par les flèches bleues. La trajectoire condylienne est représentée par les flèches rouges. (Schéma personnel)

Contrairement aux deux mouvements précédents, la **diduction** implique une mobilisation **asymétrique** des condyles. Lors du déplacement mandibulaire latéral, le condyle homolatéral (du côté du mouvement ou « mouvement de Bennet ») effectue un déplacement réduit, essentiellement en rotation et en compression verticale vers le haut et l'arrière. Il est qualifié de condyle « **pivotant** ». En revanche, le condyle controlatéral va décrire une trajectoire plus ample, pour quitter sa cavité articulaire et se déplacer vers le bas et l'avant. Il effectue une roto-translation et est dit condyle « **orbitant** » (fig.8). L'axe bi-condylien s'incline alors vers le bas et légèrement en avant, pivotant ainsi du côté orbitant.

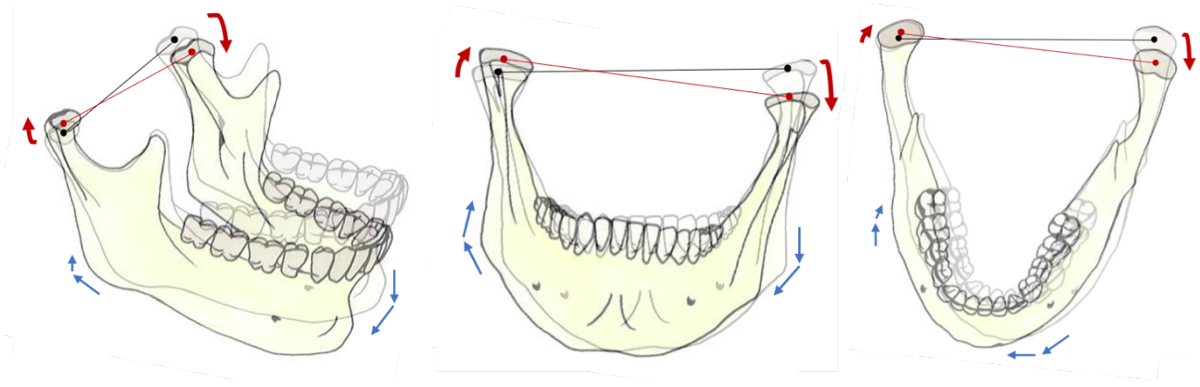

Figure 8. Représentation Schématique de diduction droit dans les 3 plans de l'espace. Le mouvement mandibulaire global est représenté par les flèches bleues. La trajectoire condylienne est représentée par les flèches rouges. (Schéma personnel)

Les mouvements fondamentaux combinent rotation et translation selon des proportions variables et mobilisent l'axe bi-condylien dans ses six degrés de liberté. Le tableau 1 récapitule ces particularités.

Tableau 1. Récapitulatif des particularités de chaque mouvement fondamental.

	Ouverture	**Propulsion**	**Diduction**
Mouvement élémentaire	Initiation mouvement Rotation prédomine	Translation prédomine	Condyle orbitant Translation latérale prédomine
	Majorité du mouvement Translation prédomine		Condyle pivotant Rotation prédominante
Inclinaison axe bi-condylien	Vers le bas et l'avant (amplitude élevée)	Vers le bas et l'avant (faible amplitude)	Inclinaison oblique vers le bas et l'avant du côté orbitant
Déplacement par rapport au PHF	Parallèle	Parallèle	Asymétrique

Dans ce manuscrit, les analyses porteront principalement sur le mouvement d'**ouverture-fermeture**. Ce choix repose sur plusieurs critères facilitant une acquisition par IRM dans un seul et unique plan :

- Une symétrie bilatérale des trajectoires condyliennes lors du mouvement ;
- Une amplitude généralement supérieure à 10mm ;
- Une acquisition IRM facilitée par une bascule verticale limitée, permettant de capter l'ensemble du mouvement dans une coupe unique d'épaisseur adaptée.

En pratique clinique, l'**évaluation de ces mouvements mandibulaires** repose principalement sur un **examen clinique spécifique** que nous allons désormais détailler.

Évaluation clinique des mouvements mandibulaires

Le consortium international dédié à la recherche translationnelle clinique, représenté par le réseau international de méthodologie de la douleur orofaciale et les troubles apparentés (InFORM) sous l'égide de l'Association internationale pour la recherche dentaire (IADR), a proposé des **critères standardisés** de diagnostic clinique concernant les troubles temporo-mandibulaires (https://inform-iadr.com/).

A ce jour, cet examen constitue le seul protocole clinique validé pour évaluer la fonction mandibulaire (Annexe I). Il est mené à la suite d'un **entretien clinique approfondi** visant à réaliser une anamnèse détaillée afin d'identifier d'éventuels facteurs de risques ou favorisants des DTMs (13).

Le **formulaire** proposé par l'**InFORM** comprend dix items principaux qui ont pour objectifs :

- La **localisation** du site douloureux, via un schéma corporel ;
- L'**évaluation** des rapports inter-incisifs, via la mesure des surplomb et recouvrement et l'identification d'un éventuel décalage des milieux ;
- L'**observation** de la trajectoire mandibulaire, suivie visuellement par le déplacement du point inter-incisif mandibulaire et transposée sur un diagramme de Farrar (14) ;
- La **mesure** des amplitudes d'ouverture/fermeture, de latéralités droite et gauche et de propulsion à l'aide d'une réglette graduée ;
- La **détection** de bruits articulaires grâce à la palpation articulaire ou à l'utilisation d'un stéthoscope appliqué sur les articulations pendant les mouvements ;
- La **mise en évidence** d'éventuels blocages articulaires ; rapportés par le patient ou observés durant l'examen ;
- La **palpation** bilatérale des muscles masticateurs principaux et accessoires, avec une pression digitale standardisée (de 0,5 à 1N selon les muscles), permettant d'identifier des douleurs localisées.

L'entretien clinique, associé à l'ensemble de ces observations, permet d'orienter le praticien vers un diagnostic. Un **arbre décisionnel** est également proposé afin de **guider le praticien** dans son raisonnement **diagnostic** (fig.9).

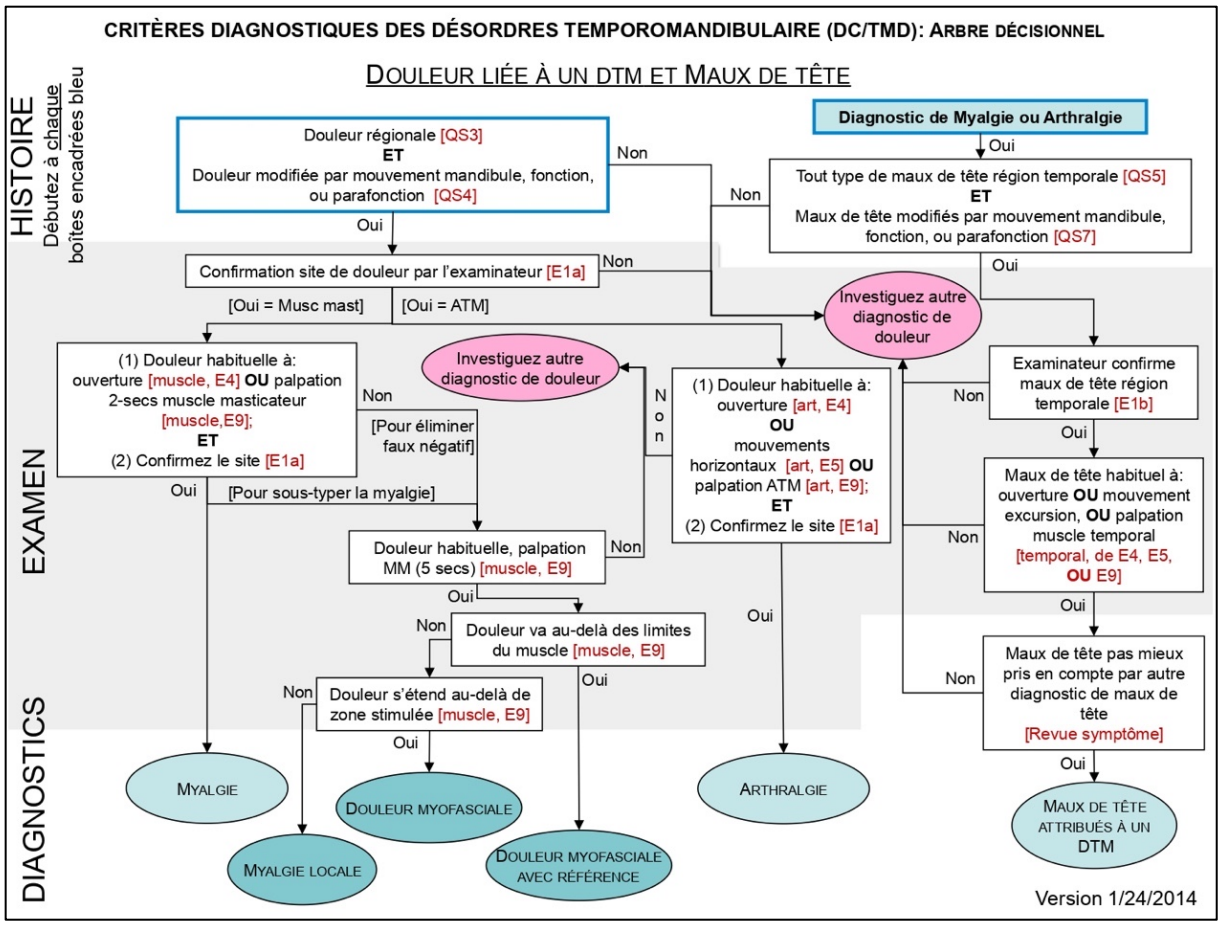

Figure 9. Arbre décisionnel pour le diagnostic des DTMs, version franco-canadienne (13)

Le but de cette méthode est de **standardiser** l'examen clinique afin de proposer une solution objective. Toutefois, certains éléments, tels que la palpation musculaire ou l'évaluation de bruits articulaires, conservent une part de **subjectivité**, car ils dépendent forcément de l'expérience et de l'expertise du praticien.

La **validité diagnostique** globale des critères proposés est estimée 0,70 pour la sensibilité (SE) et 0,95 pour la spécificité (SP).

- Pour les **DTMs musculaires**, la validité est jugée bonne à excellente (myalgies : SE=0,9 et SP=0,99 ; douleurs myofasciales référées : SE=0,86 et SP=0,98), à l'exception des douleurs musculaires localisées et des douleurs myofasciales qui n'ont pas encore été évaluée à ce jour.
- Pour les **DTMs articulaires**, la validité est plus hétérogène. La sensibilité et/ou la spécificité sont bonnes à excellentes dans le cas de douleurs articulaires ou limitations fonctionnelles (arthralgies : SE=0,89 et SP=0,98 ; déplacement discal permanent avec limitation d'ouverture buccale : SE=0,80 et SP=0,97).

Elles sont néanmoins diminuées dans les cas de déplacements discaux ou de phénomènes de dégénérescence articulaire (tableau 2), ce qui justifie le recours à des examens complémentaires selon les recommandations des DC/TMD (fig.10).

Tableau 2. Résumé de la sensibilité et de la spécificité des items proposés selon les catégories diagnostiques.

	Sensibilité	**Spécificité**
Déplacement discal non permanent sans blocage intermittent	0,34	0,92
Déplacement discal non permanent avec blocage intermittent	0,38	0,98
Déplacement discal permanent sans blocage intermittent	0,54	0,79
Maladie dégénérative articulaire	0,55	0,61

Compte tenu de la composition des tissus de l'ATM (osseux, fibro-cartilagineux et ligamentaires), les examens d'imagerie aux rayons X présentent un intérêt restreint, excepté dans le cas de processus dégénératifs articulaires avancés (15).

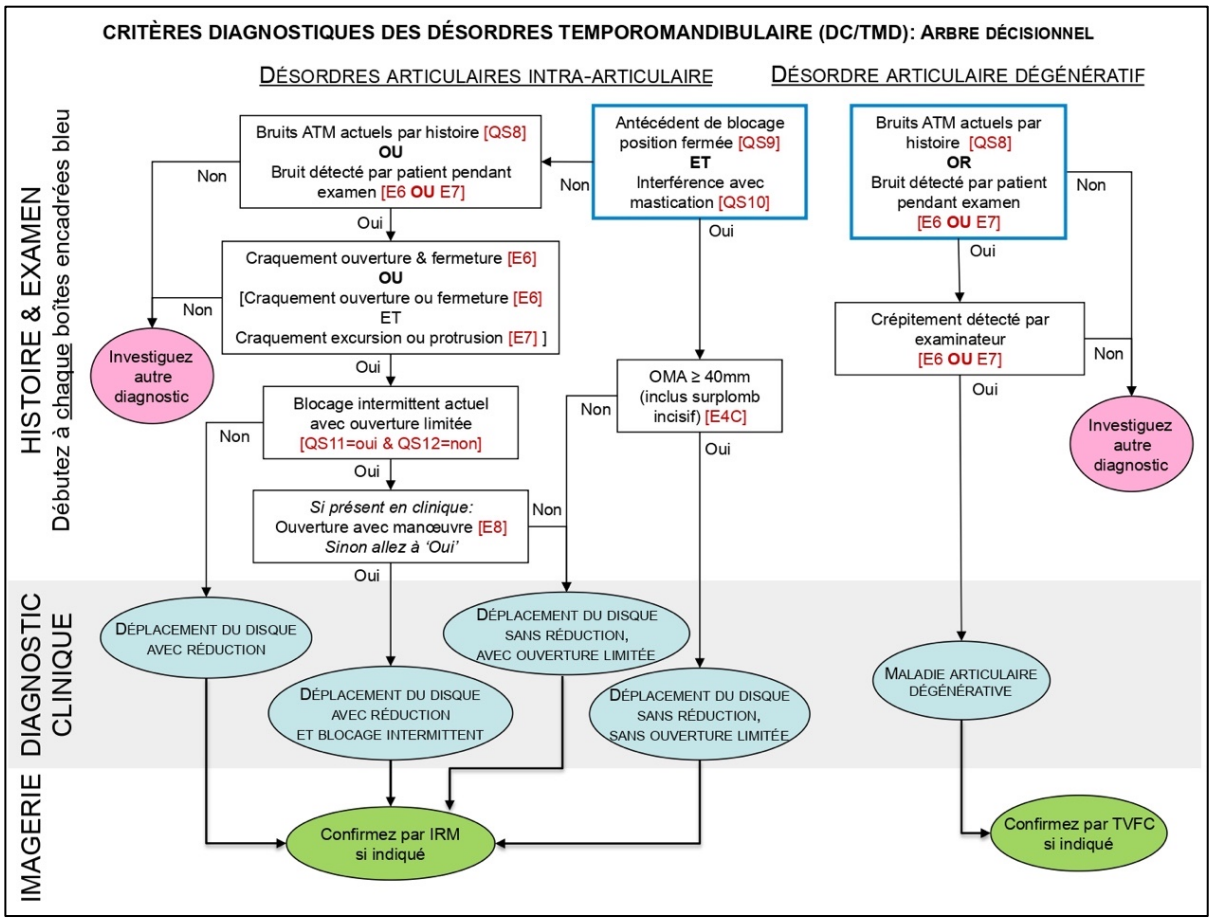

Figure 10. Arbre décisionnel concernant la réalisation d'examens complémentaires dans le cadre d'un examen clinique de DC/TMD (16).

En revanche, l'**imagerie par résonance magnétique** (IRM), constitue le seul examen permettant la visualisation anatomique complète et détaillée des structures articulaires. Elle est d'ailleurs recommandée par l'InFORM pour la détection des déplacements discaux (fig.10). Le CBCT est quant à lui recommandé lors de la présence de phénomènes de dégénérescence articulaires. L'IRM permettant également de distinguer les remaniements osseux, elle est considérée comme l'examen de référence pour explorer l'ATM au sein de ce manuscrit (17,18).

Dispositif d'évaluation de l'intégrité articulaire : l'Imagerie par Résonance Magnétique

L'imagerie par résonance magnétique (IRM) est une **technique d'imagerie médicale** relativement récente. Développée dans les années 1970, elle s'est progressivement démocratisée dans les années 1980, pour devenir aujourd'hui un examen largement utilisé en pratique clinique quotidienne.

Le principe de l'IRM repose sur l'utilisation de fréquences de **résonance électromagnétique** permettant de transmettre de l'énergie aux tissus. Les **noyaux d'hydrogène** (H^+), abondants dans les molécules d'eau contenues dans l'organisme, s'alignent lorsqu'ils sont soumis à un champ magnétique intense (B_0, généralement compris entre 1,5 et 3 Teslas, produit par des bobines supraconductrices) (fig.11).

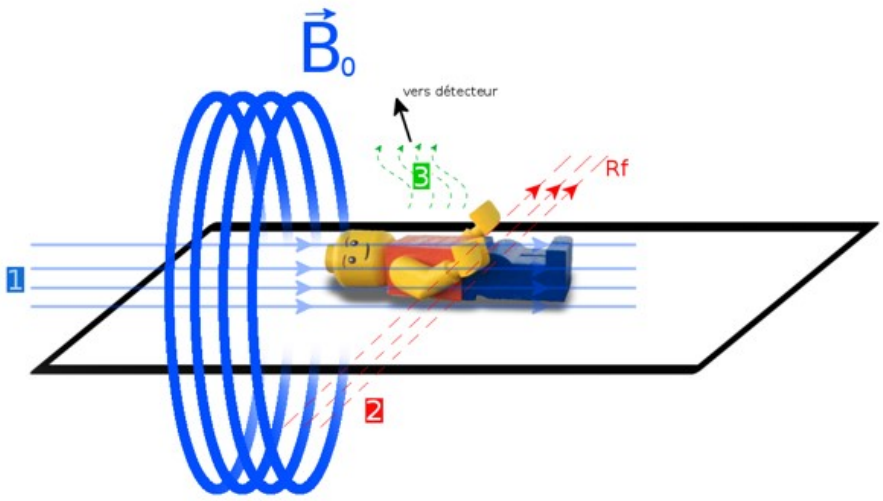

Figure 11. Principe général de l'application des champs IRM B_0 (en bleu) et B_1 (en rouge).

L'application de gradients magnétiques (B_1), ou impulsion radiofréquence (RF), provoque un déséquilibre de ces spins (fig. 12) (19). Le **retour à l'équilibre** des protons est ensuite détecté, puis transformé en signaux numériques afin d'être reconstruits sous forme d'**image** (20).

La tendance naturelle des protons à retrouver leur état d'équilibre après une impulsion RF correspond à la **relaxation** (fig.12). Celle-ci se caractérise par **deux constantes de temps** :

- La relaxation **longitudinale** (T_1) ;
- La relaxation **transversale** (T_2).

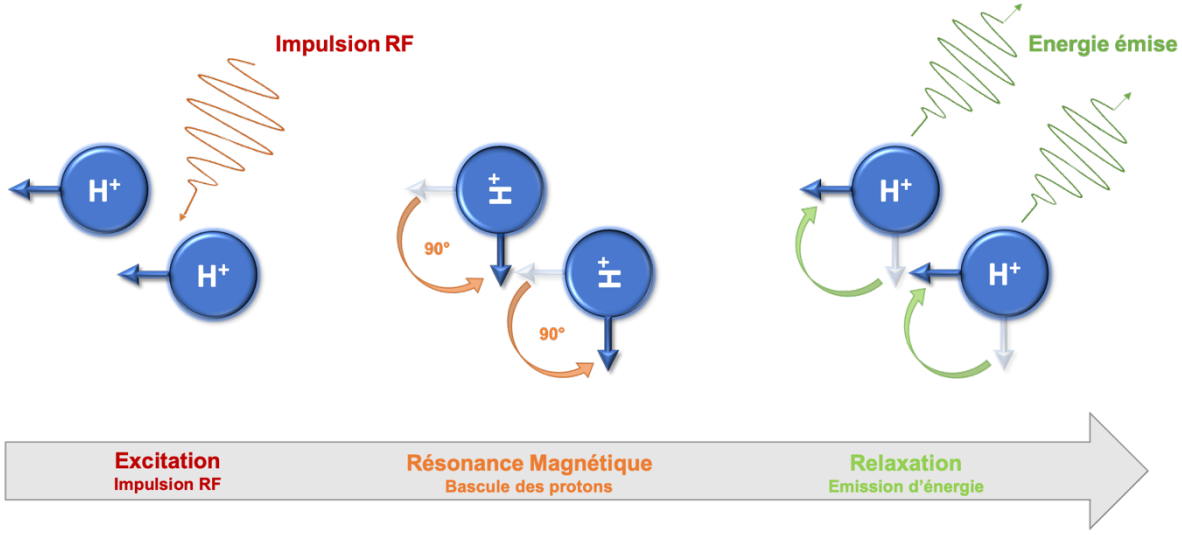

Figure 12. Schématisation de l'application d'une impulsion radiofréquence (RF) aux noyaux de protons d'hydrogène soumis à un champ B_0 (Schéma personnel).

Chaque tissu possède des valeurs spécifiques de T_1 et T_2, ce qui permet de générer un contraste différentiel entre les structures en fonction de leur composition en eau et donc en hydrogène. Les images peuvent alors être pondérées en **T_1**, en **T_2** ou bien selon la **densité de protons** (DP), où l'intensité de signal reflète la concentration globale en hydrogène.

L'IRM est une technique **non ionisante** et **non invasive**, ce qui représente son avantage majeur par rapport aux autres techniques d'imagerie. Le principal risque réside dans l'exposition à un champ magnétique intense généré, contre indiquant la présence d'éléments ferromagnétiques ou de conducteurs longs supérieurs à 20 cm dans la salle ou sur le patient. Les éléments prothétiques utilisés en odontologie peuvent ainsi générer des artéfacts empêchant l'acquisition précise des structures buccales ou encore contre-indiqué la réalisation d'une IRM lorsque le patient présente une reconstruction métallique de grande étendue.

La capacité de l'IRM à **discriminer finement les tissus** en fonction de leur composition explique sa large diffusion pour l'étude des structures articulaires. Elle représente l'un des **examens de référence** pour étudier l'ATM.

Le protocole classique d'acquisition est réalisé en **bouche fermée** et en **bouche ouverte**. Cette dernière position est généralement maintenue grâce à l'interposition d'une cale inter-incisive. Les séquences sont généralement acquises dans le plan sagittal, permettant d'analyser la position du disque inter-articulaire et de juger de l'intégrité des tissus musculosquelettiques de l'articulation. Le **contraste en densité de protons** est le plus fréquemment utilisé (fig.13).

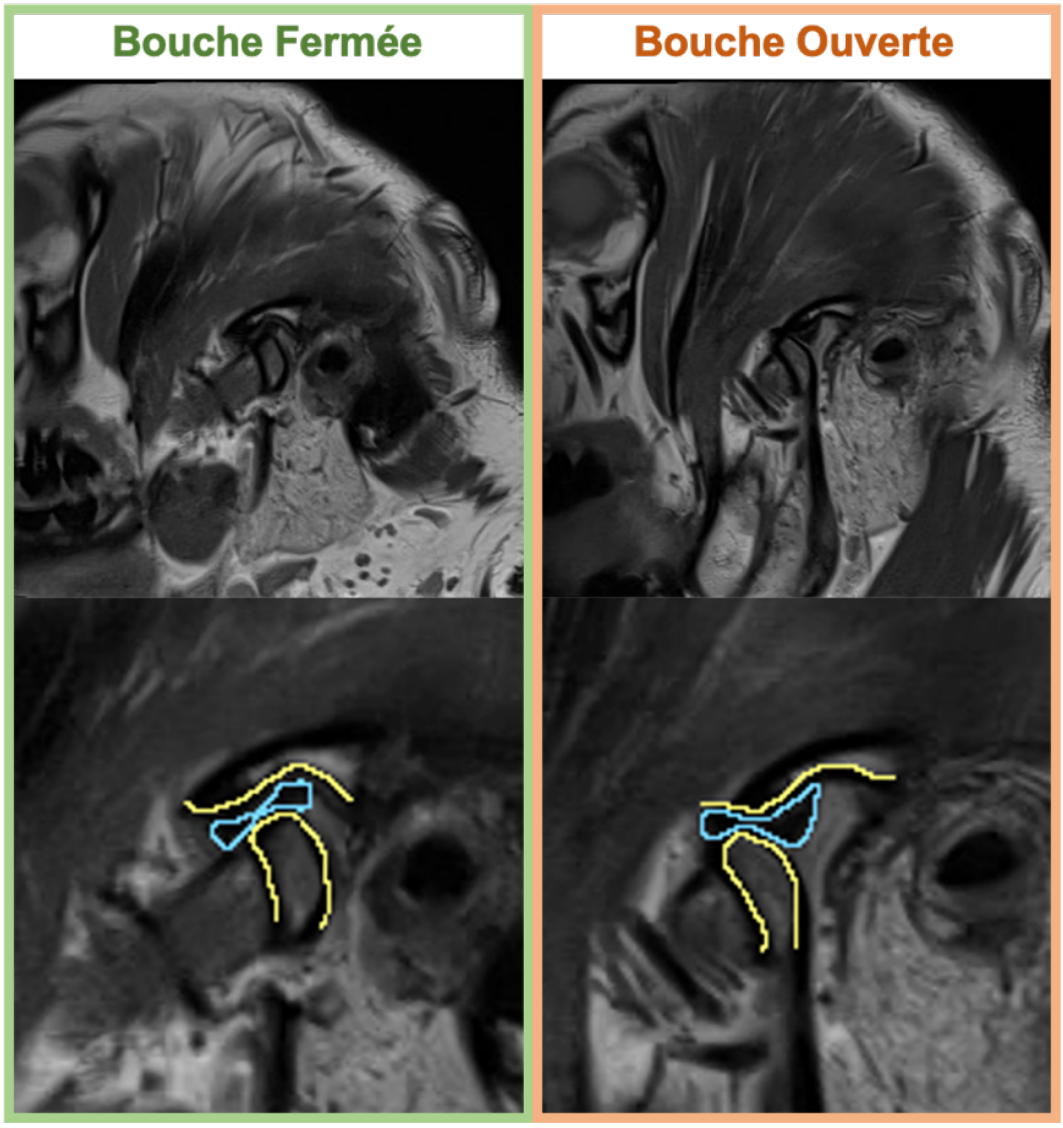

Figure 13. Images de séquences IRM de l'articulation temporo-mandibulaire en vue sagittal et pour un contraste en densité de protons. Sur la colonne de gauche sont représentées les images en bouche fermée et à droite celles en bouche ouverte. Les structures ont été délimitées : en bleu apparaît le disque inter-articulaire, tandis qu'en jaune sont détourés les structures osseuses (condyle mandibulaire et os temporal)

Dans le cadre de ce projet, une machine **IRM Siemens Prisma 3T** a été employée. Afin de se rapprocher des conditions d'acquisition cliniques standards, les séquences intégrées dans le logiciel constructeur ont été utilisées et sont résumées dans le tableau 3. Pour offrir une visualisation plus complète de l'ATM les acquisitions ont été réalisées dans les plans **sagittal** et **coronal**.

Tableau 3. Paramètres des séquences IRM statiques sélectionnées

Paramètres IRM	Séquence Sagittale	Séquence Coronale
Contraste	Densité de Protons	Densité de Protons
Temps d'acquisition	3mn 49sec	3min 32sec
Taille voxel	0,4x0,4x2mm	0,3x0,3x2mm
Rapport S/B	1	1
Coupes	2 groupes de coupe	1 groupe de coupe
Nombre de coupes	11 coupes/groupe	13 coupes
Champ de vue	120mm	130mm
Épaisseur de coupe	2mm	2mm
TR	2810ms	2000ms
TE	32ms	35ms
Nb d'excitations	2	2
Angle de bascule	150°	150°
Résolution base	320	384
Séquence	TSE	TSE
Antenne	Crâne – 64 canaux	Crâne - 64 canaux

Les images statiques permettent d'évaluer de façon précise l'intégrité des tissus composants l'articulation. Toutefois, malgré l'acquisition en deux positions différentes, aucune information concernant la dynamique articulaire ne peut être obtenue. C'est dans ce cadre que des dispositifs d'analyse du mouvement mandibulaire ont vu peu à peu le jour et vont désormais être décrits.

Dispositifs d'analyse du mouvement mandibulaire

La prévalence globale des DTMs serait d'environ 30% dans la population générale. L'incidence des DTM douloureux serait quant à elle d'environ 4% selon l'étude OPPERA. Il s'agit donc d'une pathologie fréquente représentant un véritable enjeu de santé publique (21–23).

L'étude de la **cinématique mandibulaire** informe et influence le diagnostic du praticien notamment lors de l'examen clinique standardisé des DTMs (16).

Pour aider le praticien lors de l'examen clinique, plusieurs **dispositifs d'enregistrement** ont été développés (24–26). Parmi eux, l'**axiographie** constitue l'un des outils historiques. Initialement analogique, elle a progressivement évolué vers des systèmes numériques, pour être aujourd'hui remplacée par des systèmes optoélectroniques (fig.. Ces derniers permettent d'**enregistrer la TC** via un logiciel dédié, auquel sont parfois intégrées des données issues de l'imagerie tridimensionnelle à rayons X, tel que le CBCT par exemple.

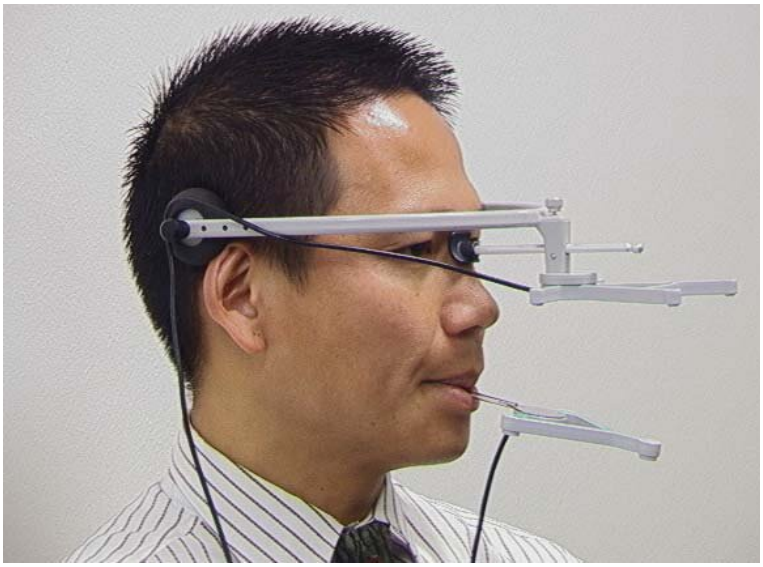

Figure 14. Photographie représentant la mise en place du système de suivi des mouvements mandibulaires du système Zebris Medical (27).

Le principe de ces dispositifs repose sur le suivi d'une **portion mobile** (arc mandibulaire) par rapport à une **portion fixe** (arc maxillaire). Utilisés depuis plusieurs décennies dans le cadre de l'évaluation des DTMs, leur précision est fortement remise en question (28). En effet, la littérature rapporte une proportion importante de **faux-positifs**, conduisant parfois à un

surtraitement chez certains patients ainsi qu'à une surestimation de la validité diagnostique de ces dispositifs (29).

Ces outils présentent plusieurs **faiblesses méthodologiques** :

- Ils reposent sur des **marqueurs extra-oraux**, impliquant une extrapolation de la position condylienne et à une imprécision des enregistrements réalisés ;
- La détermination du **centre « supposé » du condyle** dépend de l'expérience du praticien et introduit une variabilité inter-opérateur et une faible reproductibilité ;
- Le **plan « Axio-orbitaire »**, utilisé comme référence, est défini de façon arbitraire et limite une nouvelle fois la précision des mesures. Rappelons également que la définition de ce plan repose sur le mouvement théorique de rotation pure des condyles qui s'avère physiologiquement non pertinent.

Ajoutons que la validité de ces dispositifs ne dispose que de preuves très limitées. En effet, certains constructeurs se contentent de simples **retours d'expérience** de patients, tandis que les dispositifs les plus élaborés présentent uniquement une **validation technique** (29). Cette dernière est fréquemment confondue avec une validité diagnostique. Toutefois, **aucun de ces dispositifs** n'a, à ce jour, été formellement **validé** pour diagnostiquer les DTMs selon les critères de la médecine basée sur les preuves (30).

Contexte des travaux - Vers une nouvelle approche : l'IRM en temps-réel

Au fil du temps, **l'analyse de la cinématique mandibulaire** a été menée à l'aide de dispositifs variés, qui peuvent être regroupés en deux grandes catégories :

- Les **dispositifs d'analyse des mouvements mandibulaires**, parmi lesquels figurent les outils axiographiques (mécaniques, opto-électroniques ou ultrasoniques), destinés à enregistrer les déplacements en modélisant la trajectoire condylienne supposées. Ils sont généralement utilisés lors de reconstructions de grande étendue.
- Les **dispositifs d'imagerie médicale** qui permettent d'évaluer l'intégrité des tissus articulaires. L'IRM étant l'examen d'imagerie qui propose l'avantage de pouvoir évaluer l'ensemble des tissus osseux, fibro-cartilagineux et ligamentaires de l'ATM.

Si chacune de ces approches apporte des informations essentielles, elles restent généralement utilisées de manière **distincte** mais néanmoins parfois **comparées** (31,32). L'imagerie permet une étude précise de l'anatomie, tandis que les dispositifs de suivi permettent l'analyse des déplacements mandibulaires. Jusqu'à présent, aucun outil clinique n'a permis de décrire simultanément la dynamique des mouvements mandibulaires et le comportement des structures anatomiques impliquées.

L'évolution progressive des techniques d'IRM ont permis le développement de l'**IRM en temps-réel** (IRM-TR). Cette méthode repose sur l'acquisition rapide de **séquences dynamiques spécifiques** avec un faible angle de bascule (*Fast Low Angle Shot*, dites « FLASH »), qui sont combinées à un **encodage radial** du signal et à une **reconstruction itérative non linéaire** (NLINV) (33,34). Cette technique permet d'obtenir une succession d'images avec une cadence proche du temps réel (jusqu'à une image générée toutes les 20ms). Elle offre ainsi la possibilité de visualiser directement les structures articulaires en mouvement.

Déjà utilisée dans d'autres domaines médicaux pour l'étude fonctionnelle d'organes ou d'articulations (35), l'IRM-TR représente une solution **prometteuse** pour explorer l'ATM (36–38). En effet, elle combine en **un seul examen** l'évaluation de l'intégrité tissulaire et l'analyse cinématique des mouvements. L'IRM-TR répond ainsi à une **double exigence d'analyse anatomique et fonctionnelle** (18).

Néanmoins, son application à la sphère oro-faciale reste encore limitée et confidentielle, avec peu d'études publiées et une diffusion freinée par des contraintes techniques et logistiques matérielles.

Dans ce manuscrit, nous proposons de développer et valider un **protocole IRM-TR** spécifiquement applicable à l'**étude de l'ATM** en mouvement. L'objectif sera de définir ensuite des paramètres **objectifs**, **quantifiables** et **reproductibles** permettant de décrire les mouvements mandibulaires, notamment la trajectoire condylienne (TC). Pour cela, nous proposons plusieurs axes d'étude :

- La mise en place d'une méthode d'**analyse bi-dimensionnelle** de la TC ;
- Le développement d'une **approche tridimensionnelle** pour compléter notre analyse ;
- La **confrontation** des **données quantitatives** mesurées avec des **observations qualitatives** pertinentes pour qualifier la symétrie du déplacement mandibulaire ;
- L'évaluation de l'**intérêt clinique** de cette méthode via la proposition d'un projet de recherche incluant des **volontaires sains** et **pathologiques** (présentant au moins un DTM de type articulaire), afin de déterminer les avantages de l'IRM-TR par rapport à l'IRM Statique (examen conventionnel) et sa cohérence avec des données cliniques connues.

L'IRM-TR apparaîtrait ainsi comme une **méthode intégrative innovante**, susceptible de faire évoluer les méthodes d'analyse des déplacements temporo-mandibulaires en associant l'étude des tissus et la dynamique articulaire au sein d'un même examen.

Problématique

L'IRM en temps-réel constitue-t-elle un outil fiable et pertinent pour analyser et quantifier de façon objective les déplacements condyliens ? L'objectif de ce manuscrit est d'évaluer la validité et la valeur ajoutée de cette approche pour caractériser les déplacements de l'ATM. C'est dans ce contexte que sera proposée une méthode originale de projection des trajectoires condyliennes pour étudier les déplacements mandibulaires à travers l'IRM-TR.

Esquisse générale de la méthodologie utilisée

Afin de répondre à la problématique principale, plusieurs étapes ont été nécessaires à la réalisation de ce projet. La mise à disposition d'un **appareil IRM 3T**, indispensable pour acquérir des séquences en temps-réel, a été rendue possible grâce à la collaboration entre le **laboratoire IADI** de Nancy et le service d'imagerie médicale du **CHU de Nancy Brabois**. L'élaboration du protocole clinique présenté dans ce manuscrit a quant à elle bénéficié du soutien du **CIC-IT de Nancy** qui a recruté les premiers volontaires « tests » via le protocole de Comité de Protections des Personnes (CPP) **« METHODO »** (NCT02887053 approuvé par le CPP EST-III, 08.10.01), puis son successeur **« EDEN »** (NCT05218460 approuvé par le CPP SUD-EST IV, 26.07.21).

Lors des premières acquisitions, un **protocole IRM** a été proposé puis testé. Les paramètres d'acquisition ont été progressivement optimisés afin d'obtenir une qualité d'image satisfaisante en temps réel malgré les contraintes techniques propres au dispositif (33,39). Des **plans d'acquisitions spécifiques** aux mouvements mandibulaires ont également été expérimentés avant d'être retenus de manière définitive au sein du protocole final.

Une fois le protocole d'imagerie établi, plusieurs **paramètres quantifiables**, applicables à l'évaluation des mouvements mandibulaires, notamment à la trajectoire condylienne, ont été définis afin d'obtenir des **données spatiales** et **temporelle**s mesurables. Une méthode d'analyse de la symétrie des mouvements condyliens a pu ainsi être proposée en **deux** puis en **trois dimensions**.

Parallèlement, un **algorithme de segmentation semi-automatique** a été spécifiquement développé afin de traiter efficacement l'ensemble des données issues des acquisitions. L'objectif de cet outil étant de réduire le temps de traitement lié au grand volume d'images générées et d'améliorer la précision des mesures obtenues.

Au terme de cette phase préliminaire, un **protocole de recherche clinique** a été rédigé afin de conduire une **étude prospective** visant à recruter des **cohortes de volontaires ciblées**. Ce protocole a été approuvé par le CPP sous l'intitulé **« ARTEMIS »** (NCT06070558, CPP EST-III, 06.10.2023). Il a pour objectif d'évaluer la pertinence de l'application de l'IRM en temps réel comme outil pour étudier l'ATM, à travers la confrontation de données issues de l'imagerie à des données cliniques.

Enfin, les bases de données obtenues auprès des différentes **cohortes** ont été **comparées** afin de déterminer si la méthode d'évaluation développée permet d'extraire des informations qui pourraient être pertinentes sur le plan clinique.

Hypothèses

La méthodologie proposée a suivi cinq hypothèses auxquelles ce projet s'attache à répondre à travers les différents chapitres :

1) Un **protocole spécifique** d'IRM en temps réel adapté permettrait de visualiser les mouvements mandibulaires dans les trois sens de l'espace (*Chapitre 1*).

2) L'acquisition de **données axiales** en IRM temps-réel pourrait apporter des informations complémentaires et inédites pour **évaluer la symétrie mandibulaire** via la visualisation des mouvements condyliens sur un seul plan de coupe (*Chapitre 2*).

3) La **trajectoire condylienne** pourrait être modélisée et évaluée en **trois dimensions** via l'association des données issues des acquisitions sagittales et axiales (*Chapitre 3*).

4) Les **données quantitatives** seraient **corrélées** à des **données qualitatives** évaluées visuellement par un clinicien (*Chapitre 4*).

5) L'acquisition par **IRM en temps-réel** et le traitement adapté des **données d'évaluation clinique** de la fonction mandibulaire permettraient de discriminer des individus témoins d'individus pathologiques présentant des DTMs (*Chapitre 5*).

Liste des publications et communications

Publications

Isaieva K, Leclère J*, Felblinger J, Gillet R, Dubernard X, Vuissoz PA. Methodology for quantitative evaluation of mandibular condyles motion symmetricity from real-time MRI in the axial plane. Magn Reson Imaging. 2023 Oct; 102:115-125. doi: 10.1016/j.mri.2023.05.006. Epub 2023 May 13. PMID: 37187265.*

Isaieva K, Leclère J, Paillart G, Drouot G, Felblinger J, Dubernard X, Vuissoz PA. Extraction of 3D trajectories of mandibular condyles from 2D real-time MRI. MAGMA. 2025 Feb;38(1):131-140. doi: 10.1007/s10334-024-01214-2. Epub 2024 Dec 30. PMID: 39738827.

Leclère J, Isaieva K, Drouot G, Gillet R, Felblinger J, Vuissoz P.A, Dubernard X. Quantifying symmetry in mandibular condyle motion: a real-time MRI approach. Journal of Oral & Facial Pain and Headache. 2025. 39(4);227-234.

Communications

Isaieva, K., Laprie, Y., Leclère, J., Felblinger, J., Vuissoz, P.A. Détourage automatique de la langue sur les images acquises par IRM en temps réel. SFRMBM 2021, Lyon, France.

Isaieva, K., Leclère, J., Dubernard, X., Felblinger, J., Vuissoz, PA. Real-time MRI in axial plane allows quantitative evaluation of mandibular condyles motion symmetricity. In ISMRM 2022.

Leclère, J., Isaieva, K., Felblinger, J., Dubernard, X., Vuissoz, P.A. Real-time MRI exploration method to characterize musculoskeletal variations of temporomandibular joint durin movement. Journée ED BioSE 2023, Nancy, France.

Isaieva,K., Leclère, J., Paillart, G., Drouot, G., Felblinger, J., Dubernard, X., Vuissoz, PA. Motion sensor selection for motion-corrected supine breast MRI with a wearable coil, ESMRMB 2024.

Leclère, J., Isaieva, K., Felblinger, J., Gillet, R., Dubernard, X., Vuissoz, P.A., Méthode d'évaluation quantitative de la symétrie du mouvement des condyles mandibulaires à partir de séquence IRM en temps-réel dans le plan axial, CNO 2025, Lille, France.

Contributions

L'équipe ayant participé à ces travaux de recherche et ayant contribué aux analyses présentées sont présentés dans ce paragraphe.

Justine LECLERE, chirurgien-dentiste (IADI)

Revue systématique de la littérature concernant le projet
Rédaction et design du projet de recherche ARTEMIS ;
Rédaction et mise au point du protocole IRM spécifique pour étudier l'ATM ;
Coordination de la réalisation des acquisitions IRM au sein de la plateforme dédiée ;
Segmentations manuelles destinées à l'entraînement du réseau de neurones convolutifs ;
Analyses statistiques et recueil des données cliniques et imagerie issues des acquisitions METHODO, EDEN et ARTEMIS ;
Recueil des données cliniques DC/TMD au sein du protocole ARTEMIS.

Karyna ISAIEVA, ingénieur de recherche (IADI)

Aide à la rédaction du design du protocole IRM
Aide à l'optimisation des paramètres d'acquisition IRM en temps-réel
Développement de l'algorithme de segmentation semi-automatique
Analyses statistiques des données de recherche

Pierre-André VUISSOZ, ingénieur de recherche (IADI)

Aide à la rédaction du design du protocole IRM
Aide à l'optimisation des paramètres d'acquisition IRM en temps-réel
Aide à la réalisation des examens IRM au sein de la plateforme dédiée
Développement de l'algorithme de segmentation semi-automatique

Xavier DUBERNARD, médecin ORL (CHU Reims)

Aide à la rédaction du design du protocole IRM
Aide à l'optimisation de la recherche translationnelle et notamment à l'intégration du protocole

Jacques FELBLINGER, professeur des universités en radiologie, directeur du laboratoire IADI, coordinateur du CIC-IT (IADI, CIC-IT)

Aide à la rédaction du design de l'étude
Coordination générale du projet de recherche

Guillaume DROUOT, coordinateur d'étude clinique (CIC-IT)

Aide à la rédaction du protocole ARTEMIS et au recueil de données de recherche
Méthodologie du protocole

Gabriela HOSSU, ingénieur hospitalier (CIC-IT)

Méthodologie du protocole

Fabienne ANTOINE, assistante de recherche clinique (CIC-IT)

Aide au recrutement des volontaires
Compilation des données issues des protocoles METHODO, EDEN et ARTEMIS

Pedro GONDIM TEIXERA, médecin radiologue (IADI)

Aide à la redaction du protocole ARTEMIS
Investigateur principal du protocole ARTEMIS

Sorana CHASSAGNE, chirurgien-dentiste (CHRU de Nancy Hôpital Central)

Pré-sélection des volontaires DTMs dans le cadre du protocole ARTEMIS

Yves LAPRIE, ingénieur civil des mines et docteur en informatique (LORIA)

Aide au développement de l'algorithme de segmentation automatique

Pierre Yves MARIE, Valérie LAURENT, Bouchra ASSABAH, Romain GILLET, Julie LECLERC, médecins (CHRU Nancy Brabois) :

Inclusions des volontaires dans le cadre des protocole METHODO, EDEN et ARTEMIS

Structures de Recherche

Laboratoire IADI « Imagerie Adaptative, Diagnostiques et Interventionnelle », CHRU Nancy-Brabois, Vandœuvre-lès-Nancy ;

Plateforme IRM Prisma, Service de radiologie, CHRU Nancy-Brabois, Vandœuvre-lès-Nancy ;

Service de médecine bucco-dentaire, CHRU Nancy-Brabois, Vandœuvre-lès-Nancy.

Financements

ANR « FullyTalkingHead3D » (ANR-20-CE23-0008) ;

Projet Interdisciplinarité « Mécamax », Université de Lorraine, Grand Est, Nancy.

Chapitre 1. Proposition d'un protocole d'acquisition IRM adapté à l'étude du mouvement mandibulaire

Afin de répondre à notre problématique générale, l'élaboration d'un **protocole d'acquisition IRM en temps-réel** dédié à l'étude des mouvements mandibulaires constitue une étape préliminaire indispensable. En amont, une **revue de la littérature** a été menée afin d'identifier les **paramètres techniques adaptés** et les **plans d'acquisitions pertinents** pour analyser le mouvement d'ouverture-fermeture mandibulaire. Cette démarche a permis de s'appuyer sur des connaissances existantes pour les adapter et les appliquer à nos objectifs.

1.1 Revue de la littérature : Application de l'IRM dynamique à l'étude de l'ATM

Cette revue a pour objectif de synthétiser les connaissances actuelles au sujet de l'IRM dynamique et de son application à l'étude de l'articulation temporo-mandibulaire (ATM). Afin d'identifier les publications pertinentes, une **équation de recherche** a été élaborée. Elle intègre les principaux mots-clés relatifs à l'ATM et à l'IRM dynamique ou en temp-réel et se présente comme suit :

(("temporomandibular joint"[tiab] OR "temporomandibular joints"[tiab] OR TMJ[tiab] OR "condylar trajectory"[tiab] OR "condylar path"[tiab] OR "condylar movement"[tiab]) AND (("real-time MRI"[tiab] OR "real time MRI"[tiab] OR "real-time magnetic resonance imaging"[tiab] OR "real time magnetic resonance imaging"[tiab] OR "real-time MR imaging"[tiab] OR "real time MR imaging"[tiab] OR "rt-MRI"[tiab]) OR ("dynamic MRI"[tiab] OR "dynamic magnetic resonance imaging"[tiab] OR "dynamic MR imaging"[tiab]))).

La recherche a été effectuée à partir de la base de données PubMed et plusieurs **critères de sélection** ont été appliqués : d'abord par filtrage automatique puis après lecture des titres, afin d'inclure uniquement les publications :

- Récentes, datant de moins de 15 ans ;
- Concernant exclusivement l'Homme ;
- Indépendantes de nos publications au cours de la rédaction de ce manuscrit ;
- Traitant spécifiquement du thème d'intérêt de la revue.

Après lecture des résumés, des **critères supplémentaires d'éligibilité** ont permis d'exclure les publications :

- Hors-sujet et non identifiées lors de la lecture des titres (notamment un rapport technique portant uniquement sur l'IRM en temps-réel et deux publications utilisant des séquences IRM non dynamiques) ;
- Concernant des volontaires mineurs (< 18 ans) ;
- Non accessibles ou indisponibles.

Ce travail a permis d'identifier et de sélectionner les études pertinentes pour évaluer l'état actuel des connaissances sur l'application de l'IRM dynamique à l'étude de l'ATM (fig.15).

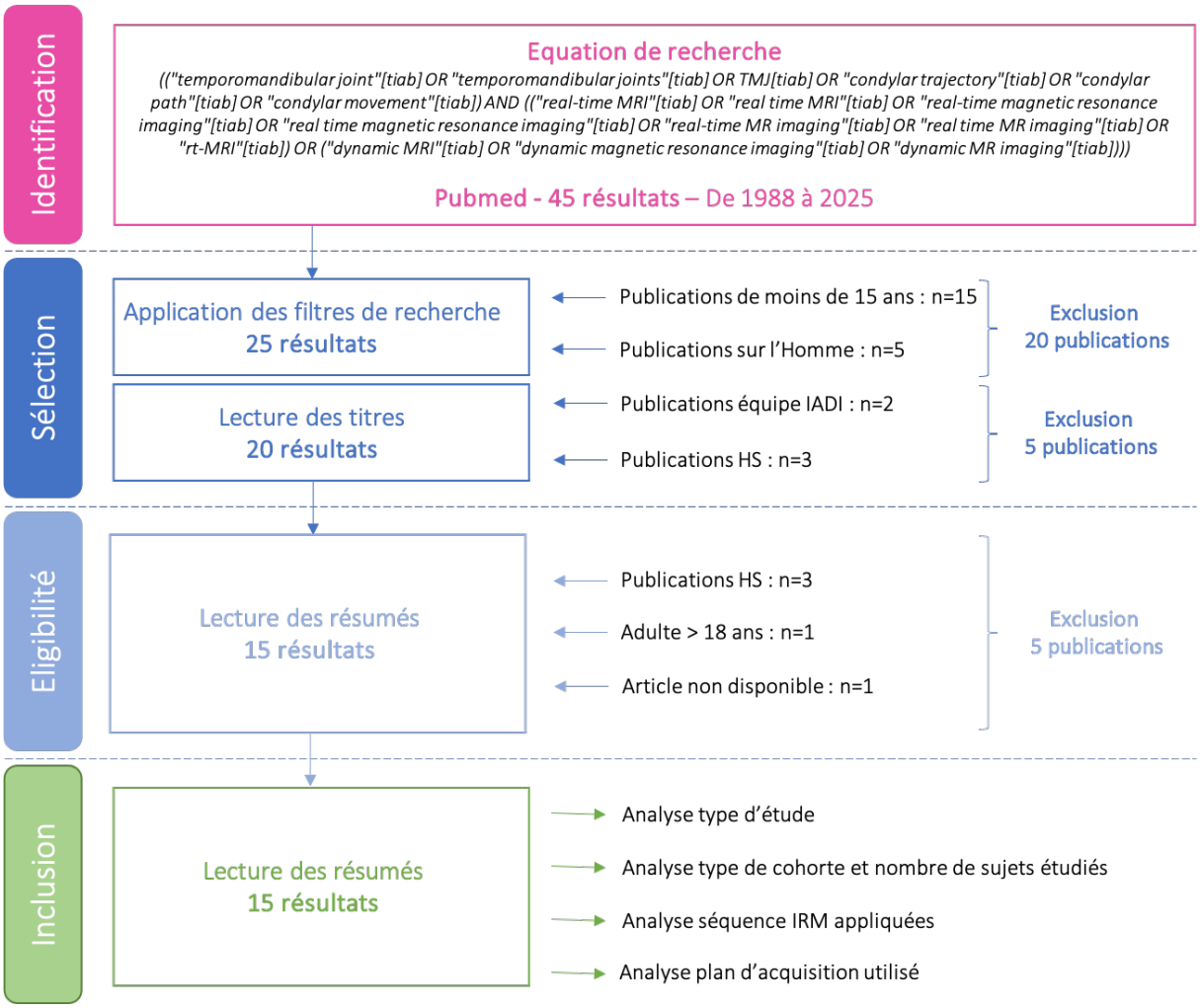

Figure 15. Diagramme de flux représentant les étapes d'identification, sélection, éligibilité et inclusion des publications retenues pour la revue systématique.

Au total, 15 publications ont été incluses et organisées selon plusieurs critères : le type d'étude, la ou les cohortes étudiées, le ou les types de séquence utilisés ainsi que le ou les plans d'acquisitions employés (36–38,40–51). Un tableau récapitulatif de ce classement est disponible en Annexe III.

1.1.1 Analyse Qualitative

1.1.1.1 Principales conclusions

La majorité des études incluses sont exploratoires et concluent à la **faisabilité** ainsi qu'à l'**intérêt de l'IRM dynamique** ou en temps-réel pour analyser les déplacements mandibulaires, en particulier au niveau condylien (n=12). Plusieurs avantages des séquences dynamiques ont été rapportés, notamment : la **rapidité** d'acquisition, la **facilité d'interprétation qualitative** visuelle et l'acquisition d'images considérées comme cliniquement **pertinentes**. La référence sélectionnée la plus récente souligne également l'intérêt d'associer un **algorithme de suivi automatique** basé sur l'intelligence artificielle à l'IRM dynamique afin d'analyser le déplacement condylien (40).

Concernant la comparaison de l'IRM en temps-réel et statique, les conclusions varient selon les études. Certaines évoquent une **supériorité de l'IRM dynamique** (36–38,40,41,43–45,50), tandis que d'autres adoptent une approche plus prudente, en suggérant d'ajouter des séquences dynamiques au protocole standard statique (46,48). Enfin, une étude rapporte l'absence de supériorité de l'IRM dynamique par rapport aux séquences statiques, illustrant ainsi la nécessité de poursuivre les recherches afin de déterminer l'indication optimale de ces séquences (47). .

1.1.1.2 Protocoles des études sélectionnées

Les études analysées sont majoritairement **prospectives** (n=5)(40,43,45,47,50) et restent pour la plupart **exploratoires** (n=7)(37,38,41,45,48,49,51), avec pour objectif de démontrer l'intérêt et la faisabilité de l'IRM-TR pour étudier l'ATM. Les protocoles de recherche proposent d'examiner différents critères : les paramètres techniques des séquences IRM, la fiabilité de l'interprétation clinique entre observateurs et le suivi de la trajectoire mandibulaire.

La majeure partie des travaux présentés ont été menées en Europe (Allemagne n=8, Italie n=3). Plusieurs publications proviennent également d'autres continents : Asie (Chine n=2), Afrique (Égypte n=1) et Amérique du nord (USA n=1). Le Professeur Jens Frahm, de l'institut Max Planck de Göttingen (Allemagne), est à l'origine du développement de la séquence FLASH avec reconstruction non linéaire inversée (NLINV). Les publications issues de son équipe représentent donc naturellement une proportion importante de l'échantillon analysé, illustrant l'impact pionnier de ce groupe dans le domaine.

1.1.2 Analyse Quantitative

1.1.2.1 Cohortes étudiées

Les cohortes étudiées comprennent des cas témoins ainsi que des patients présentant des dysfonctionnements temporo-mandibulaires (DTMs). La taille des cohortes varie de **2 à 194 participants** (fig.16). Certaines publications réalisent une analyse indépendante d'une seule cohorte, tandis que d'autres comparent des **cas-témoins** et **pathologiques** (n=2). Plutôt que de constituer des cohortes strictement définies, d'autres études adoptent une approche différente en considérant chaque ATM individuellement et en la classant comme saine ou pathologique selon la présence d'un déplacement discal ou d'un phénomène de dégénérescence radiologiquement décelablre.

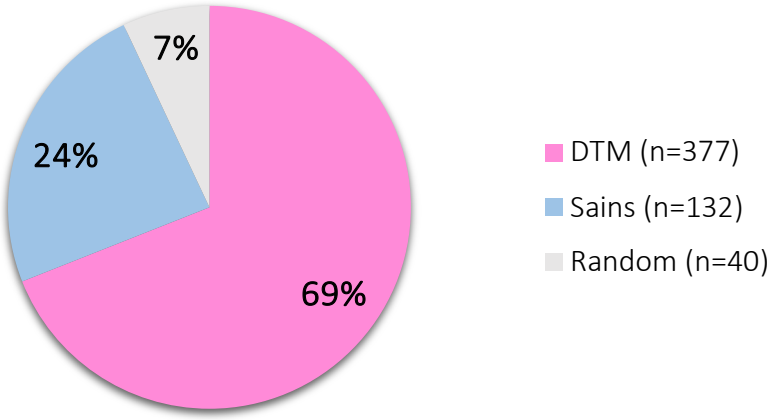

Figure 16. Diagramme représentant la répartition des volontaires selon leur profil diagnostique au sein de la revue de la littérature.

1.1.2.2 Types de séquences appliquées

La séquence dynamique la plus utilisée dans l'échantillon est la séquence **FLASH**, généralement pondérée en **T1** (n=8). D'autres séquences dynamiques incluent des séquences TrueFISP (n=2), FIESTA (n=2) et HASTE (n=2) (fig.17). Une proportion importante de l'échantillon propose une comparaison entre les séquences dynamiques et **statiques standards TSE** (n=8), dont le contraste utilisé varie en pondérations **T1 et/ou T2 et/ou en densité de protons**. Dans tous les cas, la séquence statique TSE est considérée comme l'examen de référence pour étudier l'ATM.

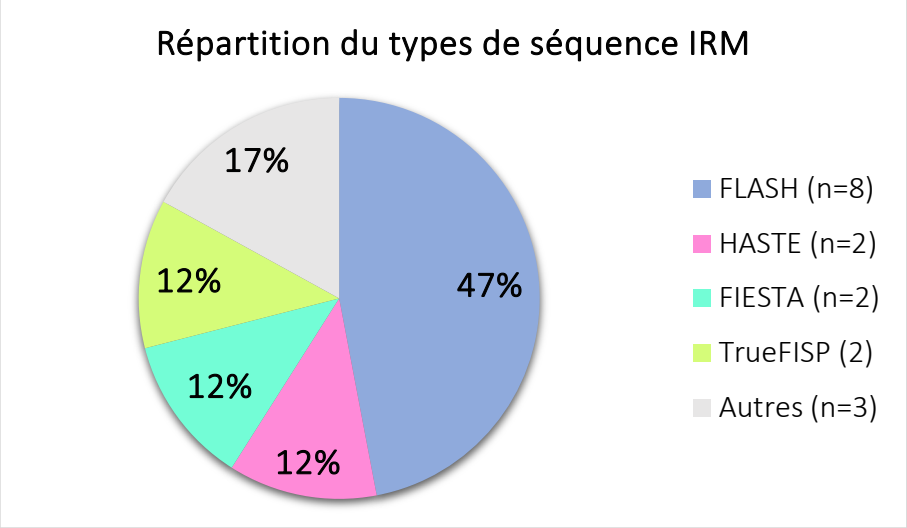

Figure 17. Diagramme représentant la répartition des différents types de séquence IRM au sein de la revue de la littérature.

1.1.2.3 Plans d'acquisitions recommandés

Toutes les publications recommandent des acquisitions dans un **plan sagittal oblique** suivant le grand axe de la branche montante de l'os mandibulaire pour étudier l'ATM (n=15). Deux publications proposent également des acquisitions axiales, mais ces dernières ne sont pas exploitées dans leurs analyses et résultats. De ce fait aucune information n'est disponible concernant l'orientation du plan d'acquisition axial.

1.1.3 Conclusion

Cette revue met en évidence l'intérêt scientifique de notre problématique. En effet, de façon générale, les études s'accordent sur le potentiel des séquences IRM en temps-réel pour étudier le mouvement mandibulaire. Elle confirme également la pertinence de nos hypothèses et de la méthodologie envisagée, à savoir : recruter des cohortes de volontaires témoins et de patients DTMs, déterminer les paramètres techniques optimaux des séquences dynamiques, ainsi que définir des plans d'acquisition adaptés à l'étude du déplacement mandibulaire. Nos travaux ont ainsi été organisés autour des éléments suivants :

- **COHORTES** : l'optimisation des paramètres techniques et les analyses préliminaires seront réalisées sur un groupe de volontaires asymptomatiques (CPP METHODO et EDEN). Par la suite, un protocole clinique complémentaire inclura deux cohortes distinctes de volontaires témoins et de patients DTMs, avec la réalisation d'un examen clinique préliminaire garantissant une classification précise des participants (CPP ARTEMIS).
- **PARAMETRES TECHNIQUES IRM** : le protocole inclura des séquences statiques de référence en densité de protons, une séquence anatomique SPACE T1, ainsi que des séquences dynamiques radial FLASH avec reconstruction itérative non linéaire inversée.
- **PLANS D'ACQUISITION** : les images statiques seront acquises dans les plans sagittal et coronal, tandis que les images dynamiques seront réalisées dans les plans sagittal et axial.

1.2 Cohortes de volontaires sélectionnées

Afin de créer une base de données permettant de **tester** notre protocole, de définir les plans d'acquisition et de valider la possibilité de calculer des paramètres quantitatifs pour évaluer le mouvement mandibulaire, une cohorte de patients **volontaires asymptomatiques**, considérés comme **sujets « témoins »**, a été constituée.

1.2.1 Protocoles METHODO et EDEN

Pour optimiser notre protocole et tester la possibilité d'extraire des paramètres spatiaux et temporels à partir de nos acquisitions, les volontaires ont été initialement inclus via le protocole METHODO d'avril à septembre 2021. Le protocole EDEN lui a succédé, permettant de poursuivre les inclusions de mai 2023 à juillet 2024. Ces deux protocoles visant à optimiser des séquences IRM de recherche, aucun examen clinique n'était prévu dans ce cadre. L'absence de symptomatologie temporo-mandibulaire a ainsi été uniquement évaluée lors de l'entretien d'inclusion, sur la base des déclarations des volontaires.

Au total, 5 volontaires ont été recrutés pour participer à la phase de pré-test du protocole IRM, suivis de 20 volontaires supplémentaires pour tester les paramètres proposés pour nos analyses (10 volontaires « METHODO » et 10 volontaires « EDEN »).

1.2.2 Protocole ARTEMIS

La phase suivante de nos travaux vise à constituer une base de données préliminaires incluant à la fois des volontaires contrôles « asymptomatiques » et des patients présentant des DTMs, plus particulièrement articulaires. C'est dans ce contexte que le **protocole ARTEMIS** (NCT06070558, CPP EST-III, 06.10.2023) a été élaboré. Dans le cadre de ce protocole, chaque volontaire bénéficie d'un **examen clinique spécifique** réalisé selon les recommandations des critères diagnostiques des DTMs (DC/TMD, *diagnostic criteria for temporomandibular disorders*) et d'un **examen IRM** conforme au protocole préétabli (Annexe IV).

Le protocole ARTEMIS a été rédigé durant l'année 2021, soumis en décembre 2021, validé par l'ANSM et la DRCI en juillet 2022, puis lancé en mars 2024 après une modification substantielle ayant reçu un avis favorable en janvier 2024.

Cette modification a permis de centraliser l'examen clinique de tous les volontaires (Contrôles et DTMs) afin qu'il soit réalisé par le même praticien lors des inclusions, dans le but de garantir l'uniformité et la fiabilité des évaluations.

Conformément aux **recommandations méthodologiques** pour l'inclusion de volontaires dans une étude préliminaire, **chaque cohorte** étudiée doit comprendre un minimum de **30 sujets**. Sur la base des analyses réalisées et des données cliniques collectées à l'issue des inclusions, la cohorte de volontaires sains sera subdivisée en deux sous-groupes : un groupe contrôle (témoin) et un groupe asymptomatique présentant des signes d'asymétrie fonctionnelle mandibulaire afin de corréler leurs enregistrements avec ceux de patients DTM potentiellement asymétriques (fig. 18).

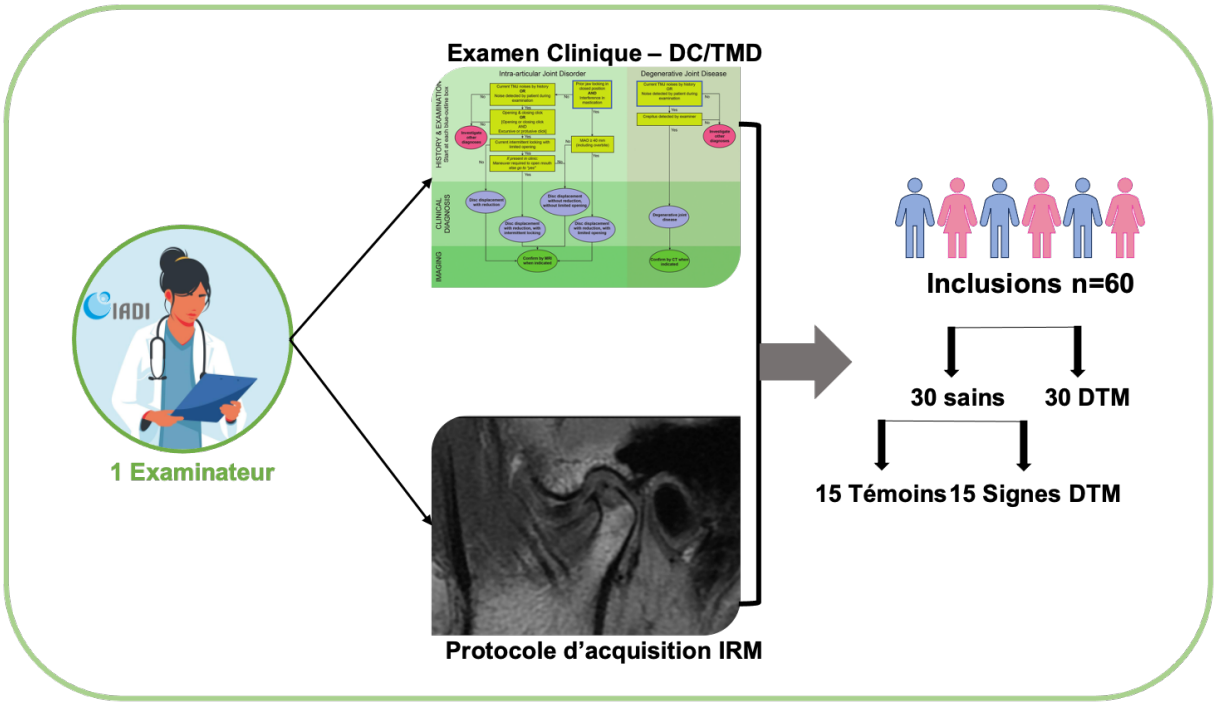

Figure 18. Schéma représentant le parcours du volontaire après inclusion ainsi que la répartition de ces derniers au sein des différents groupes d'étude.

Le parcours des volontaires se déroule comme suit :

- Les **volontaires sains** sont recrutés par **voies publicitaires** (affiches, appels téléphoniques) par les membres dédiés du CIC-IT de Nancy. Les **volontaires DTMs** sont quant à eux présélectionnés au sein de la **consultation de prise en charge des DTMs** du CHU de Nancy, coordonnée par le Dr Sorana CHASSAGNE.

- Le jour de leur venue au CHRU de Nancy-Brabois, les volontaires sont accueillis au sein du service de radiologiue puis **inclus** par un **praticien investigateur** du CHRU. Ce dernier s'assure que le volontaire ne présente aucune contre-indication à la réalisation de l'examen IRM.
- A l'issue de l'inclusion, ils bénéficient de l'**examen clinique** et des **acquisitions IRM** décrites précédemment (fig.19). L'ensemble des examens est réalisé par l'**équipe de l'IADI** en charge du projet.

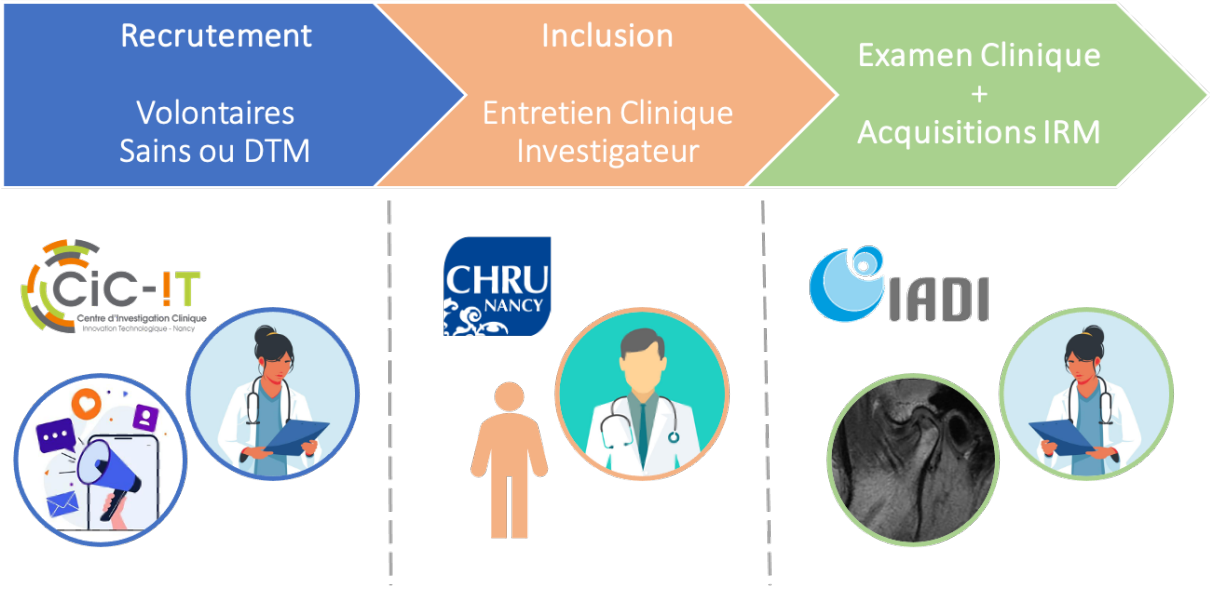

Figure 19. Représentation schématique du parcours du volontaire du recrutement jusqu'à la réalisation des examens cliniques et d'imagerie définis par le protocole ARTEMIS.

Ce protocole s'inscrit dans un projet global qui, sur la base des analyses préliminaires, permettra d'envisager le lancement d'une étude de plus grande ampleur avec pour finalité l'intégration potentielle de ce type de séquence IRM dans la pratique clinique de routine.

Un résumé du protocole Artémis est disponible en Annexe IV et les informations techniques détaillées sont consultables sur https://clinicaltrials.gov/study/NCT06070558. Comme évoqué, l'avantage de ce protocole sera de couplé des données cliniques à des données d'imagerie.

Afin de proposer des acquisitions optimales, notamment concernant l'IRM en temps réel, des acquisitions spécifiques radiales FLASH ont été appliquées. C'est cet axe d'optimisation qui est décrit dans la suite de ce chapitre.

1.3 Séquence Radial FLASH et reconstruction non linéaire inverse

1.3.1 Principe de la séquence Radial FLASH

La séquence **Radial *Fast Low Angle Shot*** (FLASH), est une séquence IRM en écho de gradient caractérisée par l'utilisation de faibles angles de bascule des protons d'hydrogène (H^+) (fig.20). Elle présente plusieurs avantages :

- Un temps de répétition (TR) extrêmement court, permettant une **rapidité d'acquisition** ;
- Un **bon rapport signal/bruit** lors de séquences dynamiques ;
- Une grande **flexibilité du contraste** qui peut être pondéré en T1, T1/T2* ou DP selon les paramètres définis, le contraste T1 restant celui permettant de conserver les TE et TR les plus courts.

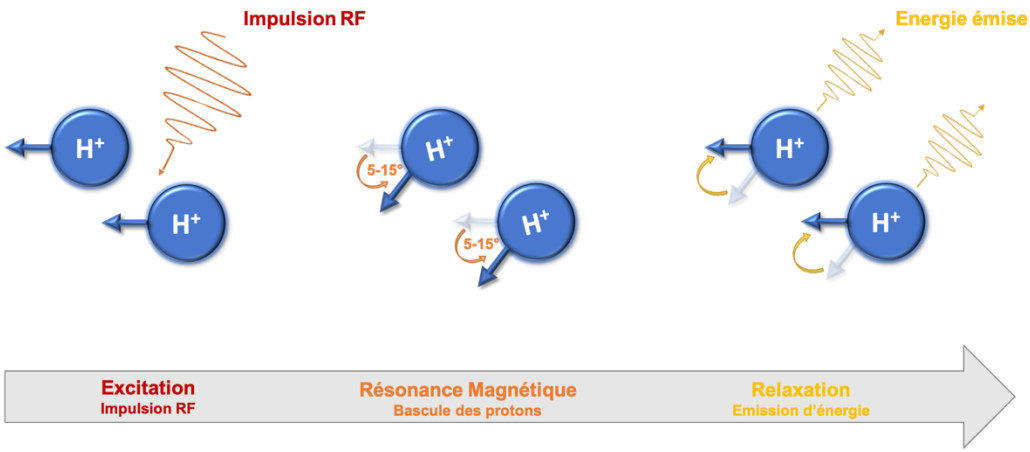

Figure 20. Représentation schématique du déplacement des protons avec un faible angle de bascule lors d'une séquence radiale FLASH.

Contrairement aux acquisitions cartésiennes classiques, l'acquisition radiale ne remplit pas l'espace K avec une somme d'acquisitions parallèles. Elle le couvre selon des **trajectoires en rayons** où chaque écho correspond à un « rayon » traversant le centre de l'espace K. En multipliant les angles de projection, l'espace K est progressivement couvert en intégralité. Dans ce contexte, le TE devra être très court car forcément inférieur au TR qui se devra d'être lui-même écourté et rapide (fig.21).

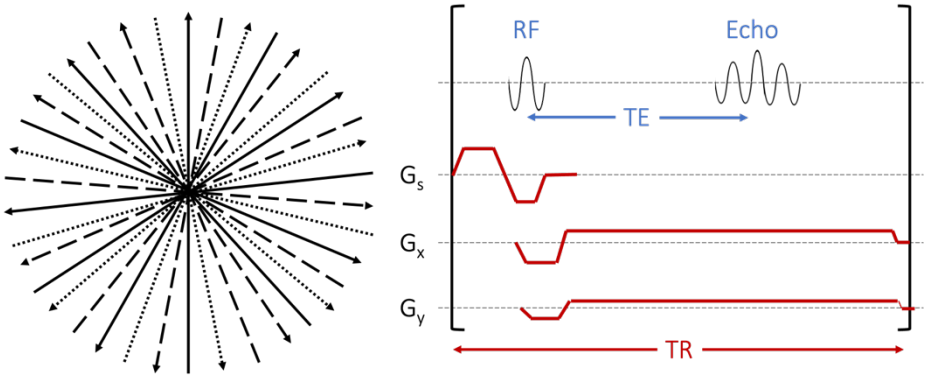

Figure 21. À gauche. Représentation schématique de l'encodage radial des impulsions radiofréquence (RF) lors d'une séquences FLASH. À droite. Représentation graphique d'une séquence IRM générique de type FLASH. G_s = gradient de sélection de coupe, G_x et G_y = gradients d'encodage selon les axes x et y, RF = impulsion radiofréquence, TE = temps d'écho et TR= temps de répétition.

L'intérêt de ce type d'acquisition est multiple :

- Robustesse vis-à-vis des **artéfacts de mouvement** : Chaque projection traversant le centre de l'espace K, responsable des basses fréquences et donc du contraste global, une partie des projections peut être altérée par le mouvement sans compromettre l'image finale. La réalisation du mouvement devra toutefois restée lente, tout en conservant un maximum d'immobilité des structures adjacentes ;
- Amélioration du contraste et de la reconstruction : Le **suréchantillonnage** au centre de l'espace K améliore la qualité de l'image reconstruite.
- Compatibilité avec des reconstructions avancées : Cette séquence nécessite d'utiliser des techniques de reconstruction élaborées telles que la **reconstruction itérative non linéaire inverse** (NLINV).

Aujourd'hui, cette approche se développe progressivement en clinique, notamment dans le domaine de l'IRM en temps-réel appliqué aux **organes en mouvement** (cœur, abdomen, parole). En résumé, la séquence IRM radial FLASH est une séquence robuste vis-à-vis du mouvement avec des artéfacts réduits et globalement mieux maîtrisés.

1.3.2 Principe de la reconstruction non linéaire inverse (NLINV)

La **reconstruction classique** du signal IRM suit une approche cartésienne consistant à enregistrer le signal sur une grille régulière et à appliquer directement un transformé de Fourier rapide (FFT) pour obtenir l'image.

Dans le cas d'une **acquisition radiale**, le signal n'est pas échantillonné sur une grille régulière. Une reconstruction directe n'est donc pas possible et une approche plus élaborée est nécessaire. Le signal doit alors être traité par une **reconstruction itérative non linéaire inverse** (NLINV) qui vise à reconstruire l'image la plus probable à partir des projections radiales, tout en y intégrant l'estimation de la sensibilité des antennes réceptrices.

Contrairement aux méthodes classiques, la NLINV reconstruit simultanément l'image et la carte de sensibilité des antennes grâce à un **algorithme itératif** par **approximations successives** (Régularisation de Gauss-Newton) dont le principe est le suivant :

- Une image est générée.
- Le signal théorique qu'elle produirait est simulé.
- Ce signal est comparé au signal réellement mesuré.
- L'image est corrigée en fonction de l'écart observé.
- Le processus est répété un nombre de fois préalablement défini (de l'ordre de 10 répétitions environ) jusqu'à obtenir une **concordance** entre la **projection simulée** et le **signal mesurée** (fig.22). Les artéfacts restants seront éliminés ou diminués par l'application d'un filtre médian.

Une fois cette concordance atteinte, une régularisation supplémentaire appliquée (par lissage spatial ou continuité temporelle) afin d'améliorer la stabilité et la qualité de l'image.

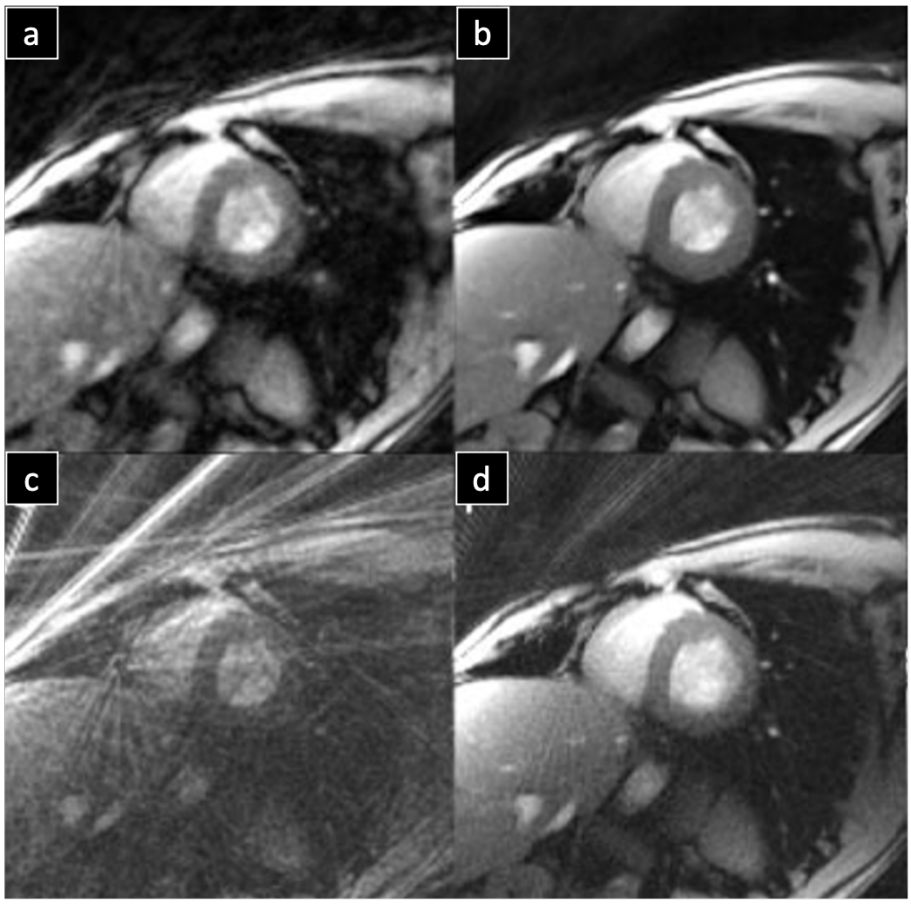

Figure 22. Images d'IRM cardiaque représentant (a) une reconstruction linéaire inverse issue d'une séquence FLASH, (b) séquence identique à la (a), mais cette fois-ci avec une régularisation temporelle et l'application du filtre médian, (c) reconstruction classique des mêmes données IRM, (d) reconstruction classique de données complémentaires avec augmentation du nombre de rayons (33).

Les avantages de la NLINV sont nombreux (et similaires et/ou complémentaires aux séquences radiales) :

- Robustesse vis-à-vis du **sous-échantillonnage** : Il est possible d'obtenir une résolution spatiale satisfaisante avec un nombre réduit de projections radiales.
- **Réduction des artéfacts de mouvement** : L'image est reconstruite de manière cohérente entre les données acquises et les projections physiques attendues.
- Imagerie en temps-réel : La reconstruction nécessitant moins de données spatiales, la **résolution temporelle** est améliorée, permettant d'obtenir une séquence dynamique fluide avec des artéfacts limités.

La complexité des calculs impose l'utilisation de **cartes graphiques** (GPU, *graphical processing units*), capables de traiter rapidement de grandes quantités de données (39).

Grâce à ces ressources matérielles, il est aujourd'hui possible de produire des séquences IRM en temps-réel avec une latence de quelques secondes seulement et à une cadence de 20 à 50 images par seconde. Ce principe constitue la base de l'optimisation des séquences dynamiques utilisées dans notre protocole.

1.3.3 Paramètres de séquences dynamiques sélectionnés

Les **séquences FLASH** utilisées dans notre protocole ont été **optimisées** pour visualiser précisément les condyles mandibulaires, tout en conservant un équilibre entre résolution spatiale et temporelle. Les paramètres retenus s'inspirent de ceux proposés par S.Krohn et son équipe pour étudier l'ATM (36–38,45).

Les séquences sagittales dynamiques ont une **résolution spatiale** de 2,16mm^3 et une **résolution temporelle** de 52ms, soit 19 images par seconde pour deux coupes alternées. Les séquences axiales dynamique ont une résolution spatiale moindre de 15,68mm^3, compensée par une résolution temporelle de 20ms, soit 50 images par seconde pour deux coupes alternées. Les paramètres détaillés des séquences dynamiques sont présentés dans le tableau suivant :

Tableau 4. Récapitulatif des paramètres des séquences radiales FLASH réalisés au sein du projet global de ce manuscrit.

Paramètres	Séquence FLASH	
Plan d'acquisition	Sagittal	Axial
Groupe de coupe	2	2
Nombres de coupes	1	1
Suréchantillonnage	NA	NA
Champ de vue	100mm	192mm
Épaisseur de coupe	6mm	8mm
Temps de répétition (TR)	2,41ms	2,35ms
Temps d'écho (TE)	1,33ms	1,33ms
Nombre d'excitations	21 vues radiales	9 vues radiales
Angle de bascule	10°	10°
Résolution base	168	170
Vues radiales	21	19
Contraste	Opposition de phase	Opposition de phase
Largeur bande	1020Hz/Px	820Hz/Px
Impulsions RF	Rapides	Rapides
Résolution spatiale	2,16mm^3	15,68mm^3
Résolution temporelle	52ms (19 images/s)	20ms (50 images/s)

1.4 Application de l'IRM temps-réel à l'étude du mouvement mandibulaire

Une fois les paramètres techniques IRM définis et les cohortes sélectionnées, il a été nécessaire de déterminer des plans d'acquisition permettant de capter l'**ensemble du mouvement mandibulaire**, tout en limitant l'acquisition à **une seule épaisseur** de coupe. Pour cela, plusieurs plans ont été proposés, comparés puis validés afin d'optimiser l'enregistrement de la trajectoire condylienne lors du **mouvement** d'ouverture et de **fermeture** de la mandibule.

1.4.1 Choix du plan d'acquisition sagittal

Afin d'assurer le suivi précis du déplacement condylien dans le **plan sagittal**, le déplacement de l'axe bi-condylien a été observé dans les trois plans de l'espace. Le plan final retenu a été défini selon les critères suivants (fig.23) :

- Dans le sens frontal, le plan est positionné dans le plus **grand axe** de la **branche montante**, centré sur le condyle.
- Dans le sens transversal, il est perpendiculaire au **grand axe mésio-distal du condyle** et orienté vers l'alvéole vestibulaire de la **canine homolatérale mandibulaire**.
- Dans le sens sagittal, le champ de vue a été défini à 100mm, de façon à englober la moitié supérieure de la hauteur mandibulaire ainsi que plusieurs radio-marqueurs rigides indispensables au tracé du PHF lors du post-traitement et de l'analyse des données.

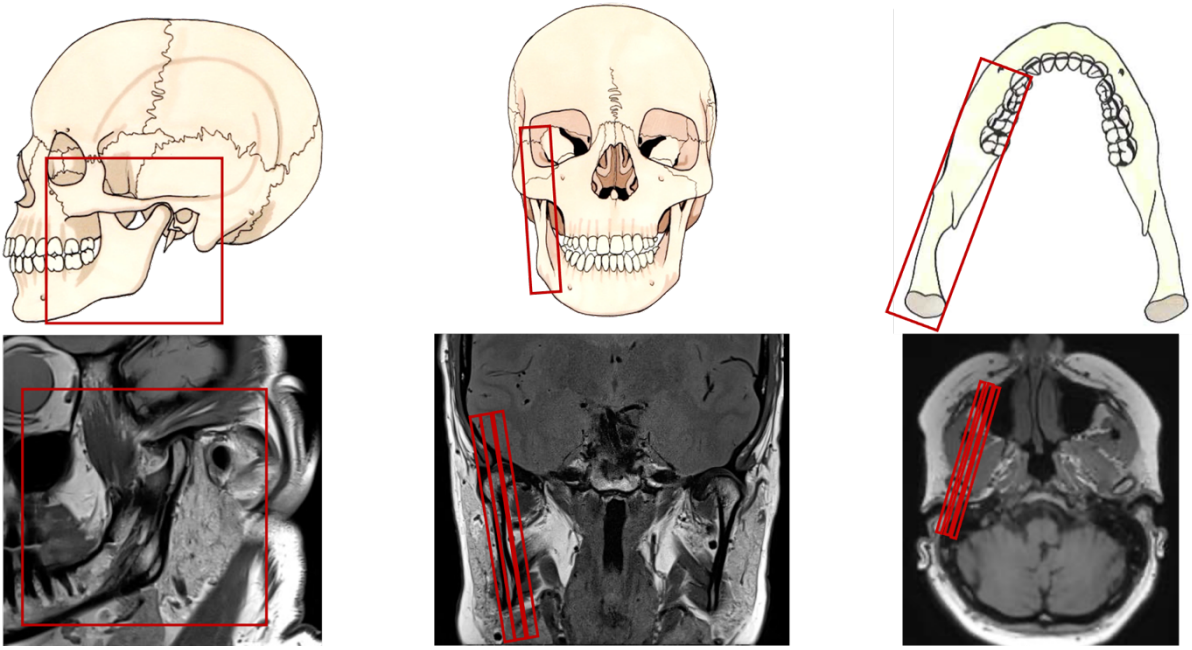

Figure 23. Représentation du plan d'acquisition sagittal.

1.4.2 Choix du plan d'acquisition axial

Pour analyser le déplacement condylien dans le plan axial, le plan d'acquisition a été défini parallèlement au PHF dans les trois sens de l'espace (fig.24) :

- Dans le sens frontal, le plan est parallèle à la **ligne bi-condylienne** reliant les parties supérieures des condyles ;
- Dans le sens transversal, le champ de vue est élargi à 192mm afin d'acquérir la quasi-totalité du pourtour crânien, et ainsi englober les repères anatomiques du plan sagittal médian (épine nasale antérieure et foramen magnum, notamment ses structures adjacentes qui sont les protubérances basilaire et occipitales) ;
- Dans le sens sagittal, le plan est parallèle au PHF et positionné légèrement en dessous de l'éminence temporale pour permettre un suivi complet du condyle tout au long du mouvement d'ouverture-fermeture.

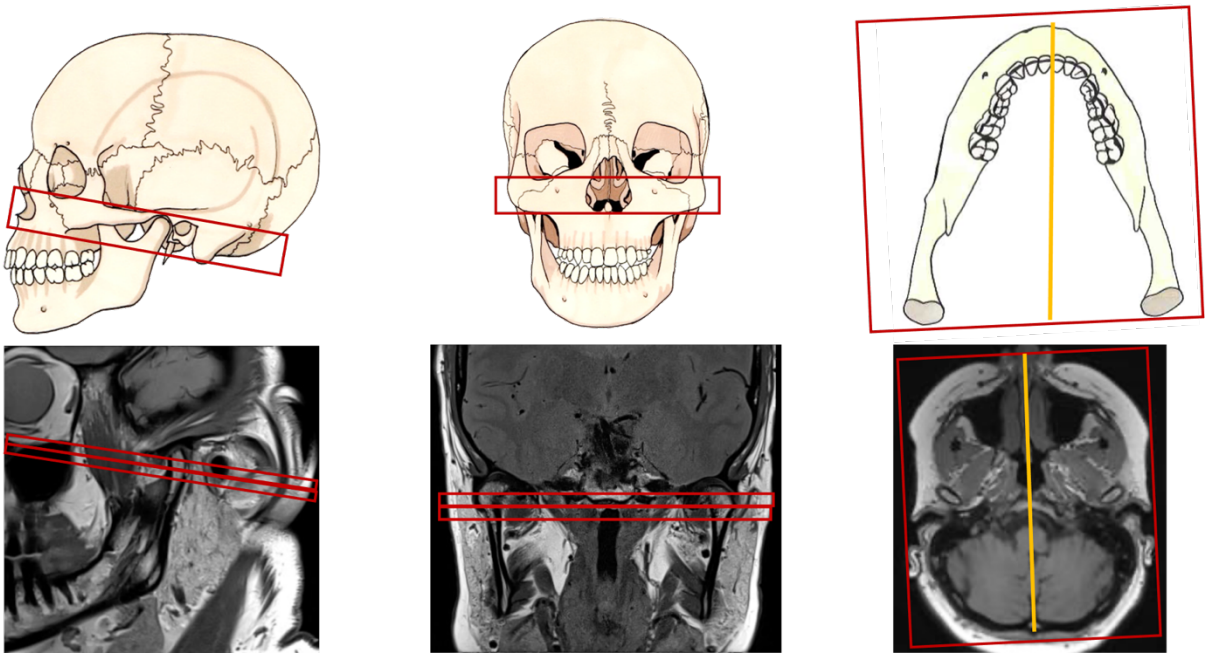

Figure 24. Représentation du plan d'acquisition axial.

A l'issue de cette première phase de nos travaux, les conditions techniques et le cadre méthodologique nécessaires à l'enregistrement du déplacement condylien grâce à l'IRM-TR ont été établis. Le protocole d'acquisition décrit dans ce chapitre servira de référence et sera appliqué dans la suite des travaux présentés.

Chapitre 2. Évaluation quantitative bidimensionnelle de la trajectoire condylienne

Pour caractériser le mouvement condylien précédemment décrit, le protocole IRM et les plans d'acquisitions ont été consolidés. Des travaux préliminaires ont été nécessaires afin de proposer une méthode d'évaluation quantitative de la trajectoire condylienne. C'est dans ce contexte qu'une évaluation bidimensionnelle de la trajectoire condylienne dans le plan axial a été proposée. Pour cela, un algorithme de segmentation semi-automatique des condyles a été développé et appliqué aux données IRM acquises. L'originalité de ce travail réside en partie sur la proposition d'une méthode pour décrire et évaluer de façon objective le mouvement condylien dans le plan axial.

2.1 Apport de la segmentation semi-automatique

2.1.1 Participants

Dans cette étude, **10 volontaires contrôles asymptomatiques** (S1 à S10, âge moyen de 42 ans) ainsi qu'un **volontaire complémentaire** (S0, 52 ans) ont été inclus. Les volontaires devaient effectuer des mouvements successifs d'**ouverture-fermeture** du début à la fin de chaque séquence d'acquisition IRM-TR. Ils étaient préalablement entraînés à réaliser ces mouvements, tout d'abord accompagné d'un membre de notre équipe, puis face à un miroir. Une fois le volontaire installé dans l'IRM, si cela était nécessaire, la vitesse des mouvements pouvait être ajustée (ralentie ou accélérée) grâce à une communication orale via les dispositifs prévus à cet effet au sein de la plateforme IRM. Les inclusions ont été réalisées sous le CPP « METHODO » (NCT02887053, CPP EST-III, 08.10.01).

2.1.2 Acquisition des données IRM en temps-réel

Le **protocole IRM spécifique des ATMs**, décrit dans le chapitre 1, a été appliqué. La **séquence axiale** en IRM temps-réel a été sélectionnée pour réaliser les tests de faisabilité et pour calculer les paramètres d'analyse du mouvement. L'exploitation de ce plan d'acquisition représente l'avantage de pouvoir suivre les trajets condyliens sur une seule et même coupe d'acquisition.

Pour rappel, la séquence axiale se compose de deux groupes de coupes superposées, afin de sélectionner la coupe permettant de visualiser les contours condyliens durant l'intégralité du mouvement. L'ensemble des paramètres sont détaillés dans le premier chapitre.

2.1.3 Stratégie de segmentation semi-automatique

Face à la quantité importante d'images issues des séquences dynamiques à analyser, une approche de **segmentation automatique** basée sur l'intelligence artificielle, en particulier sur **l'apprentissage profond de neurones convolutifs** (DLNN, *deep learning neural network*), a été proposée. Cette méthode constitue aujourd'hui un outil puissant de l'intelligence artificielle et son intégration dans notre étude a pour avantage de :

- Fiabiliser la précision du détourage des condyles,
- Optimiser le temps de post-traitement,
- Permettre l'extraction automatique des paramètres quantitatifs décrivant les mouvements condyliens dans le temps et l'espace.

L'utilisation de l'apprentissage profond appliqué à l'IRM dans le domaine de la santé connaît un essor ces dernières années et a des applications dans plusieurs spécialités pour segmenter des lésions tumorales, repérer des lésions spinales ou encore détourer des structures osseuses (52–55). L'**algorithme U-Net** étant l'architecture la plus répandue dans notre discipline, le choix de son utilisation semblait la plus pertinente.

Cette solution permet de détecter précisément le contour de chaque condyle pour suivre leurs trajectoires respectives lors des mouvements mandibulaires. Le traitement des données s'est déroulé en deux étapes. Une première étape de détourage manuel a été nécessaire comme base de données d'apprentissage. Les données ont été secondairement implémentées dans un réseau de neurones convolutifs afin d'entraîner l'algorithme dont le but est de détourer de façon semi-automatique les condyles mandibulaires sur la totalité des images dynamiques enregistrées.

2.1.3.1 Stratégie de segmentation semi-automatique

A l'issue de ces acquisitions, la séquence sélectionnée a été analysée. Pour entraîner le modèle d'apprentissage profond, **20 images** de chaque ATM ont été **détourées manuellement** pour chaque volontaire. L'application préalable d'une **analyse de clustering de type K-means** a permis de sélectionner les images à détourer au sein de chaque série, et ce, afin d'assurer une variabilité représentative des images analysées.

2.1.3.2 Protocole de segmentation manuelle

La segmentation manuelle a été réalisée à l'aide du logiciel **Fiji®** telle que présentée dans la figure 25 (Téléchargeable sur : https://imagej.net/Fiji/Downloads). Une première étape consiste à charger la séquence au format DICOM, puis à tracer et ajuster les contours, et enfin à enregistrer la totalité des contours manuels réalisés pour la série. Le jeu de données enregistré servira par la suite à l'entraînement du réseau de neurones.

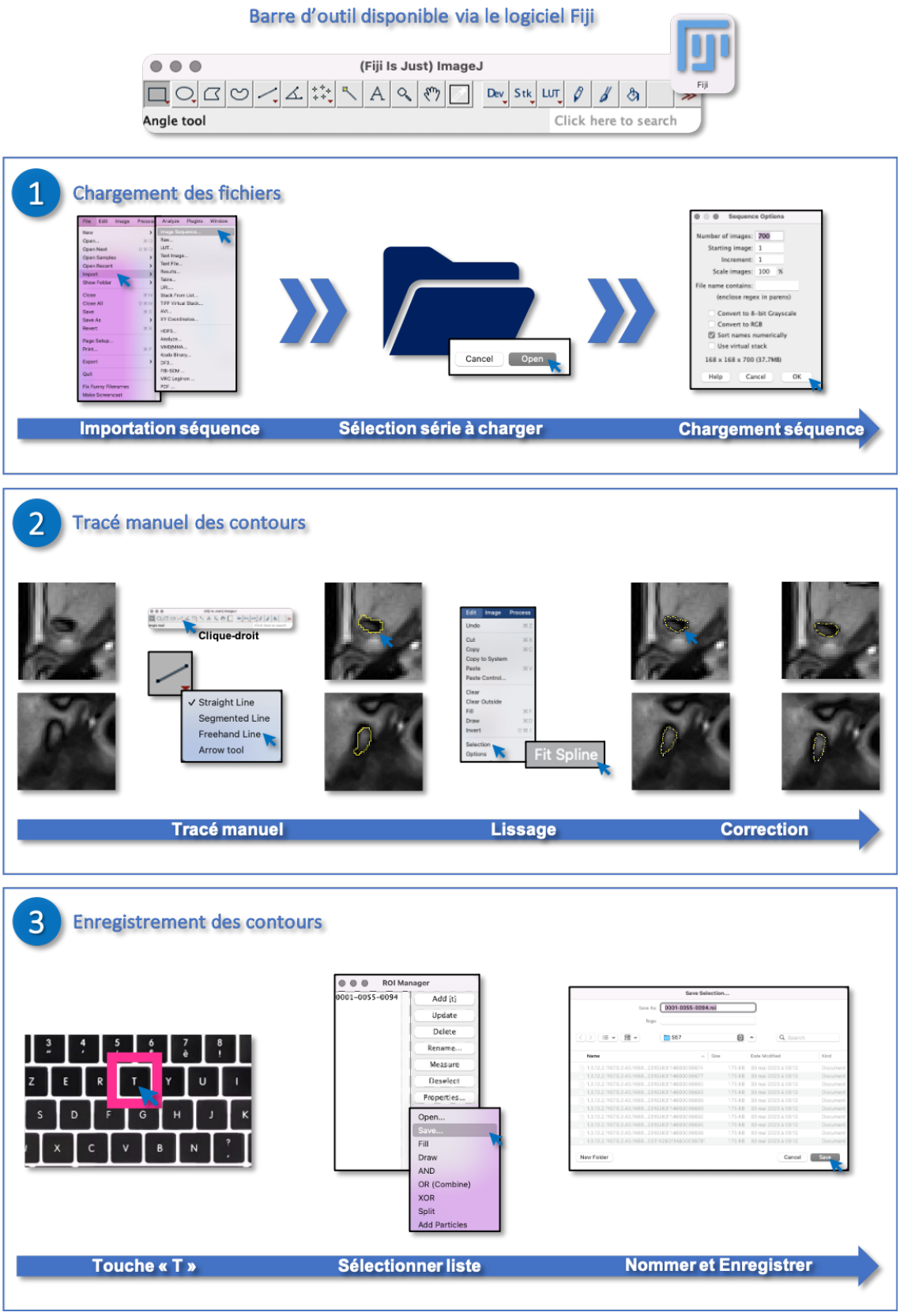

Figure 25. Représentation schématique des 3 étapes nécessaires à la réalisation de contours manuels via le logiciel Fiji : le chargement des données, le tracé manuel et son lissage et l'enregistrement du jeu de données détourées.

2.1.3.3 Méthode de segmentation semi-automatique

L'**algorithme de segmentation automatique** a été adapté et appliqué à notre base de données pour délimiter les contours. La segmentation est qualifiée de semi-automatique car un détourage manuel est nécessaire l'intervention. De plus la cohorte étant restreinte et la quantité de données actuellement insuffisante, la segmentation ne peut être totalement automatisée. Le réseau de neurones a ainsi été appliqué au reste des images de la séquence.

Afin de limiter le nombre d'images à détourer manuellement, une **stratégie de validation inter-sujet** a été privilégiée pour les sujets S1 à S10. Pour entraîner le modèle, les données de volontaires ont été réparties comme suit : 7 séries pour le set d'entraînement, une seule pour le set de validation et 2 pour le set de test.

Une fois l'entraînement réalisé, les **centres de masse des condyles** ont été extraits image par image puis projetés sur le plan mid-sagittal (fig.26). La précision des segmentations automatiques a été évaluée via le calcul du **déplacement quadratique moyen** (MSD, *mean square displacement*) par rapport aux données manuelles. L'ensemble des analyses décrites dans la suite de ce manuscrit ont été permises par l'efficience de cet algorithme.

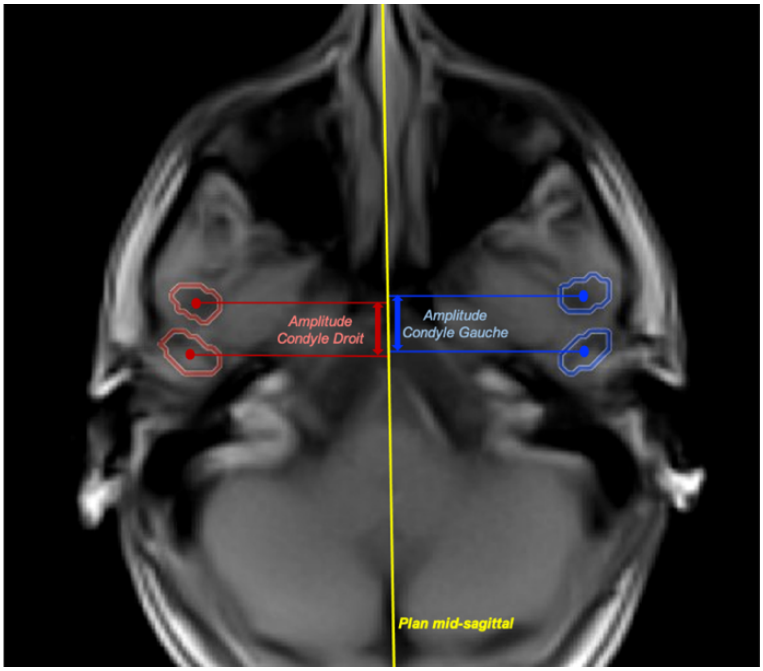

Figure 26. Représentation de la projection des centres de masse des condyles droit (rouge) et gauche (bleu) sur le plan mid-sagittal en début et fin de mouvement d'ouverture.

2.1.4 Analyse du mouvement condylien intra-sujet

Les séquences issues du sujet S0 ont permis de tester l'implication de l'**orientation du plan d'acquisition** sur le calcul des données quantitatives du mouvement mandibulaire. Pour cela, plusieurs paramètres ont été évalués : la rotation de la coupe axiale dans le sens sagittal (angle α), dans le sens coronal (angle β) et la hauteur de ce dernier par rapport au plan horizontal de Francfort (distance d).

2.1.5 Analyse du mouvement condylien inter-sujet

Les données issues des sujets S1 à S10 ont quant à elles permis d'analyser la **variabilité du mouvement condylien**. Après vérification de la symétrie intra-sujet et du placement de la coupe axiale, les mouvements ont été évalués par deux experts (JL, chirurgien-dentiste et RG, radiologue) via un score à trois niveaux pour qualifier la symétrie/asymétrie du mouvement perçu :

- Score 0, si aucune asymétrie n'est décelable visuellement ;
- Score 1, si une asymétrie est détectable transitoirement, c'est-à-dire non présente à chaque mouvement ;
- Score 2, si une asymétrie est détectable à chaque phase de mouvement.

2.1.6 Analyses statistiques

Les agréments inter- et intra-observateurs ont été calculés via l'application du coefficient Kappa de Cohen pour déterminer si les scores des experts étaient cohérents entre eux.

Pour analyser le lien entre les paramètres de symétrie et le placement des plans d'acquisition, le coefficient de corrélation Spearman a été appliqué. Ce coefficient a également été appliqué pour comparer les scores des experts aux données issues des paramètres objectifs. Les corrélations ont été interprétées selon les données décrites par Schöber (56).

2.2 Proposition d'une méthode d'évaluation bidimensionnelle de la trajectoire condylienne dans le plan axial

L'analyse d'un mouvement mécanique conjugué comme l'est celui des condyles mandibulaires ne se résume pas seulement à des **coordonnées de position**. Il existe aussi une **dimension temporelle** au mouvement qui nécessitait d'être prise en compte dans l'approche proposée. En effet, le mouvement peut être correctement réalisé d'un point de vue mécanique mais être retardé, en avance ou encore présenter un décalage temporel entre les deux articulations.

Pour réaliser cette analyse spatio-temporelle du mouvement mandibulaire, plusieurs paramètres ont été définis :

- Le délai entre les pics de vitesse des ATMs (**VPD**),
- La latence droite/gauche d'initiation du mouvement (**L**)
- La distance maximale entre les deux articulations durant leur déplacement (**MDD**).

Les résultats de ces calculs appliqués au plan axial sont décrits dans la publication suivante qui présente une méthode d'évaluation quantitative de la symétrie des mouvements condyliens mandibulaires dans le plan axial, en s'appuyant sur des données issues de l'IRM en temps réel analysées par DLNN.

2.2.1 Résumé en Français

Le diagnostic des dysfonctionnements temporo-mandibulaires (DTM) repose actuellement sur l'examen clinique dont l'IRM statique représente l'un des examens complémentaires les plus courants. L'IRM en temps-réel a quant à lui l'avantage de permettre la visualisation du mouvement des condyles mandibulaires et ainsi d'évaluer la symétrie de leurs déplacements, élément potentiellement lié à l'évolution de DTMs. L'objectif de ce travail est de proposer un protocole d'acquisition, une méthode de traitement d'image, ainsi qu'un ensemble de paramètres permettant une évaluation objective de la symétrie des mouvements mandibulaires. Il s'agit également de vérifier la fiabilité de cette approche, d'en identifier les limites, et d'évaluer si les paramètres calculés automatiquement reflètent effectivement la symétrie ou asymétrie du mouvement condylien.

Une séquence dynamique radial FLASH a été utilisée pour acquérir des images axiales en temps-réel chez 10 volontaires contrôles ne rapportant aucune symptomatologie au niveau temporo-mandibulaire. Un sujet supplémentaire a été inclus afin d'évaluer l'impact du positionnement de la coupe sur les paramètres mesurés. Les images ont été segmentées à l'aide d'une méthode semi-automatique fondée sur un réseau de neurones convolutifs U-Net. Les centres de masse des condyles ont ensuite été projetés sur l'axe mid-sagittal. Les courbes obtenues à partir de ces projections ont permis d'extraire différents paramètres de mouvement : la latence (L), le délai des pics de vitesse (VPD), et l'écart maximal de déplacement des condyles durant le mouvement (MDD). Ces mesures automatiques ont été comparées aux évaluations réalisées par des cliniciens.

La méthode de segmentation proposée a permis un suivi fiable des centres de masse des condyles. Les paramètres L et VPD se sont révélés indépendants de la position de la coupe, tandis que MDD présentait une variabilité importante. Les paramètres calculés automatiquement ont montré une corrélation significative avec les scores d'asymétrie donnés par les experts. En conclusion, le protocole d'acquisition et de traitement proposé permet l'extraction automatisable de paramètres quantitatifs permettant de décrire la symétrie du mouvement condylien.

2.2.2 Résumé en Anglais

Diagnosis of temporomandibular disorders is currently based on clinical examination and static MRI. Real-time MRI enables tracking of condylar motion and, thus, evaluation of their motion symmetricity (which could be associated with temporomandibular joint disorders). The purpose of this work is to propose an acquisition protocol, an image processing approach, and a set of parameters enabling objective assessment of motion asymmetry; to check the reliability and find the limitations of the approach, and to verify if the automatically calculated parameters are associated with the motion symmetricity.

A rapid radial FLASH sequence was used to acquire a dynamic set of axial images for 10 subjects. One more subject was involved to estimate the dependence of the motion parameters on the slice placement. The images were segmented with a semi- automatic approach based on U-Net convolutional neural network, and the condyles' mass centers were projected on the mid- sagittal axis. Resulting projection curves were used for the extraction of various motion parameters including latency, velocity peak delay, and maximal displacement between the right and the left condyle. These automatically calculated parameters were compared with the physicians' scores.

The proposed segmentation approach allowed a reliable center of mass tracking. Latency and velocity peak delay were found to be invariant to the slice position, and maximal displacement difference considerably varied. The automatically calculated parameters demonstrated a significant correlation with the experts' scores. The proposed acquisition and data processing protocol enables the automatizable extraction of quantitative parameters that characterize the symmetricity of condylar motion.

2.2.3 Publication

Methodology for quantitative evaluation of mandibular condyles motion symmetricity from real-time MRI in the axial plane

Karyna Isaieva[1,†,*], Justine Leclère[1,2,†], Jacques Felblinger[1,3], Romain Gillet[1,4], Xavier Dubernard[5], and Pierre-André Vuissoz[1]

[1] IADI, University of Lorraine, INSERM U1254, Nancy, France; [2] Oral Medicine Department, University Hospital of Reims, Reims, France; [3]CIC-IT 1433, INSERM, CHRU de Nancy, Nancy, France; [4] Guilloz Imaging Department, CHRU of Nancy, Nancy, France; [5] ENT Department, University Hospital of Reims, Reims, France;

[†]These authors contributed equally to this work

*** Corresponding author:**

Name: Karyna Isaieva

e-mail: karyna.isaieva@univ-lorraine.fr

ABSTRACT

Diagnosis of temporomandibular disorders is currently based on clinical examination and static MRI. Real-time MRI enables tracking of condylar motion and, thus, evaluation of their motion symmetricity (which could be associated with temporomandibular joint disorders). The purpose of this work is to propose an acquisition protocol, an image processing approach, and a set of parameters enabling objective assessment of motion asymmetry; to check the reliability and find the limitations of the approach, and to verify if the automatically calculated parameters are associated with the motion symmetricity.

A rapid radial FLASH sequence was used to acquire a dynamic set of axial images for 10 subjects. One more subject was involved to estimate the dependence of the motion parameters on the slice placement. The images were segmented with a semi-automatic approach based on U-Net convolutional neural network, and the condyles' mass centers were projected on the mid-sagittal axis. Resulting projection curves were used for the extraction of various motion parameters including latency, velocity peak delay, and maximal displacement between the right and the left condyle. These automatically calculated parameters were compared with the physicians' scores.

The proposed segmentation approach allowed a reliable center of mass tracking. Latency and velocity peak delay were found to be invariant to the slice position, and maximal displacement difference considerably varied. The automatically calculated parameters demonstrated a significant correlation with the experts' scores.

The proposed acquisition and data processing protocol enables the automatizable extraction of quantitative parameters that characterize the symmetricity of condylar motion.

Keywords: temporomandibular joint, mandible, condyles, articulation, segmentation, real-time MRI.

1

1 INTRODUCTION

The temporomandibular joint (TMJ) is a synovial joint composed of an articular disc, mostly fibrous, interposed between two bone surfaces (mandibular condyle and glenoid fossa). TMJ kinematics is complex [1] because it involves numerous muscular structures interacting with the bone and cartilaginous tissues and has six degrees of freedom. The progressive deterioration of the articular surfaces of the TMJ or the muscle imbalance leads to the appearance of temporomandibular dysfunction (TMD) [2]. These disorders are common and have reported a prevalence of 25% in the adult population [3]. TMD could lead to joint pain, clicking or grinding sounds when performing mandibular movements. In the long term and in the absence of appropriate treatment, these disorders can impact the quality of life of patients by limiting the amplitude of mandibular movements, altering masticatory muscle function, prematurely wearing down the articular disc, or even generating osteoarthritis. So, dynamical visualization of the temporomandibular joint is important [4] to improve the knowledge about the specific movements of its structures [5].

Multiple approaches exist to study TMJ kinematics [6]. They include commonly used mechanical axiographs [7], electromagnetic articulography [8], and various dedicated devices [9,10]. These devices are affordable and could be directly accessible in the clinician's office. However, the principal drawback of these techniques is that extra dermic and dental reference points are used to record the global motion of the mandibular bone but do not give any information regarding the real TMJ soft and hard tissue variations [11], and the acquired data is insufficiently reliable [12]. Furthermore, these devices are cumbersome and uncomfortable. Other devices such as infrared [13] and optical tracking systems [14] are considerably more comfortable but still rely on external tracking markers. Currently, only axiographs are widely used by clinicians; electromagnetic articulography is commercialized but used mostly for research purposes, and other devices are in the experimental prototype stage.

In parallel with these devices, TMJ's anatomical structures can be observed due to radiological acquisitions such as Computed Tomography scan (CT-Scan) [15] and Magnetic Resonance Imaging (MRI) [16]. MRI has the advantage to be a non-invasive and non-ionizing technology. However, conventional

acquisition protocols imply static positions and thus do not allow assessment of the entire TMJ's movement [17]. Standard static MR images, generally made in two key positions (closed and open jaw), have been shown to frequently not detect symptomatic cases (e.g. temporomandibular disk displacement [18]). Moreover, keeping the mouth in the open position for several minutes is uncomfortable for patients, but is required to avoid motion artifacts. An attempt at TMJ's motion MR imaging has also been made by pseudo-dynamic MRI that enables imaging of intermediate positions [18]. However, it was shown that acquired positions were different from those of natural jaw opening [19].

Real-time MRI is an emerging technology that is largely used for speech studies [20] and numerous medical applications [21–23]. Real-time MRI allows imaging of all intermediate dynamic jaw positions during natural movements. It could replace existing methods for TMJ's investigation by combining advantages of the existing methods: accessibility of motion information (similarly to kinematics-measuring devices), and precise position and general anatomical structure (similarly to conventional MRI). The quality and the efficacity of real-time MRI in oblique sagittal planes were already assessed on cohorts of healthy subjects [24] and patients [25]. It was shown that good-quality quasi-simultaneous multislice imaging was also possible [26]. These pioneers' works offered a real-time MRI of TMJ feasibility evidence and a demonstration of the advantages of the real-time technique over conventional static imaging. They also made an exhaustive qualitative description of condylar motion and introduced the possibility of biomechanical analysis of the TMJ's motion [27]. However, they mostly reported on the characterization of the condyles' motion based on visual observation or manual measurements.

The purpose of the current work was to present an acquisition protocol and a processing pipeline enabling automatizable quantitative evaluation of condylar motion from real-time MRI in the axial plane (which allows strictly simultaneous imaging of both condyles). Oppositely to existing works, we are focusing not on qualitative motion description, but on designing quantitative parameters aiming to provide a clinical physician with quick and comprehensible information describing mandibula's motion symmetricity. Such complement to acquired real-time MRI films would help with patient follow-up and estimation of rehabilitation efficacity based on objective criteria and without the employment of additional motion-

tracking devices. This work also reports on the quality evaluation of each step of the proposed pipeline: actual slice orientation for the cohort of volunteers, segmentation, mid-sagittal axis determination, and robustness of the selected parameters. And, finally, we demonstrate the motion parameters variability and their correlation with symmetricity scores based on visual observation.

2 MATERIALS AND METHODS

2.1 Participants

The participants were 1+10 (S0 and S1-S10) healthy volunteers with no known temporomandibular disorders or orofacial pain. The subjects S1-S10 were involved in the inter-subject variability investigation, and S0 was involved in the estimation of the dependence of the proposed parameters on the slice position. The age of S1-S10 varied from 25 to 62 (with a mean of 42 years) and the age of S0 was 52 years. All participants provided written informed consent. The data was acquired under the approved ethical protocol "METHODO" (ClinicalTrials.gov Identifier: NCT02887053). The study was approved by the institutional ethics review board (CPP EST-III, 08.10.01).

2.2 MR images acquisition and visual evaluation

The MR images were acquired on a Siemens Prisma 3T. The imaging sequence was a radial radio-frequency (RF)-spoiled fast low angle shot (FLASH) sequence [32] with TR=2.34 ms, TE=1.47 ms, the flip angle was 5°, pixel bandwidth was 1670 Hz, and slice thickness was 8 mm. Image size was 136×136 pixels, and the in-plane resolution was 1.41 mm (field of view 192x192 mm). The number of radial spokes was 9 and two slices were imaged quasi-simultaneously for all sequences, leading to a temporal resolution of 42 ms (24 frames per second). The participants were asked to repetitively open and close the mouth with the maximal possible amplitude during the sequence noise. A reference opening/closing (with a period of 3+3 seconds) video was shown to the volunteers before the acquisition start, however, the actual movement speed

varied depending on the volunteers. Total acquisition time varied from 12 seconds to 55 seconds covering at least 2 full opening/closing cycles. The acquisition protocol was different for subjects S1-S10 and for S0.

Note that the images were acquired in anatomical position so that the left condyle on the image represents the right condyle of the subject.

2.2.1 Inter-subject variability analysis

For S1-S10, the following protocol was applied. Firstly, oblique sagittal slices going through each of the condyles were imaged quasi-simultaneously. Then, image series for two parallel coronal slices were acquired. Finally, the following instructions were given to the MRI operator for two parallel axial slices' positioning:

1) Parallel to the horizontal Frankfurt plane (localized in sagittal images) which links the lowermost point of the orbital floor to the uppermost point of the external auditory canal.

2) Parallel to the uppermost point of each condyle, pointed in coronal plane images.

3) Parallel to the most posterior point of each condyle pointed in axial plane images.

The last two verifications ensured the symmetricity of our measurements (by taking into account the subject's asymmetry). The slices were placed at the bottom of the temporal tubercule (eminence) to see the condyle's displacement all along its path from its posterior position in the glenoid fossa to its most anterior position ahead of the temporal eminence. The axial planes were imaged for 30-60 seconds. Only the best one of the two (where the condyles were well distinguishable from the surrounding tissues) was used for further processing.

The dynamic MRI series in the axial plane were visually evaluated independently by two clinicians: Expert 1 (JL, dental surgeon with 7 years of experience in TMD treatment) and Expert 2 (RG, radiologist with 8 years of experience in head and neck radiology), and a symmetricity score was given for each subject for the opening and closing movement separately. In order to evaluate the intra-observer agreement, Expert 1 scored the symmetricity twice, with a several-month interval between the scorings. The most posterior point of each condyle has been marked, in the closed position (condyle in the most posterior position). A line has been made between these two points to determine a "bi-condylar plane" taking into account the natural

5

asymmetry of volunteers. Then, the clinician eye-followed opening and closing movements making particular attention to the distance of each condyle in comparison to the traced line:

- Grade 0: corresponds to an absence of visual difference between right and left points compared to the coronal line.
- Grade 1: corresponds to a relative asymmetry, i.e. not present on each movement or slight asymmetry which can be identified visually only after slowing down the video sequence
- Grade 2: corresponds to a visible difference between right or left distance regarding the coronal line, i.e. one side distance compared to the line was most important than the other one.

The experts were blinded to the subject number and to the information extracted from the post-processing.

2.2.2 Intra-subject variability analysis

For S0, the sagittal and the coronal slices were acquired in the same manner, and the acquisition of the axial slices was repeated several times in order to evaluate slice positioning impact. The MRI operator was instructed to turn the slice in the sagittal plane (using the oblique sagittal image of the left condyle for positioning) and in the coronal plane, as well as translate the plane. The rotation in the sagittal plane was denoted by angle α and was 0 for the strict axial plane and positive for clockwise rotation. The rotation in the coronal plane was denoted by angle β and was 0 for the perfectly symmetric anatomical axial plane defined retrospectively, and positive for the clockwise rotation. The distance between the slice and the reference point (lying in the referent symmetrized axial plane intersecting the uppermost point of each condyle) was denoted as d. The parameters definition is illustrated in Figures 1A and 1B, and their precise values were calculated retrospectively from DICOM-files headers. For some of the slices, the condyles were very poorly visible, and they were thus excluded. The following slices were kept for further analysis (Table 1) :

Series number	α	β	d
1	-1,2	2,72	12
2	-1,2	1,23	4
3	-1,2	1,23	12
4	-12	-2,42	11

6

5	23	0,33	0
6	-39	0,77	24
7	-1,2	1,23	8
8	-1,2	1,23	16
9	-1,2	1,23	14
10	-1,2	5,83	11
11	-1,2	-3,57	4
12	-1,2	-3,57	12

Table 1. Positions of the slices used for intra-subject variability analysis.

For the analysis, the following series were used. Fixed α and β, variable d: series 2, 3, 7, 8, 9; Planes intersecting the upper left part of the mandibular bone at different points (by a clockwise rotation), variable α: series 3, 4, 5, 6; Fixed d and α, variable β: series 3, 10, 12.

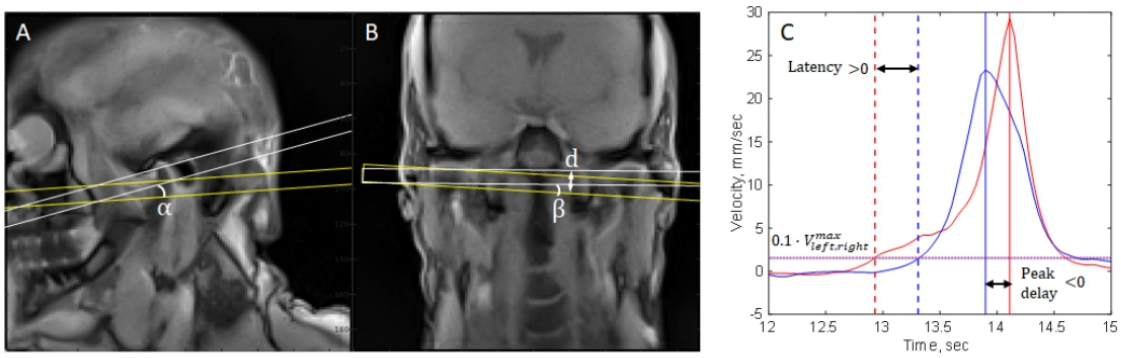

Figure 1. (A) and (B) Definition of the parameters that describe relative slice position. The white slice denotes the reference axial slice, and the yellow slice corresponds to the imaged slice. (C) Definition of latency and peak delay illustrated on the 2-nd opening of S6. The red corresponds to the right condyle and the blue to the left condyle. The dashed vertical lines denote opening onsets defined as the time point when velocity exceeds 10% from its maximal value (denoted by horizontal dotted lines which are almost indistinguishable from each other). The solid vertical lines denote velocity peak positions.

2.3 Automatic data processing

2.3.1 Segmentation

For training and evaluation of the segmentation, we used a single axial slice of subjects S1-S10. Considering a relatively small number of subjects, we have chosen an intra-subject training strategy. 20

images were manually segmented for each subject, and a U-Net-based neural network was then trained for each subject separately in order to automatically segment the remaining 280-1300 images.

Additionaly, a separate test was performed to test the generalizability of the proposed segmentation approach. The model was trained on the S1-S10 subject set and applied to the subject S0.

The mean square difference (MSD) between the projections calculated from the automatically and the manually segmented condyles has been chosen as the quality metrics. The segmentation has been considered reliable if MSD is inferior to half-pixel size. Additionally, mean displacements of centers of mass of automatically segmented condyles (with respect to those of the manually segmented ones), were calculated. The details on the segmentation method are provided in Appendix.

2.3.2 Mass center projections

The mass center of each condyle was projected on the mid-sagittal axis. This axis was supposed to be perpendicular to the line connecting the condyles' centers and intersecting their common mass center in the closed jaw position. To decrease the impact of position variation and segmentation imperfections on mid-sagittal axis determination, instead of taking one image per subject to calculate mean condyles centers in closed jaw position, we took the 10 first images. The automatically determined mid-sagittal axes were visually checked by Expert 1 and corrected if needed.

To remove the outliers appearing in the case of erroneous automatic segmentation and manifesting in form of narrow steep peaks, the projection curves were filtered with a median filter (with a width of 5). Subsequent post-processing included low-pass filtering (with a 1-st order Butterworth filter) which helped to avoid oscillations related to discrete grid and imperfect segmentation. Cutoff frequency was calculated automatically for each subject assuming the MSD between filtered and input data should not exceed 1% of maximal amplitude (in the interval from 0.1 to 10 Hz with a step of 0.1 Hz). Velocity was calculated as a 5-point derivative of the projection. Elementwise difference between projections of condyles centers was also calculated (displacements difference).

All cycle phases were found automatically. Opening and closing intervals were defined as those where velocity was greater than 10% of the velocity maximum. In order to keep only one opening and one closing

interval per cycle, all short intervals (less than 300 ms) were removed. The remaining intervals were concatenated if they were closer than 1 sec and had the same velocity direction. All necessary additional checks were performed to exclude the misclassification.

2.3.3 Calculation of the motion parameters

The motion parameters were calculated separately for each cycle and can be divided into three groups:

1. The first group included the motion amplitude (the difference between condyles' open position and close position projections) for the left and the right condyle.

2. The second group contained the mean and standard deviation of the velocity projections, calculated independently for opening and closing.

3. Finally, the third group aimed to describe motion symmetricity. The parameters were normalized to not integrate the subject's morphology and motion speed.

- Spatial asymmetry was represented as the maximal displacement difference (MDD) between the condyles during opening or closing movements. This parameter was normalized by maximal displacement from the whole image series. Additionally, temporal positions of each displacement difference maximum were expressed as a number that linearly varies from 0 (posterior position) to 1 (anterior position).
- Temporal asymmetry parameters were: latency (L) defined as the delay between onsets of two events (opening or closing), and velocity peak delay (VPD) (as illustrated in Figure 1C). The parameters were normalized on opening/closing duration.

To finally combine all three parameters describing the motion symmetricity (MDD, L, and VPD), we applied principal component analysis (PCA), where the variables were absolute values of normalized symmetricity-describing parameters and the observations were the values averaged across all the repetitions of each subject (concatenated for every opening and closing). Only the first principal component was taken as the unique parameter describing motion symmetricity.

To analyze the impact of slice position on the method reliability, we selected three parameters: a geometrical parameter (motion amplitude), a temporal motion asymmetry parameter (VPD), and a spatial

motion asymmetry parameter (MDD). Velocity dependence on slice position has not been analyzed due to its significant intra-variability during repetitions. For the parameter α variability, only one of the condyles (the left one, which was chosen for the slice positioning) was taken for the analysis.

2.4 Statistical analysis

We performed a weighted Cohen kappa test to determine if the experts' scores are consistent and interpreted them as it is suggested in [37]. The first score set of Expert 1 was taken for comparison with Expert 2 and for further analysis.

To evaluate the correlation between the symmetricity parameters (SP) and the slice position parameters, the Spearman correlation coefficient (denoted as r) was calculated. The correlation was considered negligible for $r<0.1$, weak for $0.1<r<0.39$, moderate for $0.4<r<0.69$, strong for $0.7<r<0.89$, and very strong for $r>0.9$ [38]. We considered the quantities not significantly correlated if $p > 0.2$ (beta level) [39]. The same test was used to find the pairwise strength of correlation between the SP.

To find the correlation between the experts' scores and the SP, the scores were averaged between two experts, and the Spearman correlation coefficient (r) was calculated. We considered the quantities significantly correlated if $p<0.05$ (alpha level) [39].

3 RESULTS

3.1 Automatic data processing

3.1.1 Semi-automatic segmentation time efficiency and reliability

With the chosen semi-automatic segmentation strategy, the processing took 12 minutes per volunteer on average for all stages (from DICOM load and delineation to prediction and parameter calculation) and 4 minutes for delineation. Mean MSD was 0.51 mm (with a pixel size of 1.41 mm) and thus can be considered reliable. The mean displacement was +0.26 mm (the segmentation masks are, on average, higher than the manually created ones). From the generalizability test, mean MSD value was 0.55 mm and mean

displacement was +0.42 mm which are both inferior to the half of the pixel size. The detailed results on the segmentation are presented in Appendix.

3.1.2 Mass center projections

Mid-sagittal axis determined automatically was estimated as acceptable for 8 subjects and corrected for two subjects: S7 and S9.

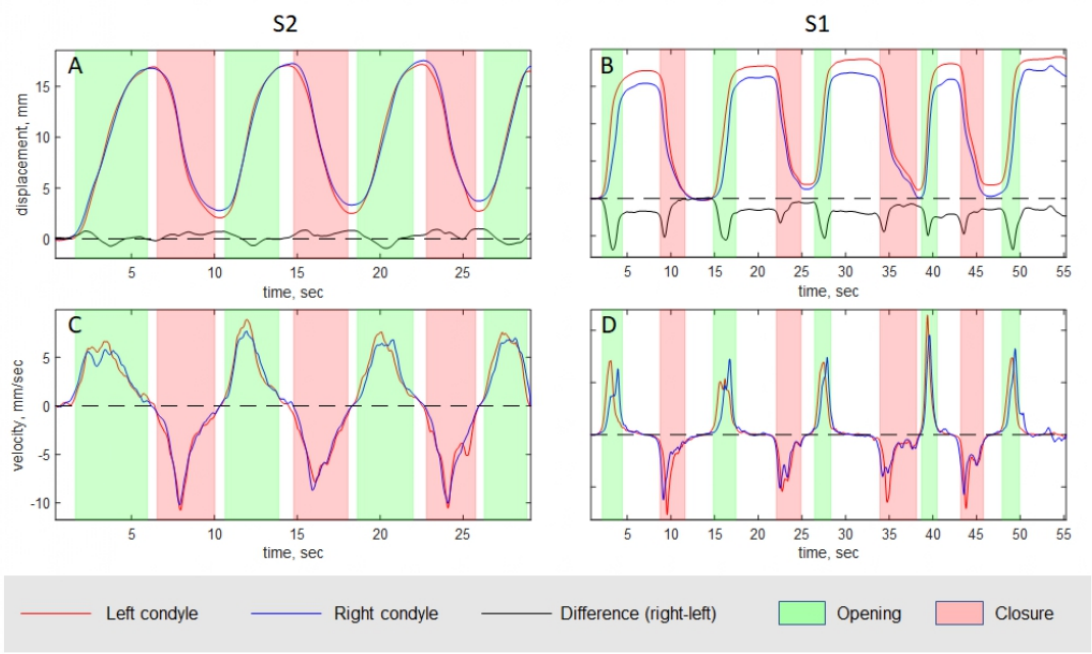

Figure 2. (A) and (B): post-processed anterior-posterior projections of condylar centers during the opening-closing motion for subjects S2 (A) and S1 (B). (C) and (D): anterior-posterior velocities of condylar centers for subjects S2 and S1, correspondingly. Opening and closing time intervals calculated automatically are denoted by color codes.

The resulting motion curves and their difference were visually analyzed and compared with the generated videos (Video 1-10). Examples of motion curves are given in Figure 2: the majority of the volunteers show almost the same right and left displacement difference (Figure 2A). However, some volunteers demonstrated an asymmetry during the motion (for example, as can be seen in Video 1). It manifests in form of a steep peak on the displacement difference curve (black curve) (e.g. in Figure 2B). Such peaks at the movement beginning are related to the latency between the right and left condyles to initiate the displacement. They differ from the peaks of most of the volunteers by their shape, amplitude, and temporal position (for

comparison, see Video 2-8). Steep peaks can be distinguished from small peaks related to minor segmentation errors, and from wide peaks that can be observed at the ending, which can be explained by an incomplete performing opening or closing (e.g. first repetitions of S3, see Video 3).

Similarly, in the case of asynchronous motion, latency, and velocity peak delay were observed on anterior-posterior velocity projections (e.g. right condyle delay (blue curve) for S1 in Figure 2D). However, a velocity peak delay could also be observed in the case of almost perfectly symmetrical motion (Figure 2C, the third repetition of S2, and Video 2).

3.2 Intra-subject variability analysis

All processed videos from real-time MRI of the subject S0 acquired in different planes are provided in Videos 11-22.

Analysis of the dependence of the three selected parameters (motion amplitude, VPD, and MDD) on distance from the reference point has shown that motion amplitude is smaller for the slices placed lower (Figure 3A) with $r_{right} = -0.94$ ($p<0.001$) and $r_{left} = -0.97$ ($p<0.001$). This was an expected result considering the mandibular bone is a rigid structure whose rotation center is located above the imaging plane.

The MDD demonstrated a not significant correlation ($r_{open} = 0.28$, $p_{open}=0.27$; $r_{clos}=-0.31$, $p_{clos}=0.30$) to the slice displacement for the slices whose center was placed from 4 to 14 mm down from the reference point (Figure 3C). However, the slice displaced on more than 14 mm has shown completely different results. Indeed, the curves and the video analysis (Video 18) have shown a completely different motion trajectory of this part of the mandible.

Figure 3D shows that the motion amplitude was greater for positive values of α, and very small for a large negative value of α (around 3.5 mm for -39° compared to 6.5 mm for 23°) which decreases the method sensitivity. Furthermore, it has been noted that for too large positive values of α, another issue (partial volume effects related to an extended visualization of the mandibular bone parts in the slice) manifests (Video 15). This phenomenon could complicate the automatic segmentation task to differentiate the condyle from the ramus and crucially affect the precision of the mass center determination. Thus, in the axial plane,

we defined anatomical markers which have to be seen to ensure an optimal placement while slice positioning (parallel to the Horizontal Frankfurt Plane (HFP)): the nasal septum, mandibular condyles (with an oval shape), the external auditory canals and the clivus between sphenoid and occipital bones (appearing as a horseshoe shape). Other validations can be done in other orientations: in the coronal plane, axial slices have to be parallel to the line connecting the uppermost point of each condyle and in the sagittal plane, axial slices have to be parallel to the HFP connecting the lowermost point of the orbital with the uppermost point of the internal auditory canal.

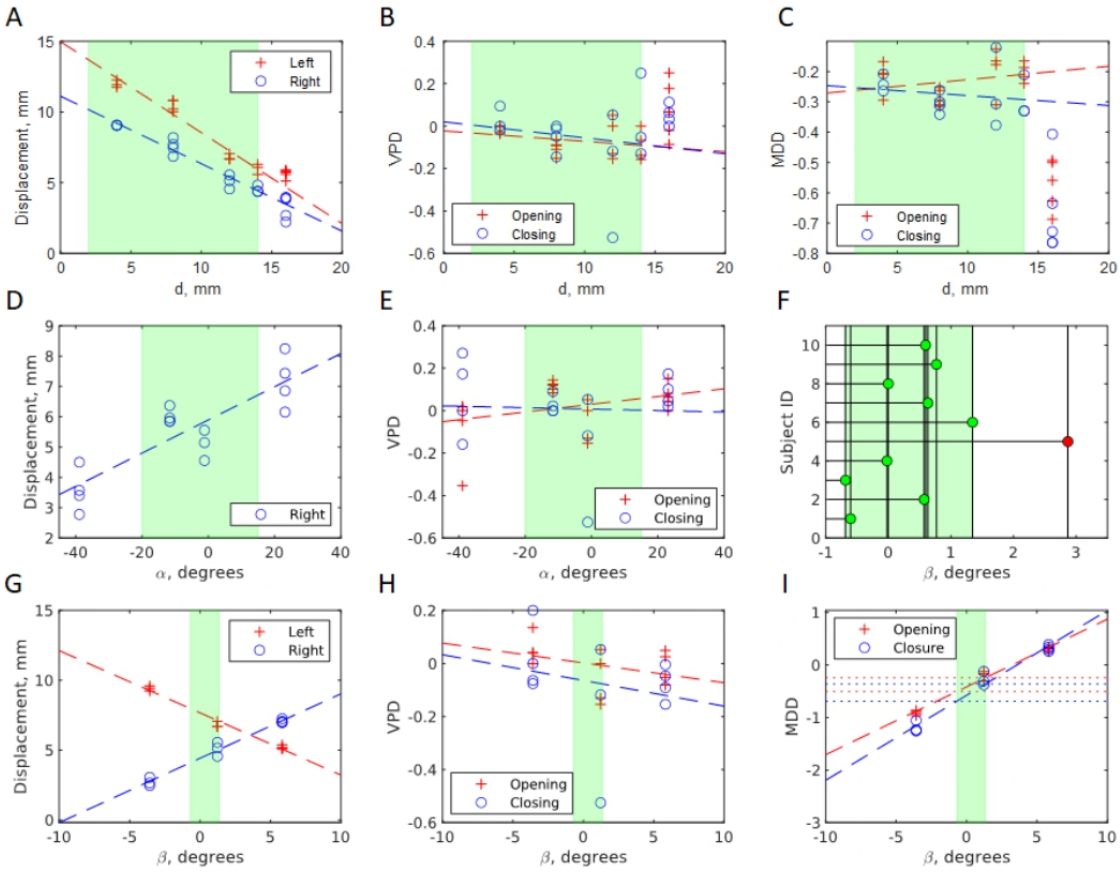

Figure 3. (A)-(E), (G)-(I): Condylar motion parameters measured for S0 in various slice orientations. VPD abbreviates "velocity peak delay", and MDD abbreviates "maximal displacement difference". Dashed lines correspond to a linear fit of the points. The green area corresponds to the accepted range of the parameters. Horizontal dotted lines in subplot (I) denote values of normalized maximal displacement difference for extremities of the accepted β zone. (F): Vertical lines depict the actual β of axial slices selected by MRI technicians with respect to the retrospectively selected symmetric slice for S1-S10. Horizontal lines and circles show the correspondence between β and the subject ID. The red circle points to the subject S5 rejected from the further analysis.

No significant correlation between α and peak delays was observed (r_{open}=0.23, p_{open}=0.34; r_{clos}=0.08, p_{clos}=0.76).

As expected, the variations of β had a strong impact on the motion parameters. According to our previous explanations, in Figure 3G, it can be seen that in the case of greater β, a decrease in the motion amplitude of the left condyle (r=-0.94, $p < 0.001$) and an increase for the right one (r=0.94, $p < 0.001$) can be observed. VPD was not significantly correlated (r_{open}=-0.33, p_{open}=0.30; r_{clos} = -0.34, p_{clos}=0.31) to β changes (Figure 3H). Finally, MDD was strongly correlated with β ($r_{opening}$=0.94, $r_{closing}$=0.94, $p < 0.001$ for both). It means that slice placement greatly affects this last parameter and produced measurement errors in the case of asymmetric positioning.

In order to estimate possible error values of the MDD, actual β angles of the axial slices selected by MRI operators have been retrospectively analyzed for S1-S10. This analysis has shown that 8 of 10 axial slices were almost symmetrically positioned with a β between -0.68° and 0.77° compared to the retrospectively determined ground truth position, and one slice was inclined at 1.35° (S10). One more slice was inclined at 2.87° (S5) and was removed from further analysis. For this last slice, we noticed that the slice was strictly axial placed instead of anatomically axial placed due to a human mistake during the performed exam.

The β values for axial slices for S1-S10 are depicted as vertical lines in Figure 3F and the accepted values are denoted as a green area in Figures 3F-4I. Considering the slope of the MDD (on β) was of the same order for all volunteers, one can estimate the maximal possible error as ±0.5.

3.3 Inter-subject variability analysis

3.3.1 Visual symmetricity evaluation

The scores are presented in Table 2.

Subject	Opening			Closing		
	Expert 1	Expert 2	Expert 1 bis	Expert 1	Expert 2	Expert 1 bis
S1	2	2	2	1	1	1
S2	0	0	0	0	0	0
S3	1	0	1	0	0	0
S4	0	0	1	0	0	0

S5	-	-	-	-	-	-
S6	2	1	2	1	1	1
S7	1	0	1	0	0	0
S8	1	0	0	0	0	0
S9	2	2	2	1	0	1
S10	2	2	2	1	1	2

Table 2. Symmetricity scores provided by the experts from visual observation only. Expert 1 is a dental surgeon and Expert 2 is a radiologist.

The Weighted Cohen kappa value between two different score sets of the Expert 1 was κ=0.80, demonstrating a strong intra-observer agreement. The kappa-value between Expert 1 and Expert 2 was κ=0.58, therefore the scores of the two experts thus demonstrated a moderate agreement. One can note that the intra-observer agreement was much stronger than the inter-observer agreement, and Expert 1 (a dental surgeon) tended to choose higher scores than Expert 2 (a radiologist).

3.3.2 Inter-subject variability of the motion parameters

The displacement between anterior and posterior plateaus (Figure 4A) varied from 8 mm (S10) to 17 mm (S1, S2, S7) and depended both on the subjects' anatomy and slice position. A large difference between right and left condyle posterior plateaus was observed mostly in the case of the incomplete jaw closing from one of the sides (S2, S9). Such difference for anterior plateaus had greater amplitude and was related to both incomplete opening from one side (S2) and global motion asymmetricity (S1).

It has been observed in Figures 4B and 4C that the mean velocity largely varied between subjects and between repetitions for the same subject (even though a pre-recorded video showing the desirable motion rate was shown to the subjects at the beginning of each sequence). While some subjects (S4, S10) showed stable opening-closing rhythm, others (S3) demonstrated high dispersion of mean velocity values.

The motion symmetricity parameters for the subjects S1-S10 are depicted in Figures 4D-4F. Despite all these parameters characterizing the motion symmetricity, only some of them were correlated with each other:

- The two parameters describing temporal displacement (L and the VPD) were not significantly correlated (r=0.21 p = 0.41).
- L and the MDD have demonstrated a weak correlation (r =-0.39, p=0.09).
- A significant correlation was observed between VPD and MDD (r=-0.64, p = 0.004).

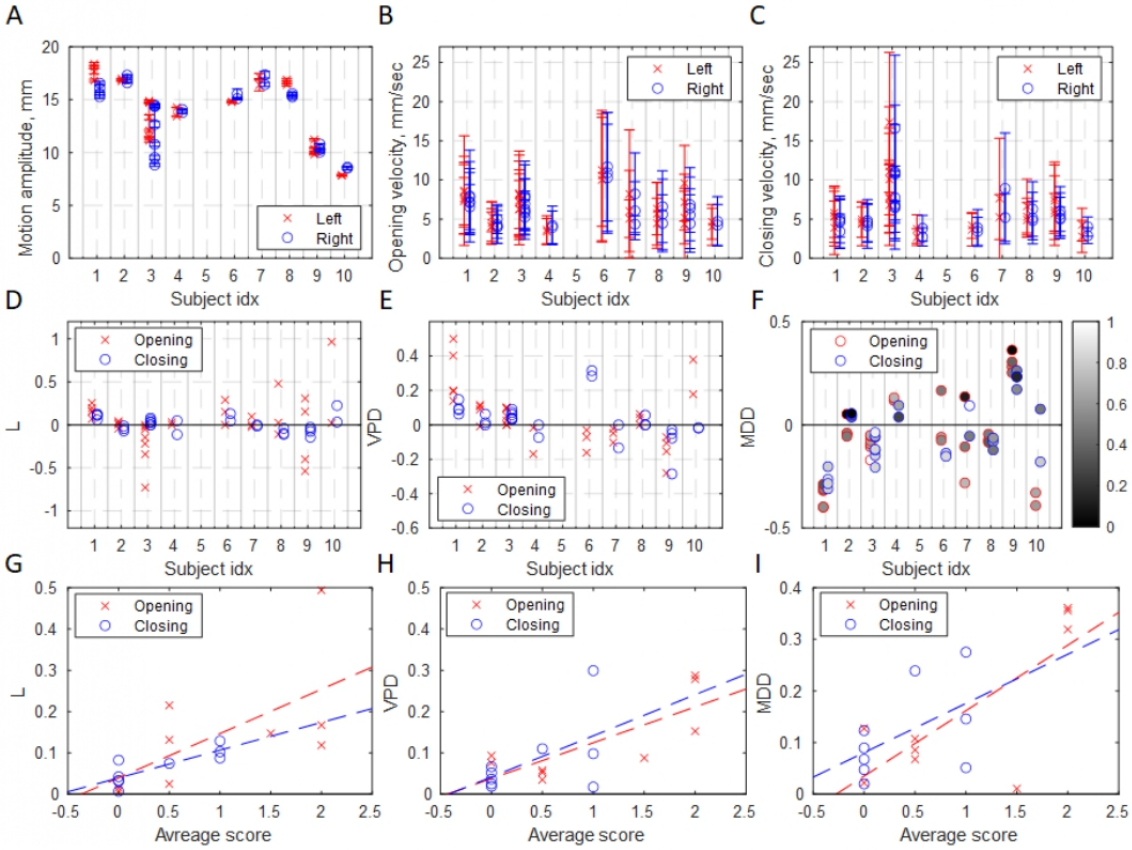

Figure 4. Parameters calculated from posterior-anterior motion of condyles centers in the axial plane. Markers on plots (A)-(C) correspond to mean values and error bars correspond to standard deviations. (D)-(F): Symmetricity parameters. VPD abbreviates "velocity peak delay", and MDD abbreviates "maximal displacement difference". The color code on plot (F) denotes the temporal position of the peak, which varies linearly from 0 (posterior position) to 1 (anterior position). The dashed lines on plots (G)-(I) depict the linear fit of the data (red for opening, blue for closing).

Nevertheless, all these parameters were significantly correlated with the experts' scores with a correlation coefficient of r=0.78 (p<0.001) for latency, r=0.58 (p = 0.01) for velocity peak delay and r=0.53 (p = 0.02) for MDD. As can be seen from Figures 4G-4I, the outliers (where the automatically calculated quantities did not correspond to the visual scores), were different for different parameters: for example, the opening of S6 with an average visual score = 1.5, demonstrated MDD = 0.01 (too small for such visual score) and L =

0.14 (consistent with the visual score). Similarly, the opening of S3 (visual score = 0.5) demonstrated L = 0.4 (too high for this visual score) and VPD = 0.11 (consistent with the visual score).

The PCA-based combination of the symmetricity parameters based on principal component analysis has shown the strongest correlation with the physicians' scores with an average correlation coefficient of $r=0.80$ ($p<0.001$).

4 DISCUSSION

This work presents an acquisition and processing protocol that allows reliable quantification of directly visualized condylar motion symmetricity. The precision of the slice placement and its impact on the measurements have been assessed. The first estimation of inter-subject variability in a healthy population is established. The proposed parameters could serve as markers helping to follow up with patients, in particular, to quantitatively evaluate the efficacity of the therapy.

Despite the axial plane orientation reducing the volume of available motion information compared to the oblique sagittal slices [24–27], it represents a simpler way to detect motion symmetry. In this orientation, the condyles can be images simultaneously as the mandibular bones' crosssections (contrary to the oblique sagittal orientation where they represent the extremities of mandibular bones). Therefore, the definition of a condyle center is more straightforward and objective which allows processing automation.

We have shown that the proposed symmetricity parameters can be extracted in an semi-automated manner, by manually segmenting only 20 images (from several hundreds). It was also demonstrated that this approach is potentially generalizable in terms of inter-subject segmentation prediction. It can be noted, that the automatic masks were usually higher than the manually created ones. This phenomenon is more pronounced in the case of large negative values of α and attributed to the partial volume effect caused by the presence of mandibular ramus.

In an example of one subject, we have shown that the temporal symmetricity parameters (latency, velocity peak delay) do not highly depend on the slice position. We showed that slice positioning allows a suitable

tolerable margin of placement error regarding the anteroposterior inclination α. However, large values of right-left inclination β may lead to false asymmetry occurrence. Maximal displacement difference was shown to significantly vary within a 1-degree interval which was in practice respected by the involved MRI technicians. The variation extracted from the linear fit for intra-subject data had the same order as the inter-subject variation. Thus, the results indicate that maximal displacement difference is the least reliable from the proposed symmetricity-describing parameters.

The visual scores were highly reproducible by the same reader but in a moderate agreement between the physicians. This imperfect association could probably be explained by the nature of the professional activity of the experts. Nevertheless, the average scores were significantly correlated with the automatically calculated parameters. Latency demonstrated a better overall correlation with the visual scores than other automatically calculated parameters. The high correlation between latency and the introduced parameters could probably be explained by peculiarities of human perception and does not necessarily mean that this parameter is the most reliable for the objective motion symmetricity assessment.

4.1 Limitations

One of the substantial limitations of this study is the relatively small number of volunteers. To demonstrate the segmentation quality for different morphologies and slice placements, the neural network was re-trained for each new subject (intra-subject prediction) which is not a generalized approach. Only one subject was involved to inter-subject segmentation prediction. The results are encouraging, however, the sample size in our case was not sufficient to consider these results highly reliable. Currently, the segmentation is relatively time-consuming and the manual part takes 4 minutes on average which is hardly acceptable in a real clinical routine. Nevertheless, in the case of a larger cohort (at least several dozen of subjects), one could envision a completely generalized approach with an appropriate generalizability validation, as it was successfully done for datasets of MR images of different organs [30,40–42]. The processing in this case would be also much faster, since the manual segmentation and the network training were the most time-consuming parts of the processing.

Similarly, only one subject was involved in the validation of the method's robustness with respect to different plane orientations. Nevertheless, these preliminary results allow a highly reliable conclusion (due to a substantial difference in correlation coefficients) that distance-based parameters (such as MDD) are more sensitive to slice orientation than time-based parameters (such as latency and velocity peak delay).

Another limitation of this study is that it was focused on the evaluation of motion symmetricity of asymptomatic volunteers with no known pathologies. The proposed parameters were linked to the symmetricity, but not to the clinically important signs (such as the intensity of orofacial pain, or the presence of clicking sounds). Therefore, a larger population (including symptomatic patients), and evaluation of clinically valuable parameters will be added to the future data collection protocol.

Analogously, the mid-sagittal axis determination based on close jaw position was shown to be reliable for most healthy subjects that participated in the study. However, this approach might fail for patients presenting pathological jaw anatomy. Thus, in the future, the mid-sagittal axis determination may need a more robust definition and could include extraoral anatomical markers.

5 CONCLUSION

An imaging protocol and a data processing pipeline were proposed for the investigation of condylar motion, and three normalized parameters describing motion symmetricity (latency, velocity peak delay, and maximal displacement difference) were introduced. It was shown that this approach potentially enables automatic segmentation and extraction of the introduced motion parameters.

Two of the three proposed parameters (latency and velocity peak delay) did not significantly change with a slight (observed in practice) change in the slice position. However, the maximal displacement difference was found to be dependent on the slice inclination in the coronal plane and varied considerably.

The physicians' symmetricity scores based on the videos acquired in the axial plane were in moderate agreement. All three motion symmetricity parameters, separately, have demonstrated a significant correlation with the average experts' scores, and a PCA-based parameters combination has shown the best

correlation. Therefore, the presented results prove the reliability of the method and can serve for future clinical studies.

6 APPENDIX. SEMI-AUTOMATIC SEGMENTATION

Accurate image segmentation is a key challenge in quantitative analysis, however, recent developments in machine learning have made this task more manageable. Nowadays, the U-Net convolutional neural network [28] has demonstrated its reliability for the segmentation of real-time MRI of various organs: heart [29], wrist bones [30], or tongue [31]. The emergence of machine learning frameworks has also created new opportunities to extract motion characteristics from organs of interest. In our work, we employed a semi-automatic approach based on the U-Net which consisted in applying a model trained on a small number of images, to segmentation of the remaining several hundreds of images of the same subject. Additionally, we tested the possibility to extend this approach to a fully automatic segmentation.

6.1 Methods

6.1.1 Intra-subject semi-automatic segmentation

The development set consisted of 20 images per subject: 16 for training and 4 for validation. In order to ensure the best diversity in the development set, a k-means clustering of all images (with k=20) has been performed. The distance metric was the Euclidean norm in the intensity space of vectorized images. Images having the least distance to each of the 20 cluster centers were chosen as 20 non-similar images.

The condyles on the selected 20 images were manually delineated by KI who was previously trained by Expert 1. Then, a square region of interest (ROI) of 32 pixels was manually selected for each condyle (the same for the whole series) whose center corresponds to the mean position of the center of the delineated condyle. The resulting ROIs of images and masks were resized to 128 pixels using functions from the OpenCV library [33] (bicubic interpolation over 4x4 pixel neighborhood in case of image increase and resampling using pixel area relation in case of image decrease). To increase the development set size, we used data augmentation (translations on -4 and +4 pixels in both horizontal and vertical directions).

The resulting images and masks served as input and output for the convolutional neural network. The network was based on the classic U-Net [28] with 4 downsampling and 4 upsampling steps. Each downsample step consisted of two 3x3 convolutions, followed by a rectified linear unit (ReLU) and a 2x2 max pooling operation with stride 2 for downsampling, and the upsampling path was constructed symmetrically. A zero-padding was applied after each convolution in order to conserve the matrix size, so that the image sizes were always the powers of 2, and a dropout regularization was applied on each downsampling or upsampling step. The number of feature channels started from 32, doubled on each downsampling step, and halved on each upsampling step. The final step consisted of the application of a 1x1 convolution and a sigmoid activation function to map 32 features to the probability of belonging to a condyle. The loss function was selected to be binary cross-entropy which usually demonstrates the best performance when the classes are well-balanced [34]. The network was trained separately for each subject with an Adam optimizer with a batch of 8 samples and an automatic early stopping with patience 2. The code was implemented using a GPU version of the Keras framework [35] on a machine with a 28-cores Intel Xeon 2.5 GHz processor, 64 GB RAM, and an NVIDIA Quadro P5000 graphics card. The U-Net model was trained in two steps. First, a model was trained starting from random weights and a fully automatic k-means-based segmentation of the data from subject S1. In the second step, the U-Net model was trained on 20 images specifically for each subject, with the first step as initialization. After the training, the models of each subject were applied for condyles segmentation of the whole series of images.

For the quality test of the automatic segmentation, each 50th image from each axial series of S1-S10 was manually delineated by Expert 1 in ImageJ software [36]. All intersections with the training and validation sets were excluded from the testing set to avoid bias (but kept on the graphs for better visualization).

The mean square difference (MSD) has been chosen between the projections calculated from the automatically and the manually segmented condyles as the quality metrics considering all further measures are based on projection values. Our segmentation has been considered reliable if MSD is inferior to half-pixel size. Additionally, mean displacements of centers of mass of automatically segmented condyles (with respect to those of the manually segmented ones), were calculated.

6.1.2 Generalizability of the segmentation approach

In order to test the generalizability of the proposed segmentation approach, an inter-subject test was performed. Firstly, the neural network was trained with both manually-delineated condyles of S1 as the validation set, and both manually-delineated condyles of subjects S2-S10 as the training set. Then, a series with the best orientation of S0 (series 4), was selected as the testing set (20 images selected with the k-means algorithm, both condyles).

In order to test the impact of the region of interest choice, the inter-subject segmentation evaluation explained above has been evaluated with different ROI positions. Firstly, the center of the region of interest was selected as the center of mass of the manually segmented condyles, and its size was fixed to 32 pixels. Then, translations of 4 pixels (approximately 6 mm) in horizontal and vertical directions were applied, resulting in 9 sets of the model test results.

6.2 Results

6.2.1 Intra-subject semi-automatic segmentation

Details on the metrics values are presented in Table A.1.

Subject	MSD left condyle (mm)	MSD right condyle (mm)	Mean displacement left condyle (mm)	Mean displacement right condyle (mm)
S1	0.37	0.40	0.01	0.14
S2	0.35	0.44	0.19	-0.07
S3	0.64	0.47	0.22	-0.30
S4	0.54	0.61	0.41	0.37
S5	0.77	0.35	0.67	0.04
S6	0.51	0.53	0.45	0.25
S7	0.66	0.48	0.61	0.38
S8	0.43	0.47	0.19	-0.03
S9	0.44	0.53	0.28	0.39
S10	0.76	0.43	0.66	0.28

Table A.1. Mean square difference and mean displacement values that show the discrepancy between the automatic and the manual determination of a condyle center for intra-subject prediction for each subject.

Examples of successful and average segmentations are depicted in Figures A.1A and A.1B. The occurred segmentation errors can be divided into two groups: those related to partial volume effects and complete failures.

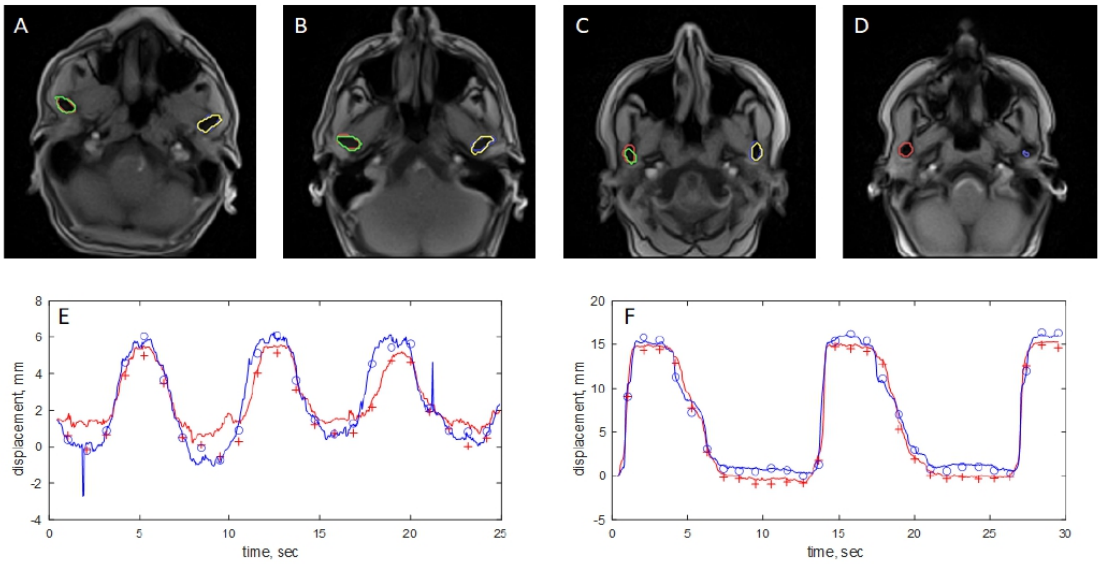

Figure A.1. Examples of (A) good (S1 with d_{right}=0.09, d_{left}=0.15), (B) average (S6 with d_{right} = 0.5 mm, d_{left} = 0.76), (C) poor (S10 with d=1.3 mm for right condyle) and (D) failed (S5 with d=2.2 for left condyle) segmentation of condyles. Red and blue curves denote automatic segmentation respectively of the right and the left condyle, and green and yellow (if present) denote manual segmentation respectively of the right and the left condyle. (E), (F) Red and blue circles show the mass centers for respectively manually delineated right and left condyles, and red and blue curves represent the automatically determined anterior-posterior projections of condylar centers during opening-closing for two subjects (before any filtering); (E) For S5, blue peak (left condyle) represents a complete failure of segmentation. (F) For S6, red and blue curves demonstrate a successful automatic segmentation.

In Figure A.1C, a sub-optimal slice positioning, where the ramus is visible and merged with the condyle image, leads to partial volume effects. Comparison with manual segmentation indeed shows that the automatic algorithm tends to overestimate the size of the condyles extending them upper which leads to higher MSD values. For example, for S10, the segmentation quality of the left condyle (MSD 0.76 mm) is poorer than that of the right condyle (MSD 0.43 mm), which can be also seen in Table A.1.

In Figure A.1D, a complete segmentation failure can be seen for the left condyle of S5. This error was rare and manifested in form of peaks on projection curves (left condyle peak (blue) in Figure A.1E) but easily suppressible by median filtering and thus did not affect our further analysis.

Nevertheless, typically, the segmentation quality was high, as can be seen in Figure A.1F which depicts projection curves for S6 (which shows average segmentation quality in terms of MSD values from Table A.1).

6.2.2 Generalizability of the segmentation approach

The results of inter-subject segmentation prediction on S0 for 9 different ROI positions are presented in Table A.2. None of the values (MSD and mean displacement) exceeded half of pixel size, and the variations between different ROI positions were small.

	MSD left condyle (mm)			MSD right condyle (mm)			Mean displacement left condyle (mm)			Mean displacement right condyle (mm)		
	6 mm down	0	6 mm up	6 mm down	0	6 mm up	6 mm down	0	6 mm up	6 mm down	0	6 mm up
6 mm left	0.45	0.44	0.45	0.64	0.65	0.66	0.25	0.24	0.26	0.57	0.58	0.59
0	0.46	0.46	0.44	0.63	0.64	0.64	0.25	0.25	0.24	0.58	0.58	0.57
6 mm right	0.46	0.45	0.44	0.64	0.65	0.64	0.25	0.24	0.24	0.58	0.58	0.58
Mean (std)	0.45 (0.01)			0.64 (0.01)			0.25 (0.01)			0.58 (0.01)		

Table A.2. Mean square difference and mean displacement values that show the discrepancy between the automatic and the manual determination of a condyle center for inter-subject prediction tested on S0 for different ROI positions. Position 0 corresponds to the ROI center in the center of mass of both condyles.

FUNDING

This work was supported by Full3DTalkingHead (ANR-20-CE23-0008) and MECAMAX (University of Lorraine, Interdisciplinary call) projects, CPER IT2MP, Région Lorraine and FEDER.

ACKNOWLEDGMENT

The authors thank Gabriela Hossu for her advices.

DECLARATION OF COMPETING INTEREST

The authors declare that they have no known competing financial interests or personal relationships that could have appeared to influence the work reported in this paper.

DATA AVAILABILITY STATEMENT

The full processed dataset is available in the video content. The raw dataset generated and analyzed during the current study is not publicly available, but are available from the corresponding author on reasonable request.

REFERENCES

[1] Woodford SC, Robinson DL, Mehl A, Lee PVS, Ackland DC. Measurement of normal and pathological mandibular and temporomandibular joint kinematics: A systematic review. J Biomech 2020;111:109994. https://doi.org/10.1016/j.jbiomech.2020.109994.

[2] Schiffman E, Ohrbach R, Truelove E. Diagnostic Criteria for Temporomandibular Disorders (DC/TMD) for Clinical and Research Applications: Recommendations of the International RDC/TMD Consortium Network* and Orofacial Pain Special Interest Group 2015:40.

[3] Valesan LF, Da-Cas CD, Réus JC, Denardin ACS, Garanhani RR, Bonotto D, et al. Prevalence of temporomandibular joint disorders: a systematic review and meta-analysis. Clin Oral Investig 2021;25:441–53. https://doi.org/10.1007/s00784-020-03710-w.

[4] Bennett NG. A Contribution to the Study of the Movements of the Mandible. Proc R Soc Med 1908;1:79–98. https://doi.org/10.1177/003591570800100813.

[5] Orthlieb J. Cinématique mandibulaire. Encycl Med Chir Stomatol 1997:1–10.

[6] Woodford SC, Robinson DL, Mehl A, Lee PVS, Ackland DC. Measurement of normal and pathological mandibular and temporomandibular joint kinematics: A systematic review. J Biomech 2020;111:109994. https://doi.org/10.1016/j.jbiomech.2020.109994.

[7] Kucukkeles N, Ozkan H, Ari-Demirkaya A, Cilingirturk AM. Compatibility of mechanical and computerized axiographs: A pilot study. J Prosthet Dent 2005;94:190–4. https://doi.org/10.1016/j.prosdent.2005.04.025.

[8] Lezcano MF, Dias FJ, Chuhuaicura P, Navarro P, Fuentes R. Symmetry of mandibular movements: A 3D electromagnetic articulography technique applied on asymptomatic participants. J Prosthet Dent 2021;125:746–52. https://doi.org/10.1016/j.prosdent.2020.01.020.

[9] Santosa R, Azizi M, Whittle T, Wanigaratne K, Klineberg I. The influence of the leaf gauge and anterior jig on jaw muscle electromyography and condylar head displacement: a pilot study. Aust Dent J 2006;51:33–41. https://doi.org/10.1111/j.1834-7819.2006.tb00398.x.

[10] Agbaje JO, Casteele EV de, Salem AS, Anumendem D, Shaheen E, Sun Y, et al. Assessment of occlusion with the T-Scan system in patients undergoing orthognathic surgery. Sci Rep 2017;7:5356. https://doi.org/10.1038/s41598-017-05788-x.

[11] Palla S, Gallo L, Gössi D. Dynamic stereometry of the temporomandibular joint: Dynamic stereometry of the temporomandibular joint. Orthod Craniofac Res 2003;6:37–47. https://doi.org/10.1034/j.1600-0544.2003.233.x.

[12] Zimmer B, Keese E, Kubein-Meesenburg D. [The reliability of axiographic tracings]. Schweiz Monatsschrift Zahnmed Rev Mens Suisse Odonto-Stomatol Riv Mens Svizzera Odontol E Stomatol 1989;99:1386–91.

[13] Furtado DA, Pereira AA, Andrade A de O, Bellomo DP, da Silva MR. A specialized motion capture system for real-time analysis of mandibular movements using infrared cameras. Biomed Eng OnLine 2013;12:17. https://doi.org/10.1186/1475-925X-12-17.

[14] Pinheiro AP, Pereira AA, Andrade AO, Bellomo D. Measurement of jaw motion: the proposal of a simple and accurate method. J Med Eng Technol 2011;35:125–33. https://doi.org/10.3109/03091902.2010.542270.

[15] Hilgenberg-Sydney PB, Bonotto DV, Stechman-Neto J, Zwir LF, Pachêco-Pereira C, Canto GDL, et al. Diagnostic validity of CT to assess degenerative temporomandibular joint disease: a systematic review. Dentomaxillofacial Radiol 2018;47:20170389. https://doi.org/10.1259/dmfr.20170389.

[16] Abdalla-Aslan R, Shilo D, Nadler C, Eran A, Rachmiel A. Diagnostic correlation between clinical protocols and magnetic resonance findings in temporomandibular disorders: A systematic review and meta-analysis. J Oral Rehabil 2021;48:955–67. https://doi.org/10.1111/joor.13179.

[17] Stehling C, Vieth V, Bachmann R, Nassenstein I, Kugel H, Kooijman H, et al. High-Resolution Magnetic Resonance Imaging of the Temporomandibular Joint: Image Quality at 1.5 and 3.0 Tesla in Volunteers. Invest Radiol 2007;42:428–34. https://doi.org/10.1097/01.rli.0000262081.23997.6b.

[18] Ren Y-F, Westesson P-L, Isberg A. Magnetic resonance imaging of the temporomandibular joint Value of pseudodynamic images. Oral Surg Oral Med Oral Pathol Oral Radiol Endodontology 1996;81:110–23. https://doi.org/10.1016/S1079-2104(96)80158-2.

[19] Seemann R, Czerny C, Schicho K, Undt G, Piehslinger E, Ewers R, et al. Pseudodynamic MRI differs from natural opening of the temporomandibular joint. Oral Surg Oral Med Oral Pathol Oral Radiol Endodontology 2008;105:371–8. https://doi.org/10.1016/j.tripleo.2007.02.003.

[20] Isaieva K, Laprie Y, Leclère J, Douros IK, Felblinger J, Vuissoz P-A. Multimodal dataset of real-time 2D and static 3D MRI of healthy French speakers. Sci Data 2021;8:258. https://doi.org/10.1038/s41597-021-01041-3.

[21] Zhang S, Olthoff A, Frahm J. Real-time magnetic resonance imaging of normal swallowing. J Magn Reson Imaging 2012;35:1372–9. https://doi.org/10.1002/jmri.23591.
[22] Dreha-Kulaczewski S, Joseph AA, Merboldt K-D, Ludwig H-C, Gartner J, Frahm J. Inspiration Is the Major Regulator of Human CSF Flow. J Neurosci 2015;35:2485–91. https://doi.org/10.1523/JNEUROSCI.3246-14.2015.
[23] Nayak KS, Lim Y, Campbell-Washburn AE, Steeden J. Real-Time Magnetic Resonance Imaging. J Magn Reson Imaging 2022;55:81–99. https://doi.org/10.1002/jmri.27411.
[24] Krohn S, Gersdorff N, Wassmann T, Merboldt K-D, Joseph AA, Buergers R, et al. Real-time MRI of the temporomandibular joint at 15 frames per second—A feasibility study. Eur J Radiol 2016;85:2225–30. https://doi.org/10.1016/j.ejrad.2016.10.020.
[25] Krohn S, Frahm J, Merboldt K-D, Wassmann T, Joseph AA, Bürgers R. Diagnosis of disk displacement using real-time MRI: Clinical report of two patients. J Prosthet Dent 2018;119:206–9. https://doi.org/10.1016/j.prosdent.2017.03.022.
[26] Krohn S, Joseph AA, Voit D, Michaelis T, Merboldt K-D, Buergers R, et al. Multi-slice real-time MRI of temporomandibular joint dynamics. Dentomaxillofacial Radiol 2019;48:20180162. https://doi.org/10.1259/dmfr.20180162.
[27] Krohn S, Frahm J, Mahler A, Dathe H, Sedaghat S, Kubein-Meesenburg D, et al. Biomechanical analysis of temporomandibular joint dynamics based on real-time magnetic resonance imaging. Int J Comput Dent n.d.:11.
[28] Ronneberger O, Fischer P, Brox T. U-Net: Convolutional Networks for Biomedical Image Segmentation 2015. https://doi.org/10.48550/arXiv.1505.04597.
[29] Hennemuth A, Kuhnigk JM, Steinmetz M, Kelle SU, Chitiboi T, Frahm J, et al. Automatic analysis of multicycle real-time MRI for the assessment of variable cardiac function based on multi-orientation U-net segmentation. Proc ISMRM; 2019.
[30] Radke KL, Wollschläger LM, Nebelung S, Abrar DB, Schleich C, Boschheidgen M, et al. Deep Learning-Based Post-Processing of Real-Time MRI to Assess and Quantify Dynamic Wrist Movement in Health and Disease. Diagnostics 2021;11:1077. https://doi.org/10.3390/diagnostics11061077.
[31] Isaieva K, Laprie Y, Turpault N, Houssard A, Felblinger J, Vuissoz P-A. Automatic Tongue Delineation from MRI Images with a Convolutional Neural Network Approach. Appl Artif Intell 2020;34:1115–23. https://doi.org/10.1080/08839514.2020.1824090.
[32] Uecker M, Zhang S, Voit D, Karaus A, Merboldt K-D, Frahm J. Real-time MRI at a resolution of 20 ms. NMR Biomed 2010;23:986–94. https://doi.org/10.1002/nbm.1585.
[33] Bradski G. The OpenCV Library. Dr Dobbs J Softw Tools 2000.
[34] Jadon S. A survey of loss functions for semantic segmentation. 2020 IEEE Conf. Comput. Intell. Bioinforma. Comput. Biol. CIBCB, 2020, p. 1–7. https://doi.org/10.1109/CIBCB48159.2020.9277638.
[35] Chollet F, others. Keras 2015. https://github.com/fchollet/keras.
[36] Schindelin J, Arganda-Carreras I, Frise E, Kaynig V, Longair M, Pietzsch T, et al. Fiji: an open-source platform for biological-image analysis. Nat Methods 2012;9:676–82. https://doi.org/10.1038/nmeth.2019.
[37] Landis JR, Koch GG. The Measurement of Observer Agreement for Categorical Data. Biometrics 1977;33:159–74. https://doi.org/10.2307/2529310.
[38] Schober P, Boer C, Schwarte LA. Correlation Coefficients: Appropriate Use and Interpretation. Anesth Analg 2018;126:1763–8. https://doi.org/10.1213/ANE.0000000000002864.
[39] Mascha EJ, Vetter TR. Significance, Errors, Power, and Sample Size: The Blocking and Tackling of Statistics. Anesth Analg 2018;126:691–8. https://doi.org/10.1213/ANE.0000000000002741.
[40] Fu Y, Mazur TR, Wu X, Liu S, Chang X, Lu Y, et al. A novel MRI segmentation method using CNN-based correction network for MRI-guided adaptive radiotherapy. Med Phys 2018;45:5129–37. https://doi.org/10.1002/mp.13221.
[41] Wu B, Fang Y, Lai X. Left ventricle automatic segmentation in cardiac MRI using a combined CNN and U-net approach. Comput Med Imaging Graph 2020;82:101719. https://doi.org/10.1016/j.compmedimag.2020.101719.
[42] Kijowski R, Liu F, Caliva F, Pedoia V. Deep Learning for Lesion Detection, Progression, and Prediction of Musculoskeletal Disease. J Magn Reson Imaging JMRI 2020;52:1607–19. https://doi.org/10.1002/jmri.27001.

Video Content

Video 1.avi – Processed real-time MRI in an axial plane acquired during jaw opening and closing of the subject S1.

Video 2.avi – Processed real-time MRI in an axial plane acquired during jaw opening and closing of the subject S2.

Video 3.avi – Processed real-time MRI in an axial plane acquired during jaw opening and closing of the subject S3.

Video 4.avi – Processed real-time MRI in an axial plane acquired during jaw opening and closing of the subject S4.

Video 5.avi – Processed real-time MRI in an axial plane acquired during jaw opening and closing of the subject S5.

Video 6.avi – Processed real-time MRI in an axial plane acquired during jaw opening and closing of the subject S6.

Video 7.avi – Processed real-time MRI in an axial plane acquired during jaw opening and closing of the subject S7.

Video 8.avi – Processed real-time MRI in an axial plane acquired during jaw opening and closing of the subject S8.

Video 9.avi – Processed real-time MRI in an axial plane acquired during jaw opening and closing of the subject S9.

Video 10.avi – Processed real-time MRI in an axial plane acquired during jaw opening and closing of the subject S10.

Video 11.avi – Processed real-time MRI in axial plane 1 acquired during jaw opening and closing of the subject S0.

Video 12.avi – Processed real-time MRI in axial plane 2 acquired during jaw opening and closing of the subject S0.

Video 13.avi – Processed real-time MRI in axial plane 3 acquired during jaw opening and closing of the subject S0.

Video 14.avi – Processed real-time MRI in axial plane 4 acquired during jaw opening and closing of the subject S0.

Video 15.avi – Processed real-time MRI in axial plane 5 acquired during jaw opening and closing of the subject S0.

Video 16.avi – Processed real-time MRI in axial plane 6 acquired during jaw opening and closing of the subject S0.

Video 17.avi – Processed real-time MRI in axial plane 7 acquired during jaw opening and closing of the subject S0.

Video 18.avi – Processed real-time MRI in axial plane 8 acquired during jaw opening and closing of the subject S0.

Video 19.avi – Processed real-time MRI in axial plane 9 acquired during jaw opening and closing of the subject S0.

Video 20.avi – Processed real-time MRI in axial plane 10 acquired during jaw opening and closing of the subject S0.

Video 21.avi – Processed real-time MRI in axial plane 11 acquired during jaw opening and closing of the subject S0.

Video 22.avi – Processed real-time MRI in axial plane 12 acquired during jaw opening and closing of the subject S0.

28

2.3 Principaux Résultats

Les principaux résultats issus de ces travaux se concentrent sur 4 axes : la fiabilité et la rapidité de la segmentation semi-automatique, l'extraction du centre de masse issu du détourage, l'implication du placement de la coupe sur les mesures réalisées et la corrélation inter-sujet des différents paramètres étudiés.

2.3.1 Efficacité et fiabilité de l'algorithme de segmentation semi-automatique

L'algorithme de segmentation semi-automatique a été appliqué à chaque sujet. Cette méthode permet d'obtenir l'extraction des paramètres en **12 minutes par sujet**, comprenant 4 minutes de détourage manuel (soit 6 secondes par image), du chargement des fichiers jusqu'à la prédiction des contours, en passant par l'extraction des paramètres mesurables. L'algorithme démontre son intérêt quant au gain de temps pour segmenter les images. En effet, les séquences incluant 700 images, un détourage entièrement manuel des séquences aurait duré 140 minutes par volontaire (6 secondes x 2 condyles x 700, soit 8400 secondes).

Concernant la **fiabilité des segmentations**, le MSD calculé entre les images détourées manuellement et l'algorithme est de 0,55mm en moyenne. Cette distance étant inférieure à la largeur d'un voxel et non détectable visuellement, l'algorithme peut être considéré comme fiable. Cette fiabilité transparaît également sur le déplacement moyen du centre de masse, entre les images prédites et manuelles, qui est de 0,42mm, soit de faible proportion également.

2.3.2 Projection du centre de masse des condyles

Les segmentations automatiques ont été **visuellement évaluées** par l'expert 1 (JL) et jugées qualitativement comme bonnes pour 8 sujets et correctes sur les 2 sujets restants. Les segmentations jugées correctes impliquaient des sur- ou sous-estimation des contours sur certaines images de la séquence.

A noter que certains sujets présentent une **asymétrie visuellement détectable** sur les images qui se retrouve également lors de l'évaluation quantitative des paramètres (exemple du sujet S6) (fig.27).

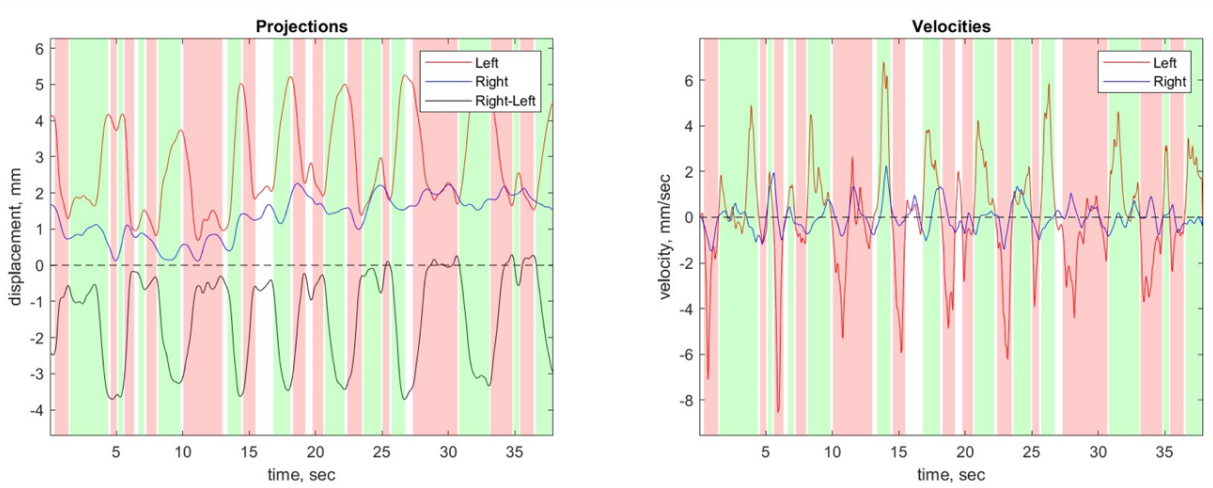

Figure 27. Représentation des données quantitatives de déplacement (à gauche) et de vitesse de déplacement (à droite) du sujet S6. Ce sujet a été évalué comme asymétrique par les deux experts (score 2). Les courbes rouges représentent l'amplitude et la vitesse de déplacement du condyle gauche et les courbes bleues, celles du condyle droit. La courbe noire représente le différentiel de déplacement entre les deux articulations

2.3.3 Impact du placement de coupe

Comme précisé précédemment, l'**impact du placement de coupe** et la **variabilité intra-sujet** ont été évalués via le sujet S0. Plusieurs éléments ont été mis en évidence :

- Un placement de coupe trop bas par rapport au PHF (d augmenté) diminue l'amplitude (r_{right} = -0,94 et r_{left} = -0,97). Cela peut s'expliquer par la modification du placement du centre de masse due à l'apparition du ramus sur les coupes basses. En effet, lorsqu'il est visible, celui-ci se confond avec les condyles et rend l'algorithme moins efficace car les deux structures seront segmentées sans distinction.
- Notons également que la MDD n'est pas corrélée significativement avec d lorsque la distance est comprise entre 4 et 14mm. Cette corrélation devient toutefois significative dès lors que d est supérieure à 14mm.
- Si l'angle α est augmenté, l'amplitude augmente également et inversement. Cela implique une diminution de la sensibilité de la méthode de calcul.
- Il n'y a pas de corrélation significative entre l'angle α et VPD
- L'angle β a quant à lui un impact important sur les paramètres de mouvement : s'il augmente, l'amplitude diminue pour l'un des condyles et augmente pour l'autre. L'inclinaison de la coupe dans le sens coronal pourrait alors mettre en évidence une fausse asymétrie de mouvement.
- A noter que MDD est fortement corrélée à l'angle β.

2.3.4 Variabilité inter-sujet

La symétrie a été visuellement évaluée par deux experts. L'**agrément inter-observateur** est de 0,58 et peut être considéré comme modéré. L'**agrément intra-observateur** est quant à lui de 0,80 et peut être jugé bon. Cette analyse met en évidence une variabilité de l'évaluation visuelle.

Concernant l'évaluation des paramètres de mouvement, l'amplitude de déplacement et la vitesse moyenne de réalisation du mouvement varient selon les sujets et ont été normalisées afin de permettre une comparaison inter-sujet.

Les **paramètres temporaux** ne sont pas significativement corrélés. A noter qu'ils représentent chacun une phase différente du mouvement : la latence est mesurée dès l'initiation du déplacement, tandis que le VPD peut intervenir à tout moment.

Lors de la comparaison des paramètres spatiaux et temporels, la latence s'avère peu corrélée avec la MDD alors cette dernière est significativement corrélée au VPD.

Enfin, la corrélation entre la **MDD** et les **scores visuels** est importante. Ceci démontre qu'une anomalie visuellement détectée pourrait parallèlement être mise en évidence par une analyse quantitative réalisée à partir de données IRM dynamiques.

2.4 Discussion

La méthode proposée a permis de tester et de quantifier des paramètres spatiaux et temporels permettant d'évaluer la symétrie mandibulaire en deux dimensions. De plus, la proposition du traitement des données dynamiques à l'aide d'un algorithme de ***DLNN*** semble prometteur.

A ce stade de l'étude, la représentation des trajectoires condyliennes reposait principalement sur le **plan axial**. Cette orientation offre l'avantage de visualiser sur une même image les deux condyles et facilite l'analyse du mouvement dès lors qu'il peut y être représenté dans son ensemble. L'étude de la trajectoire condylienne axiale est une méthode originale d'évaluation du mouvement condylien, car elle est peu étudiée dans la littérature (57–59). Cette faible représentation s'explique par l'utilisation de dispositifs d'enregistrement extra-oraux. Ils sont fréquemment placés en regard des condyles dont la modélisation du trajet mandibulaire repose essentiellement sur l'enregistrement de la trajectoire condylienne dans le sens sagittal (60–62). L'étude des mouvements dans ce plan constitue une approche simplifiée et intéressante pour détecter la symétrie des mouvements mandibulaires. Le plan axial constitue un apport utile lorsque les données cliniques sont incomplètes ou peu discriminantes. En effet, l'évaluation est directe, objective et systématisée (indépendante de la fatigue et de l'expérience d'un évaluateur).

Pour réaliser cette étape préliminaire, 10 volontaires asymptomatiques ont été inclus. Étant donné le faible échantillon et la présence d'une **variabilité inter-sujet**, le choix d'une stratégie d'entraînement intra-sujet du DLNN assurait une précision et une fiabilité suffisantes pour les analyses présentées mais ne peut être totalement automatisée en l'état (63). L'application de l'algorithme a une plus grande cohorte pourrait offrir la possibilité d'une généralisation des mesures réalisées. En effet, une base de données conséquente permettrait d'affiner et d'améliorer la précision des mesures inter-sujets afin qu'elles soient équivalentes à l'entraînement réalisé intra-sujet (64). Des valeurs seuils de « normalité physiologique » pourraient alors être plus aisément extraites et la variabilité inter-individuelle concernant la symétrie des mouvements mandibulaires d'ouverture-fermeture pourra être estimée (65).

La **segmentation semi-automatique**, entraînée grâce à une quantité minimum de détourages manuels, s'avère indispensable pour assurer le traitement de la quantité d'images issues des acquisitions en temps-réel (700 images en moyenne par série). Elle a également démontré son efficacité d'application à l'IRM pour d'autres organes tels que le poignet, le cœur ou les tissus osseux (35,66,67). Cette segmentation est possible via l'apprentissage fin ajusté à partir d'un modèle pré-entraîné sur une partie de notre base de données segmentée manuellement. Cette étape initiale demeure nécessaire et chronophage (4 minutes par sujet). Cependant, un nombre réduit de données (environ 3% des images) permet en contrepartie d'obtenir une reproductibilité et une rapidité du traitement du reste des données par le DLNN.

Afin de faciliter le placement de la coupe axiale, le choix d'un **plan de référence** était nécessaire. Le plan axio-orbitaire habituellement proposé comme repère en axiographie ne semblait pas pertinent pour nos analyses. En effet, la rotation pure étant considérée comme théorique et ce plan reposant sur cette rotation supposée, son utilisation fréquente pourrait être remise en question et aurait compromis la reproductibilité des analyses (10). Le plan horizontal de Francfort, défini par des repères osseux rigides, lui a été préféré en tant que plan de référence pour orienter les acquisitions axiales (68,69).

Pour évaluer la **symétrie des mouvements condyliens**, il est nécessaire d'extraire des mesures objectives et de pouvoir décrire le déplacement dans le temps et l'espace. Plusieurs paramètres mesurables sont proposés et paraissent pertinents pour caractériser la symétrie du mouvement mandibulaire. Les paramètres temporels ont été décrits pour mesurer la latence d'initiation du mouvement entre les deux articulations ainsi que le délai entre les pics de vitesse de chaque condyle lors de l'ouverture et de la fermeture buccale. Les paramètres spatiaux ont quant à eux ensuite été choisis afin d'estimer la distance maximale entre les condyles durant leur déplacement et l'amplitude maximale globale du mouvement.

Plusieurs **orientations du plan axial** ont été testées afin d'évaluer les répercussions de son placement sur les paramètres spatiaux et temporaux choisis. Il s'avère qu'une orientation du plan erronée dans le sens sagittal (angle α, d'avant en arrière) présente une marge d'erreur ne compromettant pas l'évaluation de la symétrie, alors qu'une erreur de placement coronal (angle β droite/gauche) génère de fausses asymétries.

A travers ces tests, il est également possible de remarquer que les paramètres temporaux sont faiblement influencés par le placement de la coupe, alors que les paramètres spatiaux sont plus sensibles à l'orientation du plan.

Lorsque le plan de référence est correctement orienté, les paramètres proposés permettent d'évaluer la symétrie du mouvement et ouvrent la possibilité de comparer des **données quantitatives** à des **données qualitatives**. A cette étape du projet, aucun volontaire n'a pu bénéficier d'un examen clinique standardisé. La base de données acquise permet néanmoins d'évaluer visuellement la symétrie du mouvement mandibulaire via les acquisitions en temps réel.

Ces données ont été évaluées par des cliniciens expérimentés en analyse du mouvement mandibulaire. Les données qualitatives (visuelles) semblent d'ailleurs être en adéquation avec les tendances mesurées via les données quantitatives. Cette dernière observation renforce la robustesse de la méthode d'évaluation que nous proposons. Cette comparaison devra être confrontée à un examen clinique approprié, mais ouvre le champ des possibles concernant une application clinique de ce travail. A noter également qu'il y a une variabilité d'annotation inter- et intra-observateur qui pourrait remettre en question la fiabilité des évaluations visuelles au profit des analyses objectives proposées (70).

Ces résultats constituent une étape méthodologique clé vers l'intégration clinique de l'analyse quantitative du mouvement mandibulaire.

2.5 Conclusion

L'évaluation de la trajectoire condylienne en deux dimensions à l'aide de l'IRM en temps-réel associée à l'intelligence artificielle est possible. Elle permet de quantifier le mouvement à partir de données spatiales et temporelles. La précision du traitement de ces données quantitatives nécessite la combinaison de plusieurs éléments :

- L'application d'un algorithme de **segmentation semi-automatique** permet d'optimiser le temps de traitement et la précision du détourage des images acquises.
- La description de **paramètres spatio-temporels** pertinents, quantifiables et fiables permet de caractériser la symétrie du mouvement condylien.
- L'utilisation d'un **protocole d'acquisition IRM spécifique** basé sur des marqueurs radiologiques rigides, permet d'assurer la reproductibilité des séquences.

L'étude de la trajectoire dans un seul plan présente cependant des limites. Afin de les dépasser, il paraissait désormais indispensable de projeter le mouvement condylien dans un espace tridimensionnel. Ce protocole a ainsi été appliqué pour analyser le mouvement en trois dimensions.

Chapitre 3. Proposition d'une méthode de projection tridimensionnelle de la trajectoire condylienne

L'automatisation du traitement des données, ainsi que les paramètres quantitatifs pertinents pour analyser les mouvements condyliens ont été précédemment définis et appliqués à la base de données initiale (n=10).

Cependant, la **complexité du mouvement mandibulaire**, caractérisée par ses six degrés de liberté, rend une analyse 2D insuffisante pour caractériser entièrement le déplacement condylien. Il apparaissait donc nécessaire d'étendre cette approche à une **description tridimensionnelle** de la dynamique articulaire.

Dans cette perspective et afin d'enrichir l'entraînement du réseau de neurones, la cohorte de volontaires a été étendue (n=20). Les acquisitions réalisées dans les plans axial et sagittal ont été analysées puis les centres de masse des condyles ont été projetés dans un système de coordonnées orthonormé tridimensionnel $\vec{\imath}, \vec{\jmath}, \vec{k}$.

L'objectif de cette démarche est de modéliser les trajectoires condyliennes dans les trois sens de l'espace afin de pouvoir apprécier la symétrie globale du mouvement mandibulaire. La méthode d'extraction des trajectoires proposée est détaillée dans ce chapitre (71) et s'inscrit dans la continuité de l'étude précédente. La faisabilité de l'extraction automatique des trajectoires condyliennes en 3D à partir des séquences axiales et sagittales acquises en IRM temps réel sera ainsi évaluée.

3.1 Méthode de projection des trajectoire condyliennes en trois dimensions

La base de données initiale a été enrichie par l'acquisition de **10 volontaires contrôles supplémentaires**. A l'issue de cette phase, trois séries d'images ont été analysées à partir de deux séquences d'acquisitions : la série axiale précédemment décrite (n = 400 images ne conservant que les cycles complets de mouvements) et deux séries sagittales (une pour chaque articulation) acquises simultanément (n = 800 images). Ainsi, un total de 1200 images a été traité pour chaque sujet.

3.1.1 Exploitation de l'algorithme de segmentation semi-automatique

Les images issues de ces séquences ont été exploitées pour entraîner **le modèle d'apprentissage profond** tel que proposé dans le chapitre 2. Pour cela, 20 images ont été sélectionnées par série puis détourées manuellement. La sélection de ces images a été réalisée à l'aide d'une méthode de clustering de type K-means afin de garantir une diversité des configurations représentées suffisante au sein de chaque série.

L'**algorithme de segmentation automatique** a permis de délimiter les contours condyliens. Les centres de masse des condyles ont ensuite été extraits image par image, puis projetés dans un référentiel tridimensionnel afin de reconstruire les trajectoires issues des plans axial et sagittal. Pour évaluer la robustesse du processus, différentes stratégies de segmentation ont été testées en vue d'évaluer la variabilité des résultats et d'optimiser leur fiabilité.

Dans le **plan axial**, deux stratégies ont été évaluées :

- Une stratégie inter-sujet (AX-IS) qui repose sur l'entraînement du réseau de neurones à partir de 14 sujets, la validation grâce à 2 sujets et le test de performance sur 4 sujets.
- Une seconde stratégie, dite affinée ou « *fine-tuned* » (AX-FT) avait quant à elle pour objectif d'améliorer la précision de l'apprentissage en entraînant le modèle sujet par sujet. La répartition des sujets a été conservée. Cependant, pour cette stratégie, seules 4 images (2 par sujet) ont été utilisées pour la validation et 16 images (soit 4 par sujet) pour le test.

Concernant le **plan sagittal,** une approche plus spécifique a été nécessaire. En raison de la forte sensibilité au contraste de ces acquisitions, le modèle initial était peu performant, voire inopérant. Trois stratégies ont été élaborées, tout en conservant la même répartition des volontaires, soit 70% pour l'entraînement, 10% pour la validation et 20% pour le test :

- La **première stratégie** (SAG-IS-20) consistait à réaliser la segmentation inter-sujet dans une région d'intérêt (ROI) réduite à 20mm (soit 20% de la ROI initiale de 100mm). Cette réduction s'est révélée insuffisante pour capturer l'intégralité du mouvement condylien. Pour pallier à cet obstacle, un ajustement dynamique de la ROI a été mis en place pour permettre le suivi du centre de masse image par image.
- La **seconde stratégie** (SAG-FT-20) combine la réduction de la ROI à 20mm avec la méthode affinée déjà appliquée dans le plan axial (AX-FT).
- La **troisième stratégie** (SAG-FT-45) exploite le modèle SAG-IS-20 pour le réentraîner avec une ROI élargie à 45mm afin de couvrir l'amplitude globale du mouvement.

La **performance des segmentations** a été évaluée via deux mesures quantitatives :

- Le **coefficient de similarité de Dice** (DICE) qui quantifie le recouvrement entre les segmentations automatiques et manuelles. Il varie entre 0 (aucune correspondance) et 1 (superposition parfaite).
- La **distance entre les centres de masse** (DCM) des masques prédits et des masques manuels, exprimée en millimètres (tableau 5).

Ces mesures ont permis d'objectiver la fiabilité de la segmentation automatisée dans les deux plans d'acquisition.

Tableau 5. Récapitulatif des scores DICE et DCM issus des segmentations semi-automatiques.

Plan	Stratégie	Avant correction rotation céphalique		Après correction rotation céphalique	
		DICE	DCM (mm)	DICE	DCM (mm)
AX	IS	0.79±0.07	0.75±0.39	0.83±0.10	0.70±0.62
	FT	**0.86±0.06**	**0.70±0.45**	**0.85±0.06**	**0.66±0.39**
SAG	IS-20	0.57±0.37	6.76±9.00	0.76±0.30	2.97±5.59
	FT-20	0.86±0.14	1.82±4.92	0.87±0.13	1.92±5.56
	FT-45	**0.90±0.04**	**1.10±0.69**	**0.89±0.04**	**1.00±0.65**

La **qualité des segmentations** obtenues a également été analysée via un score visuel à 4 niveaux :

- Score 0 : Segmentation totalement inadéquate (perte ou absence de détourage)
- Score 1 : Segmentation de mauvaise qualité (erreurs substantielles de détourage)
- Score 2 : Segmentation de qualité moyenne (détourages satisfaisants, comportant quelques erreurs de sur ou sous-détourages)
- Score 3 : Segmentation de bonne qualité, sans erreurs visuellement discernables.

3.1.2 Enregistrement du mouvement de rotation céphalique

Lors des acquisitions et du traitement des données, il a été observé que certains volontaires effectuaient, de façon plus ou moins perceptible, une **rotation céphalique** pendant l'exécution des mouvements mandibulaires. Ce phénomène pouvait entraîner une instabilité du repère orthonormé utilisé pour la projection tridimensionnelle. C'est pourquoi il était indispensable d'identifier et de prendre en compte ce mouvement lors des trajectoires, afin d'assurer une stabilité de l'origine 0 lors de son placement sur le repère tridimensionnel.

Pour corriger cet effet, plusieurs repères anatomiques ont été identifiés sur les acquisitions axiales et sagittales. Le modèle de segmentation « *Segment Anything* » a été utilisé pour délimiter ces structures (fig. 28) :

- Dans le plan axial, les repères choisis incluaient les conduits auditifs externes, le septum nasal et les structures encéphaliques (sillon du corps calleux ou foramen magnum) ;
- Dans le sens sagittal, les repères comprenaient le conduit auditif interne, la partie inférieure du plancher orbitaire et l'éminence temporale.

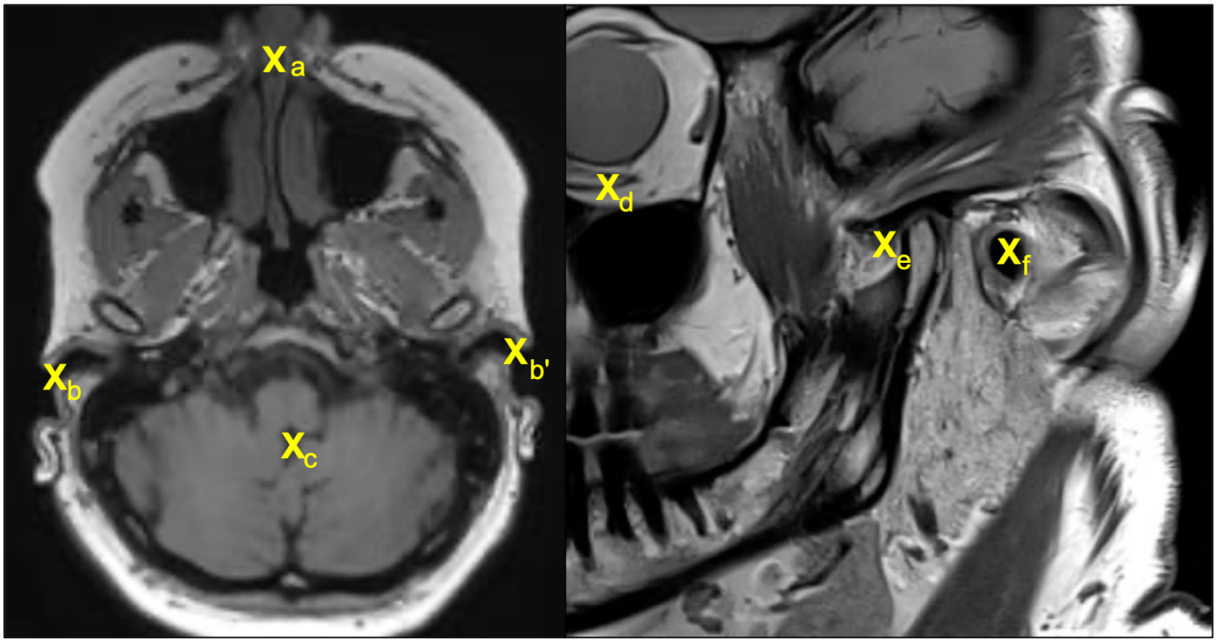

Figure 28. Représentation des marqueurs radiologiques pour corriger le mouvement de rotation céphalique. Dans le plan axial, (a) l'épine nasale antérieure, (b)(b') les conduits auditifs externes, (c) le sillon du corps calleux. Dans le plan sagittal, (d) le plancher de l'orbite, (e) l'éminence temporale, (f) le conduit auditif interne.

A partir de ce **balisage automatique**, 3 à 5 masques anatomiques stables ont été sélectionnés manuellement, en vue de garantir la cohérence de l'analyse. Le mouvement céphalique a ainsi été corrigé et les coupes correctement recalées.

Après enregistrement des mouvements céphaliques, les centres de masses des condyles extraits des coupes sagittale et axiale ont été comparés selon l'axe $\vec{j}$ du repère orthonormé. Pour l'axe $\vec{k}$, le différentiel de placement des coupes en fonction de l'asymétrie droite-gauche a été calculé. Ce repositionnement visait à garantir une projection correcte des coupes dans un espace symétrique.

Un placement de coupe erroné (asymétrique) peut fausser l'analyse de la symétrie condylienne. C'est pourquoi, tout sujet présentant un décalage latéral supérieur à 1mm entre les deux côtés a été exclu des analyses ultérieures, de même pour les volontaires présentant des mouvements inter-séquences jugés visuellement trop importants pour garantir une mesure fiable.

3.1.3 Projection des trajectoires sur un repère orthonormé tridimensionnel

Une fois les segmentations bidimensionnelles analysées et optimisées, la position dynamique des condyles a été calculée à l'aide de la boîte à outils de traitement d'images du logiciel MATLAB. Les trajectoires extraites ont été projetées dans un **système de coordonnées tridimensionnel orthonormé** $(\vec{\imath}, \vec{\jmath}, \vec{k})$ permettant de représenter chaque trajectoire :

- Le plan transversal $(\overrightarrow{\imath j})$ étant parallèle au PHF ;
- Le plan frontal $(\overrightarrow{\imath k})$ étant parallèle à l'axe bi-condylien et à l'axe reliant l'arrière des condyles à l'angle mandibulaire ;
- Le plan sagittal $(\overrightarrow{jk})$ représentant le grand axe de chaque branche mandibulaire.

L'origine du repère, notée 0, a été définie à partir du centre de masse des condyles, en reliant les masques sagittaux droit et gauche et en traversant le plan médian sagittal sur la coupe axiale acquise en position « bouche fermée ». L'**axe bi-condylien** a ainsi pu être calculé automatiquement et sert de référence pour le placement du repère. L'**origine** est positionnée sur cet axe, et les plans du système de coordonnées sont définis à partir de ce point, de manière à respecter une symétrie rigoureuse tout en prenant en compte une éventuelle asymétrie squelettique constitutionnelle propre à chaque volontaire.

Pour améliorer la qualité des courbes obtenues, un filtrage passe-bas médian et adaptatif a été appliqué, afin de lisser les trajectoires extraites. En complément, une méthode d'alignement temporel dynamique a permis de normaliser les phases de mouvement et ainsi de compenser d'éventuels décalages temporels entre les séquences.

Pour chaque plan, les **intervalles de mouvement d'ouverture/fermeture** ont été délimités à partir de l'analyse de la vitesse de réalisation du déplacement global. Un cycle complet a été défini comme l'intervalle compris entre deux positions successives de « bouche fermée ». Chaque cycle a ensuite été associé à un trois valeurs de masque médian : en début, milieu et fin de cycle.

3.2 Proposition d'une méthode de projection tridimensionnelle de la trajectoire condylienne

3.2.1 Résumé en Français

Objectif : Le suivi des trajectoires condyliennes à partir de l'IRM pourrait compléter un examen clinique, en fournissant à la fois des détails anatomiques et cinématiques. Cette étude vise à évaluer la méthode d'extraction des trajectoires condyliennes en 3D à partir de données d'IRM en temps réel acquises en 2D.

Matériel et méthodes : Vingt sujets sains ont bénéficié d'une IRM en temps réel durant laquelle il leur était demandé de réaliser des mouvements d'ouverture-fermeture mandibulaires. Une coupe axiale et deux coupes sagittales ont été acquises puis segmentées à l'aide d'un algorithme d'apprentissage semi-automatique basé sur l'architecture U-Net. Après compensation des mouvements céphaliques et optimisation des données, les centres de masse des masques obtenus ont ensuite été projetés dans un système de coordonnées orthonormé tridimensionnel basé sur des repères anatomiques, puis recalés temporellement. La qualité des trajectoires mesurées a été évaluée à l'aide de métriques conçues pour (1) estimer la reproductibilité des mouvements, (2) corriger les mouvements de rotation céphalique et (3) analyser la symétrie du placement des coupes.

Résultats : La segmentation des coupes axiales a été jugée de bonne à excellente. Toutefois, la segmentation des coupes sagittales a nécessité quelques ajustements. En moyenne, la position d'inter-cuspidation maximale (ICM) se déplaçait de 0,6 mm entre chaque cycle d'ouverture-fermeture chez un même sujet, impliquant notamment un écart de placement vertical des condyles de 1,5 mm en moyenne. A noter que certains sujets présentaient une discordance significative entre les trajectoires axiales et sagittales.

Discussion : L'IRM en temps réel permet l'extraction des trajectoires condyliennes en trois dimensions. Cette modélisation tridimensionnelle s'avère pertinente pour proposer un évaluation de la symétrie mandibulaire. Cependant, une attention particulière est nécessaire lors de l'installation du patient et de l'acquisition des images afin d'éviter les biais d'enregistrements et les répercussions sur la qualité des segmentations automatiques.

3.2.2 Résumé en Anglais

Objective *Computing the trajectories of mandibular condyles directly from MRI could provide a comprehensive examination, providing both anatomical and kinematic details. This study aimed to investigate the feasibility of extracting 3D condylar trajectories from 2D real-time MRI.*

Materials and methods *Twenty healthy subjects underwent real-time MRI while performing jaw opening and closing movements. One axial and two sagittal slices were segmented using a U-Net-based algorithm. After motion compensation, the centers of mass of the resulting masks were projected onto the coordinate system based on anatomical markers and temporally adjusted. The quality of the computed trajectories was evaluated using metrics designed to estimate movement reproducibility, head motion, and slice placement symmetry.*

Results *The segmentation of the axial slices demonstrated good-to-excellent quality; however, the segmentation of the sagittal slices required some fine-tuning. On average, the intercuspal position shifted by 0.6 mm after an opening–closing cycle. The difference in the superior–inferior coordinate of the condyles in the ICP was 1.5 mm on average. Some subjects demonstrated a significant discrepancy between the axial and the sagittal trajectories.*

Discussion *Real-time MRI enables the extraction of condylar trajectories for evaluating some clinically relevant parameters. However, attention is required during patient installation and image acquisition.*

3.2.3 Publication

Extraction of 3D trajectories of mandibular condyles from 2D real-time MRI

Karyna Isaieva[1,*], Justine Leclère[1,2], Guillaume Paillart[1], Guillaume Drouot[3], Jacques Felblinger[1,3], Xavier Dubernard[4] and Pierre-André Vuissoz[1]

[1] IADI, Université de Lorraine, U1254 INSERM, Nancy, F-54000, France;
[2] Oral Medicine Department, University Hospital of Reims, Reims, France;
[3] CHRU-NANCY, INSERM, Université de Lorraine, CIC, Innovation Technologique, F-54000, Nancy, France;
[4] ENT Department, University Hospital of Reims, Reims, France.
* Correspondence: karyna.isaieva@univ-lorraine.fr

Number of words: 5288
Number of words in the abstract: 200
Number of figures: 8
Number of tables: 1

Abstract

Computing the trajectories of mandibular condyles directly from MRI could provide a comprehensive examination, allowing for the extraction of both anatomical and kinematic details. This study aimed to investigate the feasibility of extracting 3D condylar trajectories from 2D real-time MRI and to assess their precision.

Twenty healthy subjects underwent real-time MRI while opening and closing their jaws. One axial and two sagittal slices were segmented using a U-Net-based algorithm. The centers of mass of the resulting masks were projected onto the coordinate system based on anatomical markers and temporally adjusted using a common projection. The quality of the computed trajectories was evaluated using metrics designed to estimate movement reproducibility, head motion, and slice placement symmetry.

The segmentation of the axial slices demonstrated good-to-excellent quality; however, the segmentation of the sagittal slices required some fine-tuning. The movement reproducibility was acceptable for most cases; nevertheless, head motion displaced the trajectories by 1 mm on average. The difference in the superior-inferior coordinate of the condyles in the closed jaw position was 1.7 mm on average.

Despite limitations in precision, real-time MRI enables the extraction of condylar trajectories with sufficient accuracy for evaluating clinically relevant parameters such as condyle displacement, trajectories aspect, and symmetry.

Keywords

Temporomandibular joints, real-time MRI, trajectories, condylar kinematics

Graphical abstract

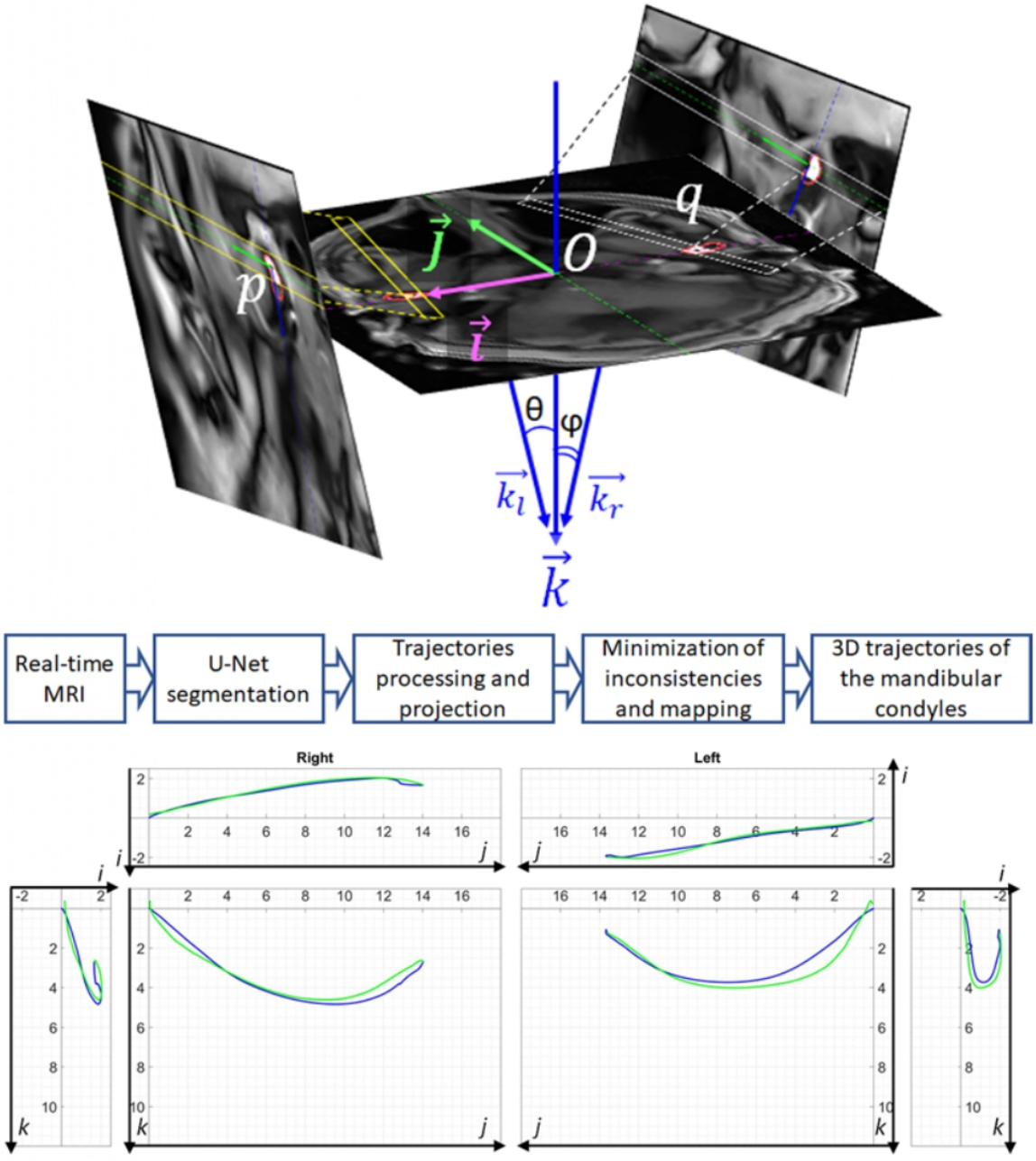

Author biography:

Karyna Isaieva received a PhD in theoretical physics at Taras Shevchenko National University of Kyiv, Ukraine, in 2018. Her current research interests include MRI reconstruction and image processing.

Justine Leclère is a dental surgeon teaching and managing temporomandibular disorders. Her current research focuses on the study of temporomandibular motion with real-time MRI.

Guillaume Paillart started his PhD on electromagnetic simulation for MRI safety in January 2023. His Master's internship was devoted to the segmentation of real-time MRI.

Guillaume Drouot received a PhD in life and health sciences at the University of Lorraine, in 2018. He manages clinicals studies related to the development of MRI and supervises the investigation.

Jacques Felblinger holds a PhD from the National Polytechnic Institute of Lorraine, France. His research interests include signal processing and medical electronics development for MRI.

Xavier Dubernard is an otolaryngologist who treats all cervicofacial diseases, including temporomandibular joint disorders. He is also a member of the Anatomical Laboratory of Reims.

Pierre-André Vuissoz holds a PhD in experimental physics from EPFL, Lausanne. He is a Research Engineer developing adaptive MRI sequences, reconstruction, and vocal tract MRI processing algorithms.

INTRODUCTION

Temporomandibular joint disorder (TMD) is a common condition that needs careful diagnosis and treatment planning. Its typical symptoms comprise jaw pain or dysfunction, earache, headache, and facial pain. Understanding the kinematics of mandibular condyles is crucial for TMD management [1,2].

Computerized mechanical axiography [3] has long been the traditional method for tracking the 3D motion of the jaw [4]. However, modern advancements have led to the development of jaw-tracking systems employing ultrasound [5], and infrared or optical cameras [6–11]. Numerous jaw-tracking devices are commercialized [12] and demonstrate excellent theoretical measurement precision [13] and a good correlation with direct measurements [14]. However, they share common drawbacks. Firstly, many require the cutaneous or intra-oral attachment of markers or sensors, potentially causing discomfort and hygiene issues. Although some approaches utilize artificial intelligence algorithms to mitigate this issue [15], this work is still in progress. Secondly, most rely on extra-oral tracking points, resulting in indirect measurements. Finally, in some cases, they still require supplementation with MRI or CT scans for detailed anatomical information.

CT imaging stands as the gold standard for imaging bone tissues, demonstrating its clinical validity [16]. Cone beam CT scanning can be used for tracking 3D condylar trajectories [14,17]; however, the presence of ionizing radiation becomes an ethical issue when a long recording is required. Additionally, hard tissues are typically injured later than soft tissues like the intra-articular disc or capsule [18]. Therefore MRI, which is the gold standard technique for soft tissue imaging [19,20], is frequently prescribed by clinicians. Despite the MRI's long acquisition time complicating dynamic imaging, multiple acquisition and reconstruction strategies allow fast good-quality recordings [21]. Several studies have shown the applicability of the real-time MRI to temporomandibular joint imaging [22–24]. Complementing static high-resolution anatomical MRI with condylar trajectories extracted directly from dynamic MRI would offer a comprehensive, non-invasive, and ionizing radiation-free examination.

The goal of this work was to propose and evaluate the reliability of an automatic algorithm allowing extraction of 3D trajectories of mandibular condyles from 2D real-time MRI. Firstly, we assess the precision of automatic segmentation predictions. Then, we describe and demonstrate the trajectory extraction method and the refinements applied to minimize errors. Finally, we introduce a set of quality metrics aimed at evaluating the accuracy of the extracted trajectories.

MATERIALS AND METHODS

Participants and data acquisition

20 healthy volunteers with no known temporomandibular pathologies were recruited. All participants provided written informed consent. The data was acquired under two approved ethical protocols: "METHODO" (ClinicalTrials.gov Identifier: NCT02887053, approval: CPP EST-III, 08.10.01) and its successor "EDEN" (ClinicalTrials.gov Identifier: NCT05218460, approval: CPP SUD-EST IV, 26.07.21). This study was performed in line with the principles of the Declaration of Helsinki.

The images were acquired on a 3T Siemens Prisma with a radial undersampled 2D FLASH sequence [25]. The dynamic MRI was performed in 3 different planes. Two simultaneously imaged oblique sagittal planes passed through the condyles and the canine teeth (TE/TR=1.35/2.5 ms, FoV=100 mm, 168x168, image acquisition time 52.5 ms). One oblique axial slice traversed both condyles and was parallel to the horizontal

Frankfurt plane (TE/TR=1.47/2.34, FoV=192 mm, 136x136, image acquisition time 21.1 ms). The selected real-time sequences were at the end of the imaging protocol and were launched with a difference of 10-15 minutes between them, with the axial sequence being before the sagittal one. For the two first subjects of the set, there was no simultaneous acquisition of both condyles in sagittal planes. The volunteers were asked to slowly open and close the jaw with a periodicity of approximately 6 seconds; however, the actual speed of movement varied among volunteers.

Trajectories extraction

The trajectories were calculated as schematically described in Fig. 1.

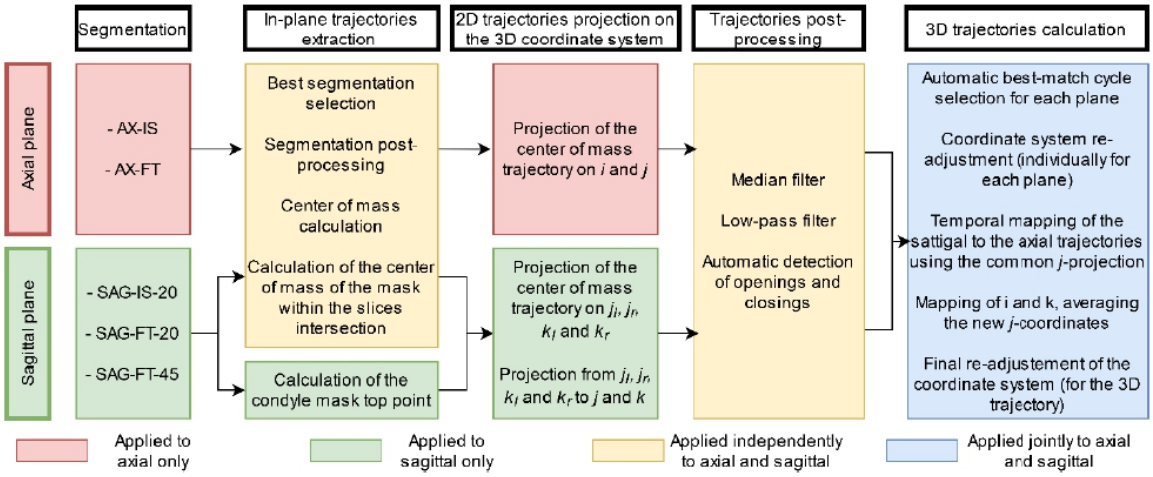

Fig. 1. Illustration depicting the process for computing condylar trajectories.

Segmentation

To ensure optimal diversity within the development set, we performed a k-means clustering analysis, similarly to as described in [23]. The selected 20 images were annotated by an expert (JL, a dental surgeon with 10 years of experience). Therefore, a segmented set of 20x20=400 images for each slice orientation and each condyle side was available. The segmentation routine included cropping to a manually selected region of interest (ROI), data augmentation (translations and rotations), and training using a U-Net convolutional neural network [26]. The implementation and training details are described in [23].

To evaluate the impact of this variability on the segmentation results, two different segmentation strategies were explored for the axial plane. The first one (AX-IS, IS for inter-subject) utilized the first 70% of available subjects (14 subjects) as the training set, 10% (2 subjects) as the validation set, and the remaining 20% (4 subjects) as the test set. For the second approach (AX-FT), the model from the IS training was fine-tuned (FT) for each subject. For that, 70% of the images available for each subject (14 images) were used as the training set, 10% (2 images) as the validation set, and 20% (4 images per subject) as the test set. An ROI of 30% of the FOV (58 mm) was selected.

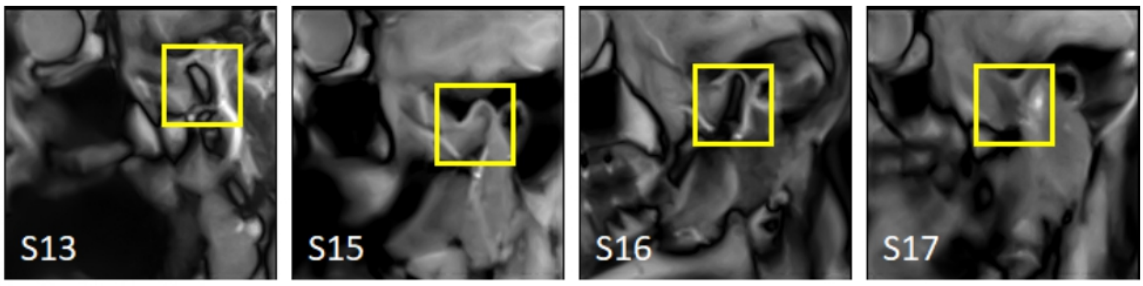

Fig. 2. Illustration of the condyle's appearance for different subjects with different placements of the sagittal plane.

The condyles segmentation in the sagittal plane was a challenging task due to the high sensibility of their contrast on the plane position (see Fig. 2). A ROI of 45% of the FOV (45 mm) was sufficient to cover the condyles' motion. However, the preliminary numerical experiments had shown the impossibility of adequately training the IS model using this ROI size. Therefore, three different strategies were tested for the segmentation of the condyles in the sagittal planes. The first one (SAG-IS-20) performed the segmentation within a small ROI of 20% of the initial FOV (20 mm). This ROI size was, however, too small to include the condyles during their motion. Thus, the segmentation was combined with basic center mass tracking. For each frame, a new ROI was centered on the mass center of the previous segmentation mask. The second approach (SAG-FT-20) expanded the first one by fine-tuning the model for each subject. The third one (SAG-FT-45) exploited the IS-trained model to retrain it using the FOV of 45 mm. For the last two strategies, the train-validation-test distribution was the same as before (70%-10%-20%).

The segmentation results were evaluated using two quantitative metrics: Dice similarity coefficient and distance between the center of mass (DCM) of the predicted and the ground truth masks. The results are provided in the format mean± standard deviation. Additionally, an expert performed a blind qualitative evaluation of the whole series' segmentation (JL). For this, video sequences with the segmented condyles were generated in a randomized order. The following scores were used: 0 – Completely failed segmentation, 1 - Bad segmentation quality, serious errors that will substantially change the trajectory, 2 - Medium segmentation quality, overall correct, but imprecise, 3 - Good segmentation quality, there are no visible errors. Additionally, the expert had to select the best segmentation video (only one choice was allowed). The segmentation quality was considered acceptable if it was scored as 2 or 3.

In-plane trajectories extraction

The segmentation type was selected for each series based on the expert's decision. The greatest connected component of each segmentation mask was selected (using the MATLAB Image Processing Toolbox) and its center of mass was calculated for each image.

Then, the axial slice was superimposed onto the sagittal images, and vice versa, using positional and orientation data retrieved from the DICOM files. The portions of masks lying inside the slices' intersection volume (referred to as IS-masks) were computed, along with their respective centers of mass.

Additionally, for the sagittal slices, the condyles' top points were calculated. For this, the full segmentation masks were rotated to the principal component space (MATLAB PCA implementation). Only 5% of points with the smallest first principal component were kept and then rotated back into the image space. The

average of these points was regarded as the condyle's top point. This approach enhances tracking consistency by focusing on the upper regions of the condyles, as their lower boundaries are not well-defined.

2D trajectories projection onto the 3D coordinate system

This step comprised the construction of the 3D coordinate system with the origin O and the orthonormal basis $(\vec{\imath}, \vec{\jmath}, \vec{k})$ (as shown in Fig. 3a) and projection of the 2D trajectories to the selected coordinate system.

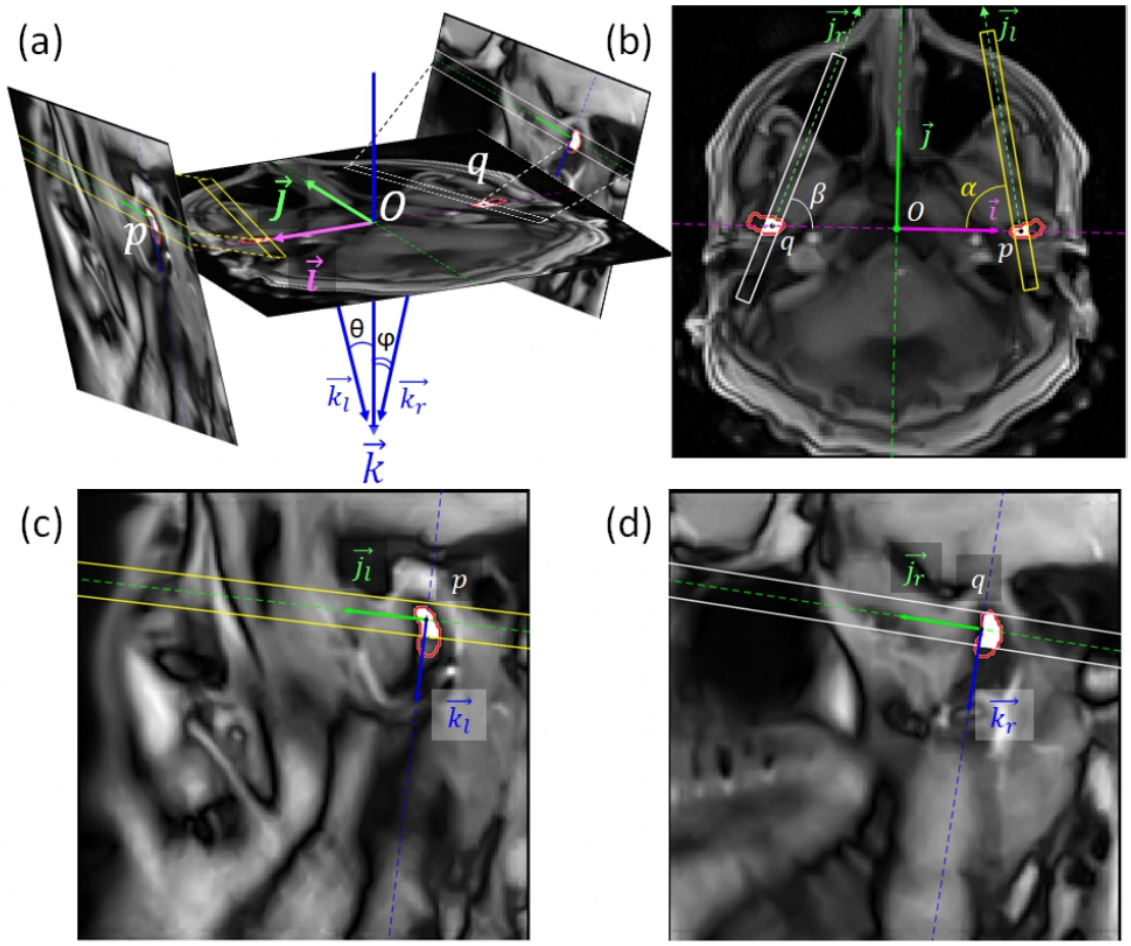

Fig. 3. Illustration of the mutual slice orientation and the coordinate system choice. The arrows $\vec{\imath}$, $\vec{\jmath}$, $\vec{k}$ denote the selected orthonormal basis, O is the origin, and the points p and q show the intersection of the axis $\vec{\imath}$ with the sagittal slices. The red contours show the predicated condyles' masks and the white area inside them corresponds to the IS-masks. (a) The global 3D view. (b) The axial slice. Yellow rectangle – left sagittal slice, white rectangle – right sagittal slice. (c) Left sagittal slice. Yellow lines – axial slice. (d) Right sagittal slice. White lines – axial slice.

The origin O was defined as the center of mass of the left and right IS-masks from the axial images in the "closed jaw" position. The unitary vector $\vec{\imath}$ was selected to be parallel to the line traversing these mass centers from right to left (see Fig. 3b). The unitary vector $\vec{\jmath}$ was chosen to lie in the oblique axial plane, be perpendicular to $\vec{\imath}$ and directed from posterior to anterior. And, finally, the unitary vector $\vec{k}$ was perpendicular to both $\vec{\imath}$ and $\vec{\jmath}$ and going from superior to inferior.

The 2D trajectories from the axial slice were projected directly to $\vec{\imath}$ and $\vec{\jmath}$ directions. As for the 2D trajectories derived from the sagittal slice, the origin points—representing the closed jaw position and determined from the axial slice—were identified first: p (for the left sagittal slice) and q (for the right sagittal slice). Following this, the 2D trajectories were projected on directions $\vec{j_l}, \vec{k_l}, \vec{j_r}, \vec{k_r}$, where $j_{l,r}$ is directed parallel to the axial plane and $k_{l,r}$ lies in the sagittal plane, perpendicular to $j_{l,r}$, with l and r denoting the side (left and right) – see Fig. 3b-3d for the illustration. Subsequently, the angles α and β (see Fig. 3b) and θ and φ (see Fig. 3a) were calculated. Finally, $\vec{j_l}, \vec{k_l}, \vec{j_r}, \vec{k_r}$ projections were projected to the $(\vec{j}, \vec{k})$ basis.

Trajectories post-processing

The trajectories' projections were post-processed with median and adaptive low-pass filtering, as described in [23]. For this, for each of the planes and sides, opening and closing intervals were found using the procedure based on the velocity analysis (described in [23], see Fig. 4a and 4b for an example). A motion cycle was defined as the time interval between two consequent closed jaw positions. Each cycle was associated with a set of three values: averaged IS-mask j (for the left and the right condyle) at the beginning, at the maximum, and at the end of the cycle.

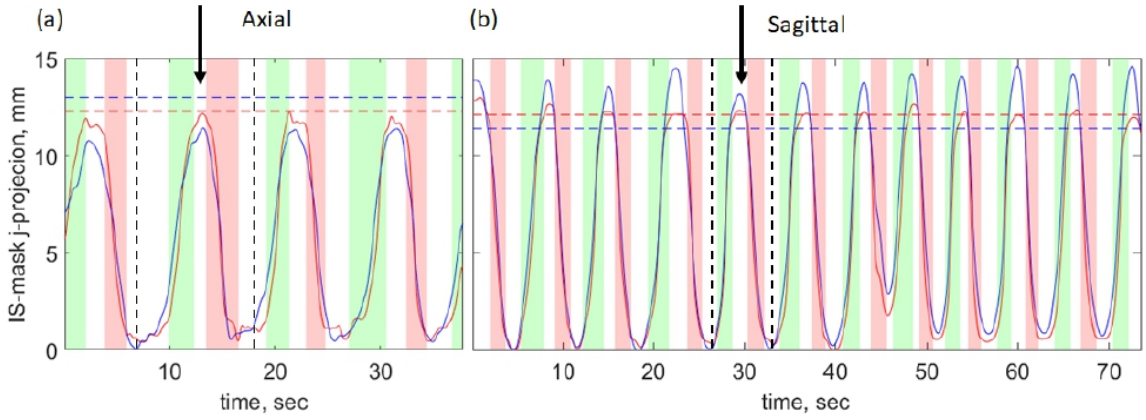

Fig. 4. Illustration of the best-match cycles extraction. The red curves correspond to the left condyle and the blue curves correspond to the right condyle. The green and the red areas correspond to the automatically detected openings and closings, correspondently. The black arrows point to the automatically detected best match. The red (for the left condyle) and blue (for the right one) horizontal dashed lines show the mean anterior plateau value calculated from the other slice orientation.

3D trajectories calculation

If there was no head motion, and if the opening-closing movements were perfectly reproducible, the j-coordinates of IS-masks from the axial slice should be equal to those from the sagittal slices. In this case, the 3D trajectories computing would be a trivial task. However, human subjects tend to displace their head and do not succeed in exactly reproducing the same movement for each opening and closing cycle. So, the method consisted of attempting to identify the optimal repetition and coordinate systems, and to merge information from both the axial and sagittal slices.

One motion cycle from the axial plane and one from the sagittal plane with the best match of amplitudes were selected. An example of best-match cycles is illustrated in Fig. 4. Afterward, considering possible motion during the acquisition, each slice coordinate system was re-adjusted by translation and rotation in (i, j) plane (axial plane), based on the average between the first and the second closed jaw position as the reference point. All projections extracted previously were translated and rotated to the new coordinate systems.

Then, to temporally match the movement in the axial and the sagittal planes, the IS-masks' j-projections were temporally stretched using dynamic time warping (MATLAB Signal Processing Toolbox). The calculated transformation was applied to all projections. The resulting curves were smoothed with MATLAB smoothing splines (with a smoothing parameter of 0.1).

The trajectory i-projection was extracted from the axial plane, k – from the sagittal plane, and j was calculated as an average from the axial and the sagittal plane. Finally, the coordinate system was re-adjusted once again, so that both condyles have zero j- and k projections at the beginning of the cycle.

Method's precision evaluation

Despite the minimization of the inconsistencies, some imprecisions were still present. Three possible major sources of these errors are the insufficient reproducibility of the movement, head motion, and imprecise slice placement.

To quantify the first inconsistency, we selected the ratio between the amplitudes of the IS-mask j-projection A_{AX}/A_{SAG} applied to the selected best-match cycles. For the head motion, two metrics were evaluated. The first one assesses the mean-square distance (MSD) between opening and closing. The MSD was defined as follows [27]:

$$MSD(U,V) = \frac{1}{n1+n2}\left(\sum_{i=1}^{n1}\min_j|u_i - v_j| + \sum_{i=1}^{n2}\min_j|u_j - v_i|\right)$$

where $u_i \in U$ and $v_i \in V$ are opening and closing curves, $n1$ and $n2$ is a total number of points in corresponding curves and min refers to the minimization of distance between a point and a curve. The second head motion metrics was selected to be the distance between the initial and the final closed jaw position $d_{init-fin}$. And finally, the slice placement metrics was selected to be the difference between k-projection of the left and the right condyle in the closed jaw position Δk_{L-R}.

RESULTS

Segmentation

The video series with the segmented condyles are presented in [28], and a detailed summary of the quantitative metrics and expert's scores is provided in Online Resource 1. For the axial images, both inter-subject and fine-tuned strategies resulted in good segmentation quality (average score of 2.8 for AX-IS and 2.7 for AX-FT). The most frequent cause of incorrect segmentation was the partial volume effect from the mandibular ramus (as discussed in [23]). For the sagittal slices, the best model was SAG-FT-20 (with an average score of 2.6), followed by SAG-FT-45 (score 2.48). SAG-IS-20 demonstrated the worst results due to tracking errors (score 2.2).

Among the selected segmentations, 18 videos from the axial plane were evaluated with a score of 3, and two videos received a score of 2. For the left sagittal plane, 19 videos scored 3, and one scored 2. For the

right sagittal plane, 17 videos received a score of 3, and three received a score of 2. The Dice score for the selected segmentations was 0.84±0.07 for the axial slices and 0.89±0.04 for the sagittal slices, and the DCM was 0.65±0.37 for the axial slices and 1.09±0.70 for the sagittal slices.

Trajectories

The plots of the automatically calculated motion phases are presented in Online Resource 2 and all computed trajectories are provided in Online Resource 3. It should be noted that some subjects were excluded at different stages of the analysis for the reasons given in Table 1.

Subject	Side	A_{AX}/A_{SAG}	$MSD(op.,cl.)$, mm	$d_{init-fin}$, mm	Δk_{L-R}, mm
1	L	No simultaneous sagittal planes imaging			
	R				
2	L	No simultaneous sagittal planes imaging			
	R				
3	L	0.96	0.28	0.29	1.29
	R	1.02	0.29	0.44	
4	L	0.97	0.39	1.25	4.49
	R	0.92	0.39	1.18	
5	L	0.97	0.89	2.54	-0.37
	R	0.9	0.72	1.93	
6	L	No full opening-closing cycle			
	R				
7	L	0.92	0.51	1.76	-0.86
	R	0.91	0.81	2.69	
8	L	0.92	0.32	1.05	-1.18
	R	0.69	0.29	1.22	
9	L	Masks in the sagittal plane are out of the axial plane			
	R				
10	L	2.93	0.55	1.15	-1.65
	R	3.2	0.54	1.18	
11	L	The right condyle in the sagittal plane is out of the axial plane			
	R				
12	L	1.16	0.52	0.55	-2.3
	R	1	0.8	0.6	
13	L	Condyles in the sagittal plane are out of the axial plane			
	R				
14	L	0.92	0.52	1.96	0.32
	R	0.86	0.73	2.54	
15	L	The right condyle in the sagittal plane is out of the axial plane			
	R				
16	L	1.05	0.34	0.43	-0.95
	R	0.8	0.2	0.39	
17	L	0.84	0.47	0.73	-3.43
	R	1.13	0.43	0.57	
18	L	1.11	0.42	0.35	-2.4
	R	0.93	0.27	0.14	
19	L	1.07	0.58	0.95	-1.22
	R	0.88	0.23	0.85	
20	L	1.03	0.35	0.42	-1.47
	R	1.01	0.32	0.26	

Table 1. Quality metrics calculated for each extracted trajectory.

Examples of the trajectories extracted from real-time MRI are provided in Fig. 5 and 6.

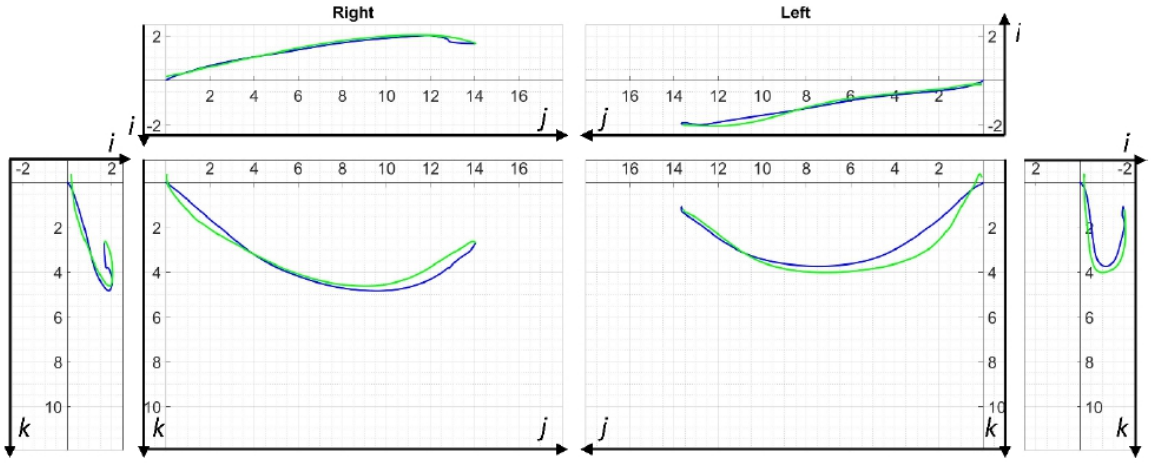

Fig. 5. A typical example of extracted mandibular condyles' 3D trajectories during opening-closing motion (subject 3). The blue curves correspond to openings and the green curves – to closings.

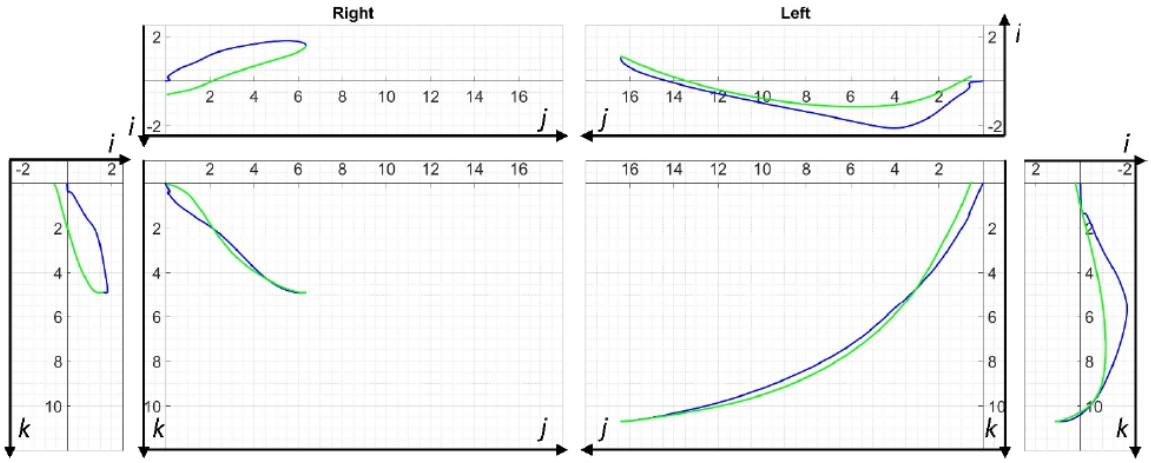

Fig. 6. An example of asymmetric mandibular condyles' 3D trajectories during opening-closing motion (subject 12). The blue curves correspond to openings and the green curves – to closings.

The quality metrics of the trajectories are provided in Table 1. The ratio between the j-projection amplitudes A_{AX}/A_{SAG} ranged from 0.69 to 3.20 (1.12 on average). An example of IS-mask j-projections illustrating inter-cycle amplitude variation, the best-match cycles, and their amplitudes is presented in Fig. 4.

The MSD between opening and closing path varied from 0.2 mm to 0.89 mm (0.47 mm on average), and the distance between the initial and the final closed jaw coordinate varied from 0.14 mm to 2.69 mm (1.05 mm on average). For some subjects, a systematic displacement of both trajectories in one direction was observed (see Fig. 7); however, for other volunteers, the motion was less predictable.

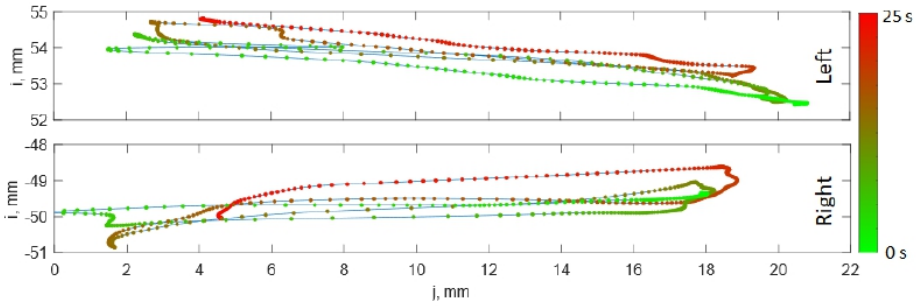

Fig. 7. Example of 2D trajectories extracted from the axial plane (subject 4). The color corresponds to the time from the beginning of the sequence. A systematic displacement from right to left can be observed.

The difference in the k-projection in the closed jaw position at the beginning of the selected cycles ranged from -3.43 mm to 4.49 mm (-0.75 mm on average, with the mean of the absolute values of 1.69 mm). An example of asymmetrically places axial slice is provided in Fig. 8.

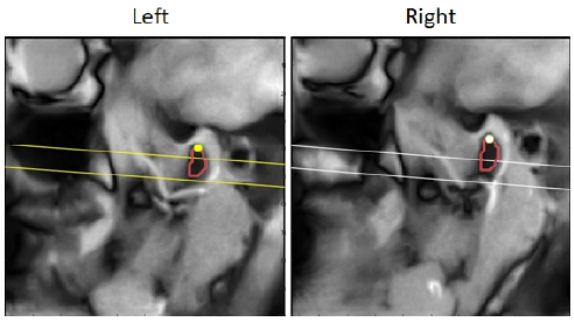

Fig. 8. Illustration of an asymmetric axial slice placement. The yellow and the white lines depict the axial slice position in the left and the right sagittal slices, correspondingly, the red curves are the segmentation masks, and the yellow and the white markers point to the top condyle point. The closed jaw position is displayed; however, the right condyle is substantially higher to the axial slice than the left condyle.

DISCUSSION

We demonstrated that it is possible to compute 3D condylar trajectories from two 2D real-time MRI sequences, one being placed in the oblique axial plane, and one covering 2 oblique sagittal planes. It was shown that the condyles in the axial plane can be automatically segmented with a good segmentation quality. The sagittal images, however, required some fine-tuning. This issue is related to the considerably different contrast of the condyles, as illustrated in Fig. 2. A greater training set should improve the quality of the automatic segmentation in the sagittal plane. Therefore, the proposed trajectories extraction algorithm

was almost automated, with the realistic potential to be fully automatic. The appearance of the trajectories is in agreement with the literature [4,9,10].

However, the method has multiple limitations. Firstly, the interslice mapping was based on the j-projection. However, if condyles move mostly out of the Frankfurt plane (like for subject 11), the method is not applicable. In this case, the orientation of the axial plane should be changed. Additionally, more attention should be paid to the placement of the axial plane, which was visibly asymmetric to the anatomical structures for greater absolute values of Δk_{L-R}. In this case, the trajectories may be artificially asymmetric, while the actual movement was symmetric.

Another serious challenge is related to head motion. While axiographs move along with the head, MRI remains static. Head motion led to the exclusion of subjects 9, 13, and 15 since, during the acquisition of the sagittal slice the condyles were not within the axial slice anymore. This also distorted the extracted trajectories, reflected in high MSD between the opening the closing paths and the distance between the initial and final position. However, both parameters might be high due to other reasons (e.g., the presence of undiagnosed TMD or uncompleted closing). To minimize motion, additional head fixation could be applied. Moreover, in contrast to the protocol utilized in this study, the real-time sequences could be run immediately one after the other, and at the beginning of the imaging protocol. This could also improve the reproducibility of the opening-closing movement which demonstrated an average difference of 12% (approximately 1 mm).

Nevertheless, the computed trajectories could provide a clinical value. Normal condylar trajectories are described in the literature as clear, regular, superimposed curves with a displacement of ≥14 mm [29,30]. Thus, the current precision of the method (which could be further improved considering the proposed protocol changes) still allows the evaluation of their important characteristics, such as length, shape, and symmetry. While small asymmetry of the trajectories can be related to the axial slice placement, the cases of clinically relevant asymmetry, like that demonstrated in Fig. 6, are evident. Similarly, substantially different opening and closing paths may be distinguishable within the obtained precision.

Therefore, despite the method's accuracy being lower than that of state-of-the-art devices [10], MRI-based trajectory computing could be prescribed to patients requiring an MRI exam, as an addition to the conventional protocol.

CONCLUSIONS

This study is the first to extract 3D trajectories of mandibular condyles, which are relevant clinical information, directly from MRI. We demonstrated the feasibility of their automatic computing from 2D real-time MRI. While there are factors that can compromise the method's precision—such as head motion, asymmetric slice placement, and imperfect movement reproducibility— these influences are manageable and the method still allows for meaningful analysis. We demonstrated that, despite an average shift of approximately 1 mm between two consecutive closed jaw positions, the opening and the closing trajectories were nearly superimposed in the examined healthy subjects (with a mean squared distance of 0.47 mm). Therefore, this method could serve as a complementary tool for patients undergoing MRI for the investigation of the temporomandibular joint soft tissue anatomy, enabling an all-in-one examination.

COMPLIANCE WITH ETHICAL STANDARDS

Competing Interests. The authors have no relevant financial or non-financial interests to disclose.

Funding. This work was co-funded by the French State-Region contract CPER 2015-2020 (IT2MP), by the European Union through the European Regional Development Fund "FEDER-FSE Lorraine et Massif des Vosges 2014–2020", and France Life Imaging network (grant ANR-11-INBS-0006).

Ethics approval. The data was acquired under two approved ethical protocols: "METHODO" (ClinicalTrials.gov Identifier: NCT02887053, approval: CPP EST-III, 08.10.01) and its successor "EDEN" (ClinicalTrials.gov Identifier: NCT05218460, approval: CPP SUD-EST IV, 26.07.21). This study was performed in line with the principles of the Declaration of Helsinki. The sponsor of this study was the CHRU de Nancy (Department of Methodology, Promotion, Investigation—MPI).

Informed consent. All participants provided written informed consent.

ACKNOWLEDGMENT.

This work was supported by the CIC-IT of Nancy. The authors thank Freddy Odille for his useful suggestions. This work was co-funded by the French State-Region contract CPER 2015-2020 (IT2MP), by the European Union through the European Regional Development Fund "FEDER-FSE Lorraine et Massif des Vosges 2014–2020", and France Life Imaging network (grant ANR-11-INBS-0006). The sponsor of this study was the CHRU de Nancy (Department of Methodology, Promotion, Investigation—MPI).

REFERENCES

[1] Bennett NG. A Contribution to the Study of the Movements of the Mandible. Proceedings of the Royal Society of Medicine 1908;1:79–98. https://doi.org/10.1177/003591570800100813.

[2] Woodford SC, Robinson DL, Mehl A, Lee PVS, Ackland DC. Measurement of normal and pathological mandibular and temporomandibular joint kinematics: A systematic review. Journal of Biomechanics 2020;111:109994. https://doi.org/10.1016/j.jbiomech.2020.109994.

[3] Piehslinger E, Čelar AG, Čelar RM, Slavicek R. Computerized Axiography: Principles and Methods. CRANIO® 1991;9:344–55. https://doi.org/10.1080/08869634.1991.11678382.

[4] Wagner A, Seemann R, Schicho K, Ewers R, Piehslinger E. A comparative analysis of optical and conventional axiography for the analysis of temporomandibular joint movements. The Journal of Prosthetic Dentistry 2003;90:503–9. https://doi.org/10.1016/S0022-3913(03)00482-7.

[5] Sójka A, Huber J, Kaczmarek E, Hędzelek W. Evaluation of Mandibular Movement Functions Using Instrumental Ultrasound System. Journal of Prosthodontics 2017;26:123–8. https://doi.org/10.1111/jopr.12389.

[6] Furtado DA, Pereira AA, Andrade A de O, Bellomo DP, da Silva MR. A specialized motion capture system for real-time analysis of mandibular movements using infrared cameras. BioMedical Engineering OnLine 2013;12:17. https://doi.org/10.1186/1475-925X-12-17.

[7] Pinheiro A, Pereira A, Andrade A, Bellomo Jr D. Measurement of jaw motion: The proposal of a simple and accurate method. Journal of Medical Engineering & Technology 2011;35:125–33. https://doi.org/10.3109/03091902.2010.542270.

[8] Tian S. Three-dimensional mandibular motion trajectory-tracking system based on BP neural network. Mathematical Biosciences and Engineering n.d.;17.

[9] Peck CC, Murray GM, Johnson CWL, Klineberg IJ. The variability of condylar point pathways in open-close jaw movements. The Journal of Prosthetic Dentistry 1997;77:394–404. https://doi.org/10.1016/S0022-3913(97)70165-3.

[10] Bapelle M, Dubromez J, Savoldelli C, Tillier Y, Ehrmann E. Modjaw® device: Analysis of mandibular kinematics recorded for a group of asymptomatic subjects. CRANIO® 2021;0:1–7. https://doi.org/10.1080/08869634.2021.2000790.

[11] Shu J, Ma H, Xiong X, Shao B, Zheng T, Liu Y, et al. Mathematical analysis of the condylar trajectories in asymptomatic subjects during mandibular motions. Med Biol Eng Comput 2021;59:901–11. https://doi.org/10.1007/s11517-021-02346-6.

[12] Revilla-León M, Kois DE, Zeitler JM, Att W, Kois JC. An overview of the digital occlusion technologies: Intraoral scanners, jaw tracking systems, and computerized occlusal analysis devices. Journal of Esthetic and Restorative Dentistry 2023;35:735–44. https://doi.org/10.1111/jerd.13044.

[13] Nagy Z, Mikolicz A, Vag J. *In-vitro* accuracy of a novel jaw-tracking technology. Journal of Dentistry 2023;138:104730. https://doi.org/10.1016/j.jdent.2023.104730.

[14] Lassmann Ł, Nowak Z, Orthlieb J-D, Żółtowska A. Complicated Relationships between Anterior and Condylar Guidance and Their Clinical Implications—Comparison by Cone Beam Computed Tomography and Electronic Axiography—An Observational Cohort Cross-Sectional Study. Life 2023;13:335. https://doi.org/10.3390/life13020335.

[15] Zoss G, Beeler T, Gross M, Bradley D. Accurate markerless jaw tracking for facial performance capture. ACM Trans Graph 2019;38:50:1-50:8. https://doi.org/10.1145/3306346.3323044.

[16] Hilgenberg-Sydney PB, Bonotto DV, Stechman-Neto J, Zwir LF, Pachêco-Pereira C, Canto GDL, et al. Diagnostic validity of CT to assess degenerative temporomandibular joint disease: a systematic review. Dentomaxillofacial Radiology 2018;47:20170389. https://doi.org/10.1259/dmfr.20170389.

[17] Huang C, Xu XL, Sun YC, Guo CB. [A preliminary study on the three-dimensional trajectory of condyle]. Zhonghua Kou Qiang Yi Xue Za Zhi 2018;53:669–73. https://doi.org/10.3760/cma.j.issn.1002-0098.2018.10.005.

[18] Sindelar BJ, Herring SW. Soft Tissue Mechanics of the Temporomandibular Joint. Cells Tissues Organs 2005;180:36–43. https://doi.org/10.1159/000086197.

[19] Ferreira LA, Grossmann E, Januzzi E, Paula MVQ de, Carvalho ACP. Diagnosis of temporomandibular joint disorders: indication of imaging exams. Braz j Otorhinolaryngol 2016;82:341–52. https://doi.org/10.1016/j.bjorl.2015.06.010.

[20] Murphy MK, MacBarb RF, Wong ME, Athanasiou KA. Temporomandibular Joint Disorders: A Review of Etiology, Clinical Management, and Tissue Engineering Strategies. Int J Oral Maxillofac Implants 2013;28:e393–414.

[21] Nayak KS, Lim Y, Campbell-Washburn AE, Steeden J. Real-Time Magnetic Resonance Imaging. Journal of Magnetic Resonance Imaging 2022;55:81–99. https://doi.org/10.1002/jmri.27411.

[22] Krohn S, Gersdorff N, Wassmann T, Merboldt K-D, Joseph AA, Buergers R, et al. Real-time MRI of the temporomandibular joint at 15 frames per second—A feasibility study. European Journal of Radiology 2016;85:2225–30. https://doi.org/10.1016/j.ejrad.2016.10.020.

[23] Isaieva K, Leclère J, Felblinger J, Gillet R, Dubernard X, Vuissoz P-A. Methodology for quantitative evaluation of mandibular condyles motion symmetricity from real-time MRI in the axial plane. Magnetic Resonance Imaging 2023;102:115–25. https://doi.org/10.1016/j.mri.2023.05.006.

[24] Mouchoux J, Meyer-Marcotty P, Sojka F, Dechent P, Klenke D, Wiechens B, et al. Reliability of landmark identification for analysis of the temporomandibular joint in real-time MRI. Head Face Med 2024;20:10. https://doi.org/10.1186/s13005-024-00411-7.

[25] Uecker M, Zhang S, Voit D, Karaus A, Merboldt K-D, Frahm J. Real-time MRI at a resolution of 20 ms. NMR Biomed 2010;23:986–94. https://doi.org/10.1002/nbm.1585.

[26] Ronneberger O, Fischer P, Brox T. U-Net: Convolutional Networks for Biomedical Image Segmentation 2015. https://doi.org/10.48550/arXiv.1505.04597.

[27] Li M, Kambhamettu C, Stone M. Automatic contour tracking in ultrasound images. Clinical Linguistics & Phonetics 2005;19:545–54. https://doi.org/10.1080/02699200500113616.

[28] Isaieva K, Leclère J, Paillart G, Drouot G, Felblinger J, Dubernard X, et al. Videos of axial and sagittal image series with segmented condyles and mutual slice position. Figshare 2024. https://doi.org/10.6084/m9.figshare.25846300.v1.

[29] Talmaceanu D, Bolog N, Leucuta D, Tig IA, Buduru S. Diagnostic use of computerized axiography in TMJ disc displacements. Experimental and Therapeutic Medicine 2022;23:1–8. https://doi.org/10.3892/etm.2022.11137.

[30] Buduru S, Balhuc S, Ciumasu A, Kui A, Ciobanu C, Almasan O, et al. Temporomandibular dysfunction diagnosis by means of computerized axiography. Med Pharm Rep 2020;93:416–21. https://doi.org/10.15386/mpr-1754.

Supplementary Information

ESM_1.pdf: Detailed results of quantitative and qualitative evaluation of the segmentation quality.

ESM_2.pdf: Results of the automatic motion phase detection.

ESM_3.pdf: The calculated 3D trajectories for all subjects.

3.3 Principaux Résultats

3.3.1 Qualité des segmentations

La **validité** des différentes stratégies de segmentation ainsi que leur précision sont applicables à l'ensemble de notre base de données avec des DICE et DCM de bonne précision. Concernant les différentes approches proposées, la stratégie d'entraînement affinée (FT) démontre une performance supérieure dans les deux plans, la stratégie inter-sujet (IS) demeure néanmoins acceptable. Concernant le plan sagittal, c'est la stratégie FT à la ROI augmentée à 45mm qui s'avère la plus favorable. Concernant l'évaluation qualitative des segmentations, les scores visuels sont présentés dans le tableau 6.

Tableau 6. Récapitulatif des résultats des scores visuels selon la stratégie de segmentation utilisée. tr = set d'entraînement, v = set de validation, ts = set de test, FT = fine-tuned (affinée), IS = Inter-subject (inter-sujet), Best = meilleure segmentation choisie selon l'expert, N.Win = nombre de « Best » donnés par l'expert.

Sujet	Set	Axial			Sagittal Gauche				Sagittal droit			
		IS	FT	Best	IS-20	FT-20	FT-45	Best	IS-20	FT-20	FT-45	Best
1	tr	3	**3**	FT	3	**3**	3	FT-20	2	3	**3**	FT-45
2	tr	**3**	3	IS	3	**3**	2	FT-20	3	**3**	3	FT-20
3	tr	**3**	3	IS	3	**3**	2	FT-20	**3**	3	3	IS-20
4	tr	3	**3**	FT	**3**	3	1	IS-20	3	**3**	3	FT-20
5	tr	**3**	3	IS	**3**	3	1	IS-20	**3**	3	2	IS-20
6	tr	**3**	3	IS	**3**	3	2	IS-20	2	2	**2**	FT-45
7	tr	**3**	3	IS	3	**3**	0	FT-20	3	**3**	3	FT-20
8	tr	3	**3**	FT	**3**	3	3	IS-20	0	**3**	2	FT-20
9	tr	**3**	3	IS	2	2	**3**	FT-45	2	2	**2**	FT-45
10	tr	**2**	2	IS	2	3	**3**	FT-45	3	3	**3**	FT-45
11	tr	**3**	2	IS	2	**3**	2	FT-20	3	**3**	2	FT-20
12	tr	**3**	3	IS	1	**3**	2	FT-20	3	3	**3**	FT-45
13	tr	**3**	3	IS	**3**	2	3	IS-20	3	2	**3**	FT-45
14	tr	3	**3**	FT	3	**3**	3	FT-20	2	2	**3**	FT-45
15	v	**3**	2	IS	0	**3**	2	FT-20	0	1	**3**	FT-45
16	v	0	**3**	FT	3	3	**3**	FT-45	0	1	**2**	FT-45
17	ts	3	**3**	FT	0	0	**2**	FT-45	2	2	**3**	FT-45
18	ts	**3**	3	IS	0	3	**3**	FT-45	0	1	**3**	FT-45
19	ts	3	**3**	FT	3	**3**	2	FT-20	2	**3**	3	FT-20
20	ts	**3**	1	IS	3	**3**	3	FT-20	3	**3**	3	FT-20
Moyenne		**2.8**	2.7	**IS**	2.3	**2.75**	2.25	**FT-20**	2.1	2.45	**2.7**	**FT-45**
N. Win		13	7		5	10	5		2	7	11	

Selon l'analyse qualitative, les **stratégies axiales** permettent d'obtenir des segmentations de bonne qualité quelle que soit celle utilisée (IS = 2,8 et FT = 2,7). Dans le **plan sagittal**, la stratégie qui permet d'obtenir la meilleure qualité de segmentations est la stratégie FT-20 (Score de 2,6). La stratégie FT-45 permet néanmoins d'obtenir des segmentations de bonne qualité (Score de 2,48), tandis que la stratégie IS est de moins qualité (score de 2.2).

L'ensemble de ces stratégies a permis de valider la **précision de l'algorithme d'apprentissage profond** et la **qualité des segmentations** obtenues pour notre base de données. Pour le plan axial, les deux stratégies se révèlent équivalentes. Dans le plan sagittal, la stratégie FT démontre une performance et une qualité de segmentation supérieures quelle que soit la ROI choisie.

3.3.2 Analyse et prise en compte du mouvement de rotation céphalique

Le **mouvement de rotation céphalique** impliquait une **instabilité du centre de masse**, notamment dans le plan sagittal où les trajectoires analysées étaient perturbées proportionnellement à l'amplitude du mouvement. Il a été évalué indépendamment dans les deux plans afin d'être corrigé.

Avant correction, les variations du placement des centres de masse dans le plan axial pouvaient être considérées comme faibles (comprises entre 0,07mm et 0,96mm). Cependant, cet écart était de 0,16mm à 2,55mm dans le plan sagittal et pouvait alors impacter le calcul des trajectoires.

Le mouvement a ainsi été évalué et corrigé pour chaque séquence et indépendamment pour chaque sujet. Une fois l'enregistrement des mouvements pris en compte, le centre de masse est stabilisé et la projection des trajectoires apparaît plus fluide. Les écarts précédemment présents ont ainsi été normalisés et stabilisés.

3.3.3 Analyse des projections tridimensionnelles

Une fois cette correction réalisée, les trajectoires condyliennes ont été extraites à partir de chaque séquence. La qualité des trajectoires a été analysées selon plusieurs critères :

- La **symétrie du placement des coupes** d'acquisition a été évaluée. Pour l'ensemble des volontaires, une différence moyenne d'1,7mm entre les côtés droit et gauche a été mesurée en position bouche fermée. Cette valeur traduit une légère asymétrie, attribuable soit au positionnement initial des coupes, soit à une asymétrie fonctionnelle de la dynamique mandibulaire.
- La **reproductibilité du mouvement** a été évaluée via la Distance Quadratique Moyenne (DQM) entre les trajectoires d'ouverture et de fermeture, pour chaque sujet. Une bonne reproductibilité a été observée dans la majorité des cas. Toutefois, certains sujets ont présenté des variations accrues, suggérant une instabilité inter-cycle.
- Des **mouvements céphaliques** involontaires, antéro-postérieurs, ont été constatés chez l'ensemble des sujets, avec une amplitude moyenne d'1mm. Ces mouvements ont été partiellement corrigés à l'aide d'une technique de compensation reposant sur des repères anatomiques externes.

Une fois la totalité de ces éléments analysés, les trajectoires ont pu être modélisées et tracées sur un repère tridimensionnel orthonormé. Cette projection a permis de mettre en évidence la présence d'une asymétrie de mouvement chez certains sujets contrôles asymptomatiques (fig.29).

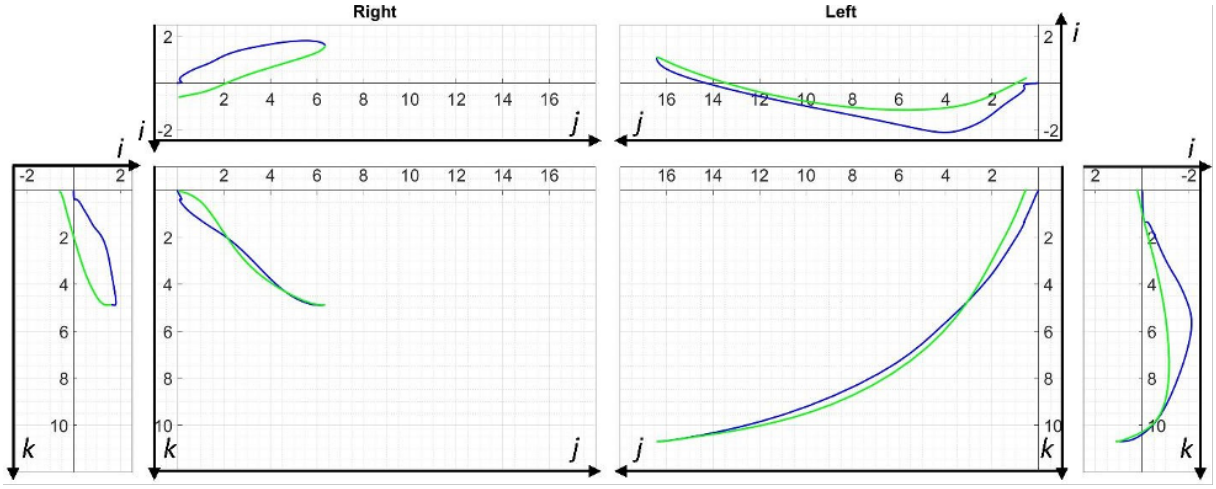

Figure 29. *Modélisation des trajectoires condyliennes droite et gauche sur un repère orthonormé du volontaire S6 qui présente une asymétrie de mouvement mise en évidence par une diminution de l'amplitude des mouvements condyliens droit dans les trois sens de l'espace.*

Après analyse, les trajectoires reconstruites se sont révélées conformes aux déplacements physiologiques attendus avec une concordance générale entre les trajectoires axiales et sagittales. Des divergences entre les données ont pu être remarquées chez certains volontaires. Elles ont été attribuées à un défaut de compensation du mouvement céphalique (jugée insuffisante) et/ou à une faible reproductibilité des cycles mandibulaires.

3.4 Discussion

La projection des trajectoires condyliennes sur un repère orthonormé tridimensionnelle représente une alternative intéressante pour étudier le mouvement mandibulaire dans sa globalité et peut s'appliquer à notre base de données.

Le **plan axial** démontre une fiabilité accrue par rapport au **plan sagittal**, tant au sein des analyses quantitatives que qualitatives. Ceci s'expliquer par plusieurs éléments :

- Tout d'abord, le plan axial permet de voir les deux condyles au sein d'une même coupe, à la différence des acquisitions sagittales qui nécessitent deux coupes pour saisir l'intégralité des mouvements condyliens (une par ATM) (72).
- Ajoutons que malgré les marqueurs radiologiques rigides définis, l'épaisseur des coupes sagittales est limitée à 6mm pour conserver des paramètres d'acquisition suffisants. Un mouvement condylien frontal minime intervient néanmoins et ajoute une difficulté supplémentaire pour acquérir la globalité du déplacement sans que le condyle ne sorte de la coupe (47).
- Rappelons également que pour maintenir des résolutions spatiales et temporelles suffisantes, les séquences axiales et sagittales ne sont pas acquises simultanément (37). Il y a un temps de latence de 15 minutes entre l'acquisition des deux plans. Il pourrait être envisagé de rapprocher leur acquisition afin qu'elles aient lieu successivement au sein du protocole proposé.

Le **DLNN** se révèle relativement performant, quel que soit la stratégie utilisée, avec une supériorité de la stratégie FT. Pour envisager une automatisation complète de l'algorithme, une stratégie d'entraînement IS sera néanmoins indispensable et un élargissement de la cohorte sera essentiel pour y parvenir (73). En s'assurant que l'orientation des plans d'acquisition est optimale et en corrigeant le mouvement de rotation céphalique, l'algorithme s'avère toutefois objectivement efficace et précis pour les deux plans (74).

La **projection tridimensionnelle** extraite des données dynamiques permet de visualiser l'intégralité de la trajectoire de chaque condyle et de les comparer entre elles. Malgré les limites soulevées, ces projections constituent une approche innovante pour modéliser et analyser la symétrie du mouvement mandibulaire.

Pour envisager une **application et une utilisation clinique**, ces trajectoires ont été représentées semblables à des enregistrements axiographiques afin de faciliter l'interprétation par les praticiens, habitués à ce type de tracé. Le travail réalisé a l'avantage de proposer un suivi fonctionnel du mouvement mandibulaire dans les trois sens de l'espace et ouvre des perspectives pour une application médicale future.

3.5 Conclusion

Cette méthode de modélisation tridimensionnelle des trajectoires condyliennes propose une évaluation conjointe, anatomique et fonctionnelle du mouvement condylien, sans recours à des systèmes de mesure externes. Il démontre également la faisabilité de l'extraction automatique des trajectoires 3D à partir de séquences IRM dynamiques 2D. Cette approche est permise par l'application d'une segmentation semi-automatique par apprentissage profond et une reconstruction spatiale corrigeant les mouvements parasites.

Malgré certaines limites, notamment liées à l'alignement des plans et aux artefacts de mouvement, cette méthode constitue une alternative non invasive, non irradiante et ouvre des perspectives quant à une intégration à la clinique en fournissant de façon inédite une analyse cinématique objective et quantitative.

Chapitre 4. Évaluations qualitative et quantitative de la symétrie du mouvement mandibulaire

4.1 Méthode d'analyse de la symétrie mandibulaire

Comme évoqué précédemment, les articulations temporo-mandibulaires (ATMs) jouent un rôle essentiel et quotidien à travers les fonctions physiologiques oro-faciales. Constamment soumises à des contraintes mécaniques, elles fonctionnent de façon coordonnée. Toute **asymétrie de mouvement** est susceptible de favoriser l'apparition d'une instabilité mandibulaire et potentiellement des **dysfonctionnements temporo-mandibulaires** (DTM) (75,76).

L'évaluation clinique de la cinématique mandibulaire en cas de DTM repose principalement sur trois critères :

- La détection de **bruits articulaires**, d'abord rapportés par le patient puis objectivés au cours de l'examen clinique ;
- La mesure de l'**amplitude** d'ouverture buccale passive et active ;
- L'observation de la trajectoire du **point inter-incisif mandibulaire** lors des mouvements d'ouverture-fermeture.

Néanmoins, la détection du bruit articulaire présente une **sensibilité limitée** et variable, notamment en cas de DTM articulaire, de 0,34 pour les déplacements discaux non permanents et de 0,54 dans le cadre de déplacements discaux permanents sans limitation d'ouverture buccale (13). S'agissant des DTMs musculaires, les recommandations des DC/TMD ne prévoient pas d'évaluation spécifique de la contraction synchrone ou asynchrone des muscles masticateurs. Notre analyse se concentrera donc sur les **DTM articulaires**, notamment les déplacements discaux.

Nos travaux précédents ont permis de développer une méthode objective et automatisée d'évaluation du mouvement condylien en IRM-TR. Les paramètres mesurés dans les plans axial et sagittal décrivent à la fois la **dynamique temporelle** (VPD et L) et la **répartition spatiale** (MDA et MDD) de ce mouvement. L'intégration de ces paramètres a ensuite permis de modéliser la trajectoire condylienne en trois dimensions.

Dans ce chapitre, les **données quantitatives** issues de ces calculs seront **confrontées** à une **analyse qualitative visuelle**. Les résultats seront mis en perspective avec des observations visuelles pertinentes sur le plan clinique, afin d'en explorer les corrélations. Par ailleurs, les relations intrinsèques entre les différents paramètres seront testées dans le but d'en évaluer la fiabilité.

L'objectif principal de ce travail est d'identifier, parmi ces paramètres, ceux qui présentent une **pertinence clinique** et une **cohérence** suffisante pour l'évaluation de la trajectoire condylienne à partir de l'IRM-TR.

4.1.1 Évaluation quantitative de la symétrie des trajectoires condyliennes

Afin de tester l'hypothèse développée dans ce chapitre, nous avons exploité la base de données précédemment décrite. Deux volontaires ont été exclus des analyses en raison de données incomplètes (séries sagittales acquises en deux temps et cycles d'ouverture/fermeture non achevés). La population étudiée se composait donc de 18 participants, dont **7 hommes pour 11 femmes**, âgés de 18 à 63 ans (âge moyen : 37,4 ans).

L'ensemble des volontaires a réalisé les mêmes tâches que lors de l'étude initiale, à savoir des mouvements lents d'ouverture et fermeture, effectués à amplitude maximale, dans le cadre de séquences dynamiques axiales et sagittales. La constitution de cette base de données a été rendue possible grâce aux protocoles METHODO (NCT02887053, CPP EST-III, 08.10.01) et EDEN (NCT05218460, CPP SUD-EST IV, 27.07.21).

4.1.2 Données IRM

Les acquisitions IRM ont été réalisées selon les mêmes paramètres que ceux précédemment décrits. Pour rappel, les données utilisées proviennent des **séquences axiales** (un groupe de coupe parallèle au PHF) et **sagittales** (deux groupes de coupes bilatérales). A partir de ces acquisitions, des **vidéos** ont été générées sous forme de deux fichiers distincts, regroupant respectivement les séquences axiale et sagittale de l'ensemble des volontaires.

Ces vidéos ont ensuite été randomisées de façon indépendante et numérotées de 1 à 18 dans chaque fichier.

Les vidéos sagittales présentaient les coupes droite et gauche côte à côte sur une même image, avec un recalage temporel pour permettre l'analyse simultanée des deux côtés.

4.1.3 Segmentation semi-automatique

L'**algorithme d'apprentissage semi-automatique** a été appliqué à l'ensemble de la base de données. Les contours obtenus ont toutefois été vérifiés visuellement et corrigés lorsque nécessaire, en particulier en cas de perte de repérage de condyle ou de déformation marquée affectant plus de dix images au sein d'une séquence.

4.1.4 Évaluation quantitative de la symétrie de la trajectoire condylienne

Pour l'**analyse quantitative** les données présentées dans ce chapitre, les **paramètres temporels** demeurent inchangés et sont respectivement le délai de vitesse maximale entre les condyles (VPD) et la latence d'initiation de chaque condyle mandibulaire (L). Concernant les **paramètres spatiaux**, l'écart maximal entre les condyles durant le mouvement (MDD) a été utilisé, auquel a été ajouté le différentiel d'amplitude maximale globale entre les deux condyles (MDA).

La méthode d'extraction des données issues des plans axial et sagittal a également été appliquée afin de modéliser la trajectoire condylienne en trois dimensions. Cette représentation a permis de visualiser et d'évaluer les trajectoires dans les trois sens de l'espace.

4.1.5 Évaluation qualitative de la symétrie de la trajectoire condylienne

Pour l'**analyse qualitative** des données acquises, la symétrie condylienne et les trajectoires modélisées en 3D ont été visuellement évaluées à l'aide de **scores gradués** (tableau 7). **Deux experts** ont attribué ces scores : JL, chirurgien-dentiste (expert 1) et RG, médecin radiologue (expert 2).

Afin d'évaluer la **concordance intra-observateur**, le premier expert a annoté l'ensemble des vidéos à J0, puis a répété l'opération 21 jours plus tard. Les vidéos ont été randomisées de manière indépendante pour chaque plan et pour chaque expert, afin de garantir une évaluation à l'aveugle.

Tableau 7. Explication des scores visuelles à trois niveaux pour l'évaluation visuelle de la symétrie et des trajectoires en trois dimensions

	Score Visuel de symétrie	Score des modélisations 3D
0	Pas d'asymétrie discernable sur la totalité de la séquence	Mouvement de même amplitude dans tous les plans (<1mm)
1	Asymétrie inconstante	Mouvement avec un différentiel d'amplitude uniquement dans 1 plan (>1mm)
2	Asymétrie présente pour chaque cycle (ouverture et/ou fermeture)	Mouvement avec un différentiel d'amplitude dans au moins 2 plans (>1mm)

Pour analyser la symétrie visuelle, les experts devaient identifier le côté retardé et distinguer les phases d'ouverture et de fermeture. Concernant l'évaluation des trajectoires en 3D, un différentiel a été considéré comme négligeable lorsqu'il était inférieur à 1mm dans n'importe quel plan, une telle différence n'étant pas cliniquement perceptible.

4.1.6 Analyse des données recueillies

Les données issues de ces scores et des segmentations ont été analysées selon plusieurs approches. La fiabilité de la notation visuelle a été évaluée à l'aide du **coefficient de Kappa de Cohen**, permettant de mesurer l'accord inter- et intra-observateur. Ce test a également été appliqué pour comparer la concordance entre la moyenne des scores visuels et les résultats obtenus à partir des modélisations en 3D.

Par ailleurs, le **test de corrélation de Spearman** a été appliqué aux données non paramétriques afin d'évaluer : la concordance de chaque paramètre entre les deux plans, les relations entre les différents paramètres, ainsi que les liens entre les paramètres spatiaux et temporels.

4.2 Évaluation de la symétrie du mouvement mandibulaire

4.2.1 Résumé en Français

Contexte : Les articulations temporo-mandibulaires (ATM) jouent un rôle essentiel dans les fonctions quotidiennes et doivent se mouvoir en synergie pour assurer une mobilité optimale de la mandibule. L'imagerie par résonance magnétique en temps réel (IRM-TR) permet de visualiser directement le mouvement des condyles mandibulaires. Cependant, son utilisation pour évaluer la symétrie des mouvements demeure limitée. Cette étude exploratoire a pour objectif d'examiner la cohérence entre différentes méthodes d'analyse de la symétrie condylienne, incluant l'évaluation visuelle des séries d'images brutes, l'analyse des trajectoires 3D obtenues à partir de l'IRM-TR, ainsi que l'extraction automatique de paramètres quantitatifs. L'objectif principal est d'identifier les paramètres les plus fiables pour caractériser la symétrie des trajectoires condyliennes.

Méthodes : L'étude a été réalisée sur 18 volontaires. Une séquence dynamique radial FLASH a permis d'acquérir deux plans sagittaux et un plan axial. Pour l'analyse quantitative, les condyles mandibulaires ont été segmentés à l'aide d'un réseau de neurones à apprentissage profond. Les paramètres évalués comprenaient l'écart de déplacement maximal (MDD) et la différence d'amplitude maximale globale (MDA) (paramètres spatiaux), ainsi que la latence (L) et le délai du pic de vitesse (VPD) (paramètres temporels). Les trajectoires 3D ont été générées automatiquement selon une méthode préalablement validée. Parallèlement, deux experts ont réalisé une évaluation qualitative (visuelle) des séries d'images et une analyse des trajectoires modélisées en 3D a été proposée. L'accord inter- et intra-observateur a été mesuré à l'aide du test de kappa de Cohen, et les corrélations entre les paramètres quantitatifs via le test de Spearman.

Résultats : Une meilleure cohérence a été observée dans le plan axial ($\kappa_{intra\text{-}obs}$ = 0,68 ; $\kappa_{inter\text{-}obs}$ = 0,44) que dans le plan sagittal (respectivement de 0,51 et 0,20). Les corrélations entre les plans étaient faibles à modérées (ρ = 0,21 à 0,48), la latence étant le paramètre présentant la corrélation la plus élevée.

Conclusion : Dans notre base de données, la latence apparaît comme le paramètre temporel le plus robuste. L'analyse du mouvement dans le plan axial montre quant à elle une meilleure cohérence, tant pour les mesures quantitatives que pour les évaluations visuelles. Ces résultats suggèrent que le plan axial constitue l'approche la plus pertinente pour évaluer la symétrie du mouvement condylien en IRM-TR.

4.2.2 Résumé en Anglais

***Background**: The temporomandibular joints (TMJs) are essential for daily function and must operate in synergy to ensure optimal jaw movement. Real-time magnetic resonance imaging (RT-MRI) enables direct visualization of mandibular condyle motion; however, its application for symmetry assessment remains insufficiently studied. This exploratory study focuses on the consistency of condylar motion symmetry assessments, including visual evaluation of raw image series and 3D trajectories calculated from RT-MRI, as well as automatically extracted quantitative parameters. Given that well- correlated parameters are more likely to be reliable, this work aims to identify optimal methods for assessing symmetry of the condylar pathway using RT-MRI. **Methods**: The study includes 18 volunteers. A 2D real-time fast low angle shot (FLASH) sequence was used to acquire two sagittal and one axial planes. For quantitative analysis, mandibular condyles were segmented using a neural network. The extracted symmetry parameters were maximum displacement difference and maximum difference of amplitudes for spatial assessments, and latency and velocity peak delay for temporal evaluations. 3D trajectories were automatically generated using a previously validated method. Qualitative scoring of raw image series was conducted by two experts, and the 3D trajectories were evaluated by a dental surgeon. The agreement between qualitative scores was assessed using Cohen's kappa test, while correlations among quantitative parameters were analyzed using Spearman's test. **Results**: Results showed higher agreement in the axial plane (intra-observer $\kappa = 0.68$; inter-observer $\kappa = 0.44$) than in the sagittal plane ($\kappa = 0.51$ and 0.20, respectively). Inter-planar correlations were weak to moderate ($\rho = 0.21–0.48$), with latency showing the strongest correlation. **Conclusions**: For our dataset, latency emerged as the most robust temporal parameter. Additionally, motion analysis in the axial plane demonstrated greater consistency in both quantitative measurements and visual scoring. These findings suggest that the axial plane may be preferable for assessing motion symmetry in RT-MRI.*

4.2.3 Publication

Quantifying symmetry in mandibular condyle motion: a real-time MRI approach

Justine Leclère[1,2,] *, Karyna Isaieva[1], Guillaume Drouot[3], Romain Gillet[1,4], Jacques Felblinger[1,3], Pierre-André Vuissoz[1], Xavier Dubernard[5]

[1]*IADI U1254, Inserm, University of Lorraine, 54000 Nancy, France*
[2]*Oral Medicine Department, University Hospital of Reims, 51100 Reims, France*
[3]*CIC 1433, Innovation Technologique, Inserm, University of Lorraine, CHRU-Nancy, 54000 Nancy, France*
[4]*Guilloz Imaging Department, CHRU of Nancy, 54000 Nancy, France*
[5]*ENT Department, University Hospital of Reims, 51100 Reims, France*

*Correspondence: jleclere@chu-reims.fr (Justine Leclère)

ORCID: 0000-0003-3864-9799 (Justine Leclère)
0000-0003-1492-2244 (Karyna Isaieva)
0009-0006-8012-4741 (Guillaume Drouot)
0000-0002-1350-1694 (Romain Gillet)
0000-0002-9245-6595 (Jacques Felblinger)
0000-0003-3519-1743 (Pierre-André Vuissoz)
0000-0001-8776-1934 (Xavier Dubernard)

Submitted: 03 May 2025
Accepted: 02 July 2025

Copyright: © 2025 The Author(s). Published by MRE Press.
This is an open access article under the CC BY 4.0 license (http://creativecommons.org/licenses/by/4.0/).

How to cite this article:
Justine Leclère, Karyna Isaieva, Guillaume Drouot, Romain Gillet, Jacques Felblinger, Pierre-André Vuissoz, *et al*. Quantifying symmetry in mandibular condyle motion: a real-time MRI approach. Journal of Oral & Facial Pain and Headache. 2025. doi: 10.22514/jofph.2025.XXX.

Abstract

Background: The temporomandibular joints (TMJs) are essential for daily function and must operate in synergy to ensure optimal jaw movement. Real-time magnetic resonance imaging (RT-MRI) enables direct visualization of mandibular condyle motion; however, its application for symmetry assessment remains insufficiently studied. This exploratory study focuses on the consistency of condylar motion symmetry assessments, including visual evaluation of raw image series and 3D trajectories calculated from RT-MRI, as well as automatically extracted quantitative parameters. Given that well-correlated parameters are more likely to be reliable, this work aims to identify optimal methods for assessing symmetry of the condylar pathway using RT-MRI. **Methods**: The study includes 18 volunteers. A 2D real-time fast low angle shot (FLASH) sequence was used to acquire two sagittal and one axial planes. For quantitative analysis, mandibular condyles were segmented using a neural network. The extracted symmetry parameters

were maximum displacement difference and maximum difference of amplitudes for spatial assessments, and latency and velocity peak delay for temporal evaluations. 3D trajectories were automatically generated using a previously validated method. Qualitative scoring of raw image series was conducted by two experts, and the 3D trajectories were evaluated by a dental surgeon. The agreement between qualitative scores was assessed using Cohen's kappa test, while correlations among quantitative parameters were analyzed using Pearson's test. **Results**: Results showed higher agreement in the axial plane (intra-observer $\kappa = 0.68$; inter-observer $\kappa = 0.44$) than in the sagittal plane ($\kappa = 0.51$ and 0.20, respectively). Inter-planar correlations were weak to moderate ($\rho = 0.21–0.48$), with latency showing the strongest correlation. **Conclusions**: For our dataset, latency emerged as the most robust temporal parameter. Additionally, motion analysis in the axial plane demonstrated greater consistency in both quantitative measurements and visual scoring. These findings suggest that the axial plane may be preferable for assessing motion symmetry in RT-MRI.
Clinical Trial Registration: "METHODO" ClinicalTrials.gov Identifier: NCT02887053, approval: CPP EST-III, 08.10.01; "EDEN" ClinicalTrials.gov Identifier: NCT05218460, approval: CPP SUD-EST IV, 26.07.21.

Keywords:
Temporomandibular joint; Condylar kinematics; Mandibular condyle; Medical imaging; Detection algorithm

1. Introduction

The temporomandibular joints (TMJs) are essential for chewing, speech, and swallowing. Subjected to constant mechanical forces, they must adapt continuously. Furthermore, the TMJs cannot move independently, so their motions are closely linked and must occur in synergy with a certain degree of symmetry to ensure optimal jaw function. This is why studying mandibular kinematics is important. However, mandibular motion remains difficult to capture precisely [1].

TMJ function is typically assessed indirectly through visual observation of mandibular motion [2]. To improve this evaluation, two main approaches have emerged: radiological imaging to assess joint integrity and extraoral dynamic tracking devices, such as jaw motion analyzers, used to study TMJ's kinematics. However, each method has its drawbacks [3–6]. Radiological imaging offers only static measurements and limited clinical accuracy [7, 8]. Tracking devices, while enabling dynamic analysis, rely on external markers to estimate TMJ position, often producing inconsistent data that require an experienced clinician and can sometimes produce false positive diagnosis [1, 3, 9]. Despite their advantages, neither technique provides a fully accurate representation of TMJ motion [10, 11].

Recent advancements in magnetic resonance imaging (MRI) allowed elimination of past limitations by improving dynamic imaging capabilities. The emergence of pseudo-dynamic imaging or cine-MRI has finally led to the development of real-time MRI (RT-MRI) [12–14]. With excellent temporal resolution and adequate spatial resolution RT-MRI allows simultaneous evaluation of TMJ structure and function thanks to a direct visualization of TMJs during their motion [15, 16]. This new way of studying the TMJ's behaviors is experiencing a growing interest in both radiological and clinical fields [17].

Mandibular condyles are typically imaged in the sagittal plane, but in our previous study, we proposed using the axial plane for easier processing and simultaneous condyle imaging [18, 19]. Additionally, we introduced quantitative parameters for evaluating condylar motion symmetry [20]. Our next study enabled the automatic extraction of condylar trajectories from sagittal slices, which were combined with axial slices to produce 3D trajectories [21]. These advancements allow for evaluating motion symmetry from multiple perspectives: quantitative parameters derived from axial or sagittal planes, qualitative scores from video in both planes, or visual analysis of the 3D trajectories.

This exploratory study focuses on the consistency of condylar motion assessments. We compare condylar pathway symmetry, visually assessed by two experts from raw MRI dynamic series, with 3D trajectories and evaluate the intra- and inter-observer agreement in visual scoring. We also compare spatial and temporal symmetry parameters calculated from RT-MRI image series in both sagittal and axial planes. While any proposed criterion can be considered the gold

standard, well-correlated parameters are likely to be more reliable. Therefore, this work aims to identify optimal methods that can be used for assessing the condylar pathway from RT-MRI.

2. Materials and methods

2.1 Volunteers and jaw motion task

This monocentric prospective study was conducted at the Regional and University Hospital Center of Nancy between January 2021 and November 2023. The data was acquired under two approved ethical protocols: "METHODO" (ClinicalTrials.gov Identifier: NCT02887053, approval: CPP EST-III, 08.10.01) and its successor "EDEN" (ClinicalTrials.gov Identifier: NCT05218460, approval: CPP SUD-EST IV, 26.07.21). This study was performed in line with the principles of the Declaration of Helsinki. The subjects' rights have been protected by an appropriate Institutional Review Board and written informed consent was granted from all subjects.

A total of 18 adult volunteers (11 female, 7 male) were included, with ages ranging from 18 to 63 years (mean: 37.4 years). Participants, referred to as S1–S18, reported no history of orofacial pain during the inclusion interview. Exclusion criteria included general pathologies, particularly musculoskeletal diseases, as well as a painful TMJ or any head and neck invasive intervention. Individuals with posterior tooth loss involving five or more teeth (excluding wisdom teeth) were also excluded to ensure a proper mandibular stability. All participants provided informed consent before enrollment.

The volunteers were instructed by the Expert 1 (JL) to perform slow jaw opening and closing movements (of 5 seconds each). Then they were asked to do successive and repeated cycles during the acquisition. Subjects were asked to reach their maximum possible amplitude for each movement.

2.2 MRI acquisitions

Real-time MR (Magnetic Resonance) images were acquired using a 3T MRI scanner (Prisma, Siemens Healthcare, Erlangen, BA, Germany) with a 64-channel head and neck coil (Siemens Healthcare, Erlangen, BA, Germany). All scans were performed with subjects in the supine position. The region of interest included the orofacial area, with both TMJs imaged simultaneously in each orientation. Imaging was performed using a radial Radio Frequency-Spoiled FLASH (RF-spoiled FLASH) sequence with T1 contrast in sagittal and axial planes, with 700 images in each series. Major MRI parameters are summarized in this manuscript, and further details are provided in our previous work [21].

2.2.1 Sagittal plane real-time MRI acquisitions

For acquisitions in the sagittal plane, both TMJs were imaged quasi-simultaneously (by alternating slice) to allow direct comparison of their motion. The field of view (FoV) was 100 × 100 mm. To align with the global mandibular motion axis, the acquisition plane was defined from the most posterior point of the condyle to the external edge of the cortical bone at the level of the homolateral canine alveolus, following the lateral aspect of the ramus. The acquisition parameters were Repetition Time = 2.50 ms, Echo Time = 1.35 ms, slice thickness = 6 mm, and spatial resolution = 0.36 mm^2. A total of 21 radial spokes were used, yielding a temporal resolution of 51 ms per image.

2.2.2 Axial plane real-time MRI acquisitions

The axial plane was parallel to the Frankfurt Horizontal Plane (FHP), following a line connecting the uppermost points of both condyles in the coronal view. The acquisition plane was positioned below the level of the temporal eminence to capture condylar displacement throughout the movement. The sequence parameters were TR = 2.34 ms, TE = 1.47 ms, slice thickness = 8 mm. spatial resolution = 1.41 mm, FoV = 192 × 192 mm. The number of radial spokes was 9 and the temporal resolution = 21 ms per image. Two parallel planes with no gap between them were imaged simultaneously, and the slice with the clearest condyle visualization was selected for further analysis.

2.3 Post-processing and quantitative analysis

A k-means clustering, presented in [19], was applied to select 20 images per imaging series (two sagittal and one axial plane), which were then manually segmented by Expert 1 (JL, a dental surgeon specializing in temporomandibular disorders (TMD) care). In the axial plane, contours were traced along the cortical bone of the condylar head (Fig. 1A), while in the sagittal plane, they extended from the anterior to the posterior part, terminating below the condylar head at the start of the neck (Fig. 1B). All segmentations were performed using the Fiji software [22].

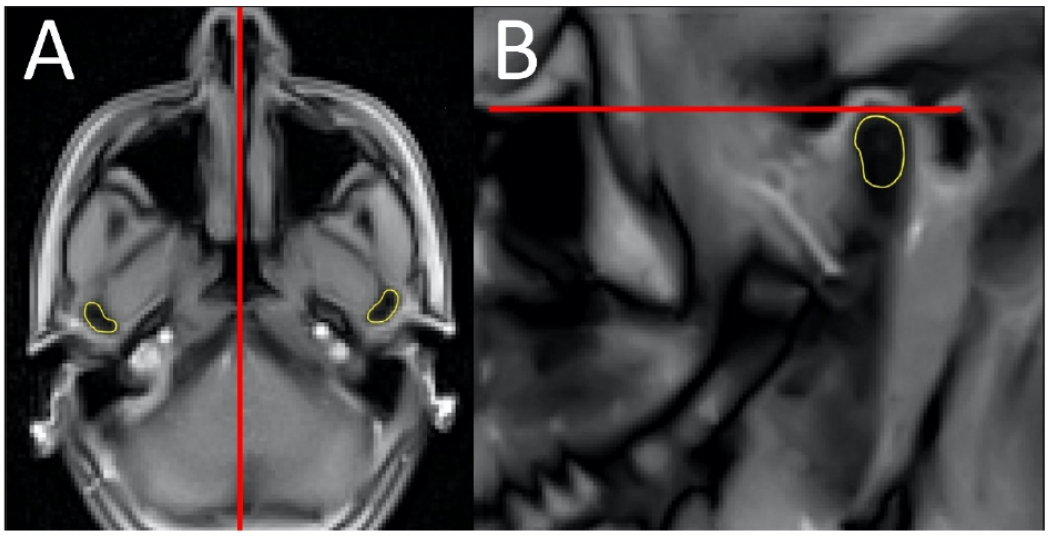

Fig. 1. MRI Visualization of Manually Segmented Mandibular Condylar Heads with Anatomical Reference Planes. (A) Axial image showing the manually segmented right and left condylar heads (yellow) and the intersection of the mid-sagittal reference plane with the axial image (red line). (B) Sagittal image with the manually segmented condylar head (yellow) and the intersection of the Frankfurt horizontal plane with the sagittal image (red line).

A U-Net-based convolutional neural network, with a Dice score of 0.84 ± 0.07 in the axial plane and of 0.89 ± 0.04 in sagittal plane, had been previously validated for our dataset in [21]. This was then applied to automate segmentation. The centers of mass of the automatically segmented condyles were post-processed as described in [19] to smooth trajectory curves and identify opening and closing phases. For quantitative symmetry evaluation, mandibular motion was described in both spatial and temporal terms.

2.3.1 Temporal parameters

Temporal parameters included latency (L) and velocity peak delay (VPD) between the right and left TMJs. Latency refers to the time interval between the start of the opening or closing movement of the right and left condyles. VPD represents the time delay between the two TMJs at their maximum velocity during jaw motion. Both temporal parameters were normalized to the total opening/closing duration.

2.3.2 Spatial parameters

Spatial parameters included maximal difference of amplitudes (MDA) and maximal displacement difference (MDD). MDA quantifies the difference in maximum motion amplitudes reached by each condyle independently, measured in millimeters. MDD measures the largest distance between the right and left TMJs during their motion. This value was normalized by the maximum motion amplitude observed across the entire image series.

These parameters were calculated by projecting the measurements onto the Frankfurt Horizontal Plane (FHP) in sagittal images and onto the mid-sagittal plane in axial images. A more detailed description of the quantitative parameters calculation is provided in our previous work [19].

The axial and sagittal 2D trajectories were projected onto a 3D coordinate system as described in our previous

article to extract 3D condylar trajectories [21]. These projections enabled a visual and quantitative assessment of the condylar motion.

2.4 Qualitative symmetry evaluation

2.4.1 Direct visual evaluation

Two clinicians (Expert 1: JL, a dental surgeon with expertise in TMD care, and Expert 2: RG, a radiologist specializing in musculoskeletal imaging) were asked to visually assess condylar trajectories (JL_1 and RG) by independently reviewing raw real-time MRI videos for the axial and sagittal planes and for both opening and closing movements. In the absence of pathological cases, the decision was made to limit the scoring to a binary scoring system (Score 0 or 1) to reflect the overall impression of movement symmetry. A score of 0 was assigned if the condylar trajectory appeared uniform and symmetric (with no obstructions or visual deviations), while a score of 1 was given if the trajectory was irregular, with visible asymmetry or deviations. When assigning a score of 1, experts were also required to identify the lagging TMJ. To evaluate intra-observer variability, Expert 1 (JL_1) scored the same videos again 21 days later (JL_2). Prior to scoring, the videos were independently randomized for each expert in both planes eliminate bias in the evaluation.

2.4.2 Three-dimensional condylar trajectory assessment

The 3D condylar trajectory was assessed for symmetry between the right and left TMJs by Expert 1. A score of 0 was assigned if the trajectory difference was less than 1 mm across all three planes. If the amplitude difference exceeded 1 mm in at least two planes, the trajectory was scored 1, and the TMJ with the smaller amplitude was identified as the lagging side.

2.5 Statistical analysis

To evaluate the consistency of visual assessments, expert scores in the sagittal and axial planes were compared using the weighted Cohen's Kappa test, assessing both intra-observer (JL_1, JL_2) and inter-observer (JL_1, RG) agreement. The same test was used to compare mean expert scores (JL_1 + RG) in each plane with 3D condylar trajectory scores. The kappa-values were interpreted according to McHugh ML [23].

To analyze correlations between quantitative parameters, Spearman's correlation coefficient was calculated for inter-plane (axial (AX) and sagittal (SAG)) comparisons (MDD_{AX} *vs.* MDD_{SAG}; MDA_{AX} *vs.* MDA_{SAG}; L_{AX} *vs.* L_{SAG}; VPD_{AX} *vs.* VPD_{SAG}); and intra-plane relationships (MDD *vs.* MDA; VPD *vs.* L; MDD *vs.* VPD; MDD *vs.* L; MDA *vs.* VPD and MDA *vs.* L). The interpretation of Spearman's rho values followed Schober P *et al.* [24].

3. Results

Four subjects were excluded from the study (S2, S4, S6, S18), as previously documented in [21]. The primary reason was head motion, which caused misalignment between the axial and sagittal plane positions. Additionally, for one participant (S18), jaw movement was too slow, resulting in an incomplete motion cycle during the acquisition. The final study cohort consisted of 14 subjects (9 women and 5 men) with a mean age of 38 years.

3.1 Qualitative scores consistency

The visual scores from both experts are provided in the **Supplementary material**. Fig. 2 presents examples of trajectories extracted through post-processing and classified as 0 or 1 based on direct assessment.

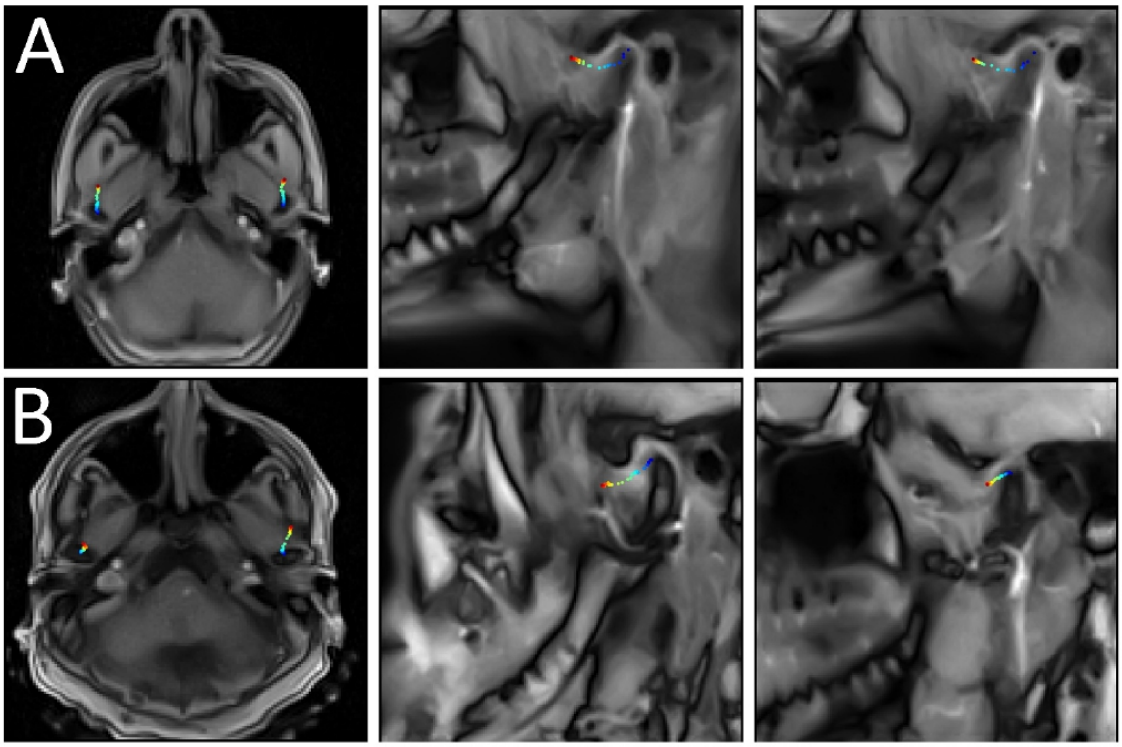

Fig. 2. MR images and automatically extracted condylar pathways illustrating expert visual assessments of unprocessed image series. Trajectories are displayed in the axial plane (left) and in the sagittal plane for the left TMJ (center) and right TMJ (right). Color encoding represents time progression during mouth opening, with dark blue indicating the onset and brown marking the end of the movement. (A) Symmetric condylar trajectory during opening (scored 0 by experts). (B) Visually asymmetric condylar pathways during opening (scored 1 by experts).

The weighted Cohen's Kappa value for intra-observer agreement (JL_1 *vs.* JL_2) was 0.68 in the axial plane (substantial agreement) and 0.51 in the sagittal plane (moderate agreement). Inter-observer agreement (JL_1 *vs.* RG) was moderate in the axial plane ($\kappa_{AX} = 0.44$) and slight in the sagittal plane ($\kappa_{SAG} = 0.20$). These results indicate that scoring in the axial plane was more consistent than in the sagittal plane for both intra-observer and inter-observer comparisons.

Comparison of mean visual scores with three-dimensional condylar trajectories (3DTC) revealed moderate agreement in the axial plane for the opening movement ($\kappa = 0.43$) and slight agreement for the closing movement ($\kappa = 0.19$). In the sagittal plane, agreement was lower, with $\kappa = 0.28$ for opening and $\kappa = 0.14$ for closing. Overall, opening movements showed better agreement than closing movements, with the axial plane offering greater scoring consistency.

3.2 Quantitative parameters consistency

3.2.1 Correlation between different plane orientations

The mean L_{AX} was 0.14, ranging from 0 (subjects S11, S15) to a maximum of 0.55 (S13). The mean L_{SAG} was also 0.14, with values ranging from 0.01 (S13) to 0.37 (S8). A moderate positive correlation was observed between the two planes ($\rho = 0.48$).

The mean VPD_{AX} was 0.10, ranging from no relative delay (S7, S8, S10) to a maximum of 0.30 (S1). The mean VPD_{SAG} was 0.09, with values ranging from no relative delay (S1, S14, S16) to a maximum of 0.27 (S7). The correlation between the two planes was weakly positive ($\rho = 0.33$).

The mean MDD_{AX} was 2.37, ranging from 0.13 (S8) to 11.11 (S3). The mean MDD_{SAG} was 2.30, with values ranging from 0.07 mm (S15) to 9.26 mm (S3). Despite similar mean values, the correlation between the two planes was weakly positive ($\rho = 0.21$).

The mean MDA_{AX} was 1.94 mm, ranging from 0.24 mm (S12) to 10.98 mm (S3). The mean MDA_{SAG} was 2.10 mm, with values between 0.65 mm (S14) and 9.26 mm (S3). The correlation between planes was weakly positive (ρ = 0.28). Additionally, the subject showing the greatest asymmetry (S2) demonstrated elevated MDA values in both planes.

3.2.2 Correlation between different parameters

The correlation between different parameters is presented in Fig. 3.

AX	VPD	L	MDD	MDA (vs op)
VPD	1.00	0.34	-0.07	-0.31
L	0.34	1.00	0.29	0.23
MDD	-0.07	0.29	1.00	0.65
MDA (vs cl)	-0.01	0.48	0.74	1.00

SAG	VPD	L	MDD	MDA (vs op)
VPD	1.00	0.15	0.20	0.39
L	0.15	1.00	0.24	0.27
MDD	0.20	0.24	1.00	0.92
MDA (vs cl)	-0.01	0.10	0.75	1.00

0.80–1.00	very strong positive
0.60–0.79	strong positive
0.40–0.59	moderate positive
0.20–0.39	weak positive
0.00–0.19	very weak positive
-0.20–-0.01	very weak neganive
-0.40–-0.21	weak negative

Fig. 3. Spearman correlation matrix between study parameters: Velocity Peak Delay (VPD), Latency (L), Maximal Displacement Difference (MDD), and Maximal Difference of Amplitudes (MDA). AX: axial plane; SAG: sagittal plane; op:opening; cl:closing.

The temporal parameters L and VPD were weakly-to-moderately correlated between them in both planes, with ρ = 0.34 in the axial plane and ρ = 0.15 in the sagittal plane. The spatial parameters MDD and MDA were stronger correlated, with $\rho_{opening}$ = 0.65 and $\rho_{closing}$ = 0.74 for the axial plane and $\rho_{opening}$ = 0.92 and $\rho_{closing}$ = 0.75 for the sagittal plane.

Regarding the correlation between spatial and temporal parameters, in the axial plane, the strongest correlation was observed between L and MDA, particularly during closing movements ($\rho_{closing}$ = 0.48). This was higher than the correlation between L and MDA during opening movements ($\rho_{opening}$ = 0.23) and between L and MDD (ρ = 0.29). In the sagittal plane, L correlated more strongly with MDA during opening movements ($\rho_{opening}$ = 0.27) than during closing movements ($\rho_{closing}$ = 0.10) or with MDD (ρ = 0.24). The correlation between VPD and spatial parameters was weakly positive in the sagittal plane with MDA (ρ = 0.39) but minimal or even negative for all other spatial parameters.

These findings indicate that latency (L) is more strongly correlated with spatial parameters than VPD.

4. Discussion

This exploratory prospective study demonstrates that real-time MRI can effectively capture temporomandibular joint (TMJ) kinematics using both qualitative and quantitative parameters. The acquired images were successfully post-processed to derive a variety of metrics, with the semi-automated segmentation using a deep learning neural network proving to be both efficient and precise [19]. The combination of MRI data with automated measurements further supports the potential use of machine learning to improve clinical assessments [25, 26].

The qualitative evaluation demonstrated moderate agreement between the experts. This variability likely reflects the inherent challenges in visually assessing dynamic joint motion in real time. Human visual perception has known limitations in tracking distant points within the same image and comparing side-by-side [27]. In particular, faster closing movements, compared to opening movements, present additional difficulties for consistent evaluation. This acceleration can be explained by the activation of stronger elevator muscles (temporalis and masseter) during closing movement while the opening relies on weaker suprahyoid muscles [28]. Greater training, the ability to slow down

image sequences, and a more detailed scoring scale for TMJ asymmetries could improve the reliability of visual assessments.

This study introduces quantitative parameters that describe the symmetry of TMJ movements, in terms of both spatial and temporal dimensions. Processing MR images in this way presents a promising approach to studying mandibular kinematics and may become a valuable tool for clinicians [20, 29, 30]. The spatial parameters were highly correlated, as could be expected. Temporal parameters, on the other hand, exhibit only slight correlations with each other, both independently and across planes. The probable explanation of this difference is that selected spatial parameters are directly derived from distance measurements. In contrast, the calculation of temporal parameters required certain assumptions. Specifically, velocity extraction involved post-processing with filtering, and the latency estimation relied on a threshold set at 10% of the maximum velocity, which may introduce additional variability.

The combination of visual scores with 3DTC achieves a slight to moderate agreement depending on the plane studied. This may be explained by the need to acquire axial and sagittal sequences separately to maintain adequate image quality. While mandibular motion patterns remain largely comparable within individuals, minor variations occur between series of movements, and even within the same series. These variations can be observed from different series of movement but even into the same series [31, 32]. These differences may result from masticatory muscle fatigue, anatomical factors, age and sex [33, 34].

Certain limitations should be considered in this study. The relatively small sample of asymptomatic volunteers (n = 18) was further reduced to 14 due to acquisition plane misalignment and MRI acquisition failures. Providing more precise guidelines for acquisition plane positioning and anatomical landmark identification could help minimize these errors. Since these acquisition protocols are not routinely performed by MRI technicians, additional training may be required to improve accuracy. A larger cohort would enable further validation of our method, the identification of outliers, and a more precise distinction between physiological and non-physiological TMJ movements [20]. Furthermore, qualitative agreement between the experts remains variable, and visual evaluation alone may not be sufficient to properly assess jaw motion symmetry. Despite these challenges, this study successfully demonstrates the feasibility of real-time MRI for TMJ motion analysis, with further methodological improvements expected in future work. Additionally, this approach enables the simultaneous anatomical and kinematic evaluation of both TMJs [35].

While previous studies have described aspects of condylar pathway behavior, accurate measurements remain limited, and no reference dataset exists for asymptomatic populations. This study provides the first comprehensive anatomical analysis of three-dimensional trajectories of mandibular condyles, for both opening and closing motions in asymptomatic individuals.

5. Conclusions

This study analyzed both qualitative and quantitative parameters to characterize mandibular motion, with a particular focus on asymmetry. By combining visual assessments with automated measurements, it provides a more comprehensive evaluation.

Among the temporal parameters, latency emerged as a globally more reliable metric than peak velocity delay, in terms of its correlation with spatial parameters and between different acquisition plane orientations. Additionally, for our dataset, motion analysis in the axial plane showed greater consistency in both measured parameters and visual scoring compared to the sagittal plane. These findings suggest that the axial plane likely provides more reliable measurements and may be the preferred choice for assessing motion symmetry in 2D dynamic MRI.

This work presents an original and novel framework for studying condylar trajectories, advancing the understanding of TMJ biomechanics. Even if other studies with a larger cohort and pathological cases will be needed to offer the possibility for an application in the clinical field, the presented study provides measurable parameters that may distinguish healthy from pathological motion. We hypothesize that affected individuals will show increased asymmetry, which remains to be tested.

Availability of data and materials

As one of the study protocols is currently ongoing and has not yet been finalized, the database is not fully accessible at this time. Consequently, it is currently unavailable. The authors remain at your disposal for any further information you may require.

Author contributions

JL, KI and PAV—conceptualized the research study. JL—designed the research study and wrote the manuscript. JL and PAV—performed the data acquisition. JL, KI, PAV and XD—contributed to data analysis and interpretation. GD—provided held and advise on patient's inclusion and statistical analysis. RG—provided help on qualitative analysis. JF—contributed to the conceptualization of this work n particularly with regard to the ethical protocols. All authors contributed to critical revisions and editorial changes in the manuscript. All authors read and approved the final manuscript.

Ethics approval and consent to participate

The study protocols were approved by the Institutional Review Board of the University Hospital Center of Nancy. Ethical protocols were "METHODO" (ClinicalTrials.gov Identifier: NCT02887053, approval: CPP EST-III, 08.10.01) and its successor "EDEN" (ClinicalTrials.gov Identifier: NCT05218460, approval: CPP SUD-EST IV, 26.07.21). All participants completed an informed consent form with details of the study explained in plain language and approve by the Institutional Review Board.

Funding

This work was supported by the CIC-IT of Nancy. This work was co-funded by MECAMAX (University of Lorraine, Interdisciplinary call) project, the French State-Region contract CPER 2015-2020 (IT2MP), by the European Union through the European Regional Development Fund "FEDER-FSE Lorraine et Massif des Vosges 2014–2020", and France Life Imaging network (grant ANR-11-INBS-0006). The sponsor of this study was the CHRU de Nancy (Department of Methodology, Promotion, Investigation—MPI).

Conflict of interest

The authors declared no potential conflicts of interest with respect to the research, authorship, and/or publication of this article.

Supplementary material

Supplementary material associated with this article can be found, in the online version, at https://....

References

[1] Greene C, Manfredini D, Ohrbach R. Creating patients: how technology and measurement approaches are misused in diagnosis and convert healthy individuals into TMD patients. Frontiers in Dental Medicine. 2023; 4: 1183327.

[2] Schiffman E, Ohrbach R, Truelove E, Look J, Anderson G, Goulet JP, *et al.*; International RDC/TMD Consortium Network, International association for Dental Research; Orofacial Pain Special Interest Group, International Association for the Study of Pain. Diagnostic criteria for temporomandibular disorders (DC/TMD) for clinical and research applications: recommendations of the International RDC/TMD Consortium Network* and Orofacial Pain Special Interest Group†. Journal of Oral & Facial Pain and Headache. 2014; 28: 6–27.

[3] Revilla-León M, Kois DE, Zeitler JM, Att W, Kois JC. An overview of the digital occlusion technologies: Intraoral scanners, jaw tracking systems, and computerized occlusal analysis devices. Journal of Esthetic and Restorative Dentistry. 2023; 35: 735–744.

[4] Jász B, Balogh T, Ambrus S, Schmidt P, Bányai GL, Körmendi S, *et al.* Pure rotation in the temporomandibular joint during jaw opening?

A digital motion analysis. BDJ Open. 2024; 10: 32.

[5] Ruggiero G, Sorrentino R, Grande F, Nuytens P, Zarone F. Jaw motion tracking with open-source tools: A dental technique. The Journal of Prosthetic Dentistry. 2025 Apr;S0022391325002835.

[6] Zhao W, Feng Y, Cao R, Sun J, Zhang J, Zhao X, *et al*. Comparative analysis of three jaw motion tracking systems: a study on precision and trueness. Journal of Prosthodontics. 2025; 34: 263–270.

[7] Mallya SM, Ahmad M, Cohen JR, Kaspo G, Ramesh A. Recommendations for imaging of the temporomandibular joint. Position statement from the american academy of oral and maxillofacial radiology and the American Academy of Orofacial Pain. Journal of Oral & Facial Pain and Headache. 2023; 37: 7–15.

[8] Koh KJ, List T, Petersson A, Rohlin M. Relationship between clinical and magnetic resonance imaging diagnoses and findings in degenerative and inflammatory temporomandibular joint diseases: a systematic literature review. Journal of Orofacial Pain. 2009; 23: 123–139.

[9] Lepidi L, Grande F, Baldassarre G, Suriano C, Li J, Catapano S. Preliminary clinical study of the accuracy of a digital axiographic recording system for the assessment of sagittal condylar inclination. Journal of Dentistry. 2023; 135: 104583.

[10] Costantinides F, Parisi S, Tonni I, Bodin C, Vettori E, Perinetti G, *et al*. Reliability of kinesiography *vs* magnetic resonance in internal derangement of TMJ diagnosis: a systematic review of the literature. CRANIO®. 2020; 38: 58–65.

[11] Farook TH, Rashid F, Alam MK, Dudley J. Variables influencing the device-dependent approaches in digitally analysing jaw movement—a systematic review. Clinical Oral Investigations. 2023; 27: 489–504.

[12] Ren Y, Westesson P, Isberg A. Magnetic resonance imaging of the temporomandibular joint value of pseudodynamic images. Oral Surgery, Oral Medicine, Oral Pathology, Oral Radiology, and Endodontology. 1996; 81: 110–123.

[13] Daiem HAMA, Abdeldayem MAM, Eldin OAG. Added value of dynamic 3T-MRI to conventional static MRI in evaluation of internal derangement of tempromandibular joint. Clinical Imaging. 2022; 91: 105–110.

[14] Uecker M, Zhang S, Voit D, Karaus A, Merboldt K, Frahm J. Real-time MRI at a resolution of 20 ms. NMR in Biomedicine. 2010; 23: 986–994.

[15] Krohn S, Gersdorff N, Wassmann T, Merboldt K, Joseph AA, Buergers R, *et al*. Real-time MRI of the temporomandibular joint at 15 frames per second—a feasibility study. European Journal of Radiology. 2016; 85: 2225–2230.

[16] Krohn S, Joseph AA, Voit D, Michaelis T, Merboldt KD, Buergers R, *et al*. Multi-slice real-time MRI of temporomandibular joint dynamics. Dentomaxillofacial Radiology. 2019; 48: 20180162.

[17] Krohn S, Frahm J, Mahler A, Dathe H, Sedaghat S, Kubein-Meesenburg D, *et al*. Biomechanical analysis of temporomandibular joint dynamics based on real-time magnetic resonance imaging. International Journal of Computerized Dentistry. 2020; 23: 235–244.

[18] Feng B, Wu Q, Wang J, Jiang Y, Liu Z, Lu M, *et al*. Developing a universal and reliable temporomandibular joint reference system for quantifying morphological and positional changes. European Journal of Orthodontics. 2024; 46: cjad055.

[19] Isaieva K, Leclère J, Felblinger J, Gillet R, Dubernard X, Vuissoz PA. Methodology for quantitative evaluation of mandibular condyles motion symmetricity from real-time MRI in the axial plane. Magnetic Resonance Imaging. 2023; 102: 115–125.

[20] Tang W, Wu Y, Ma J, Svensson P, Wang K, Zhang H, *et al*. 3-Dimensional quantitative analysis of mandibular motion in TMD and healthy subjects: Comparison with clinical observations. Journal of Dentistry. 2025; 153: 105534.

[21] Isaieva K, Leclère J, Paillart G, Drouot G, Felblinger J, Dubernard X, *et al*. Extraction of 3D trajectories of mandibular condyles from 2D real-time MRI. MAGMA. 2025; 38: 131–140.

[22] Schindelin J, Arganda-Carreras I, Frise E, Kaynig V, Longair M, Pietzsch T, *et al*. Fiji: an open-source platform for biological-image analysis. Nature methods. 2012; 9: 676–682.

[23] McHugh ML. Interrater reliability: the kappa statistic. Biochemia Medica. 2012; 22: 276–282.

[24] Schober P, Boer C, Schwarte LA. Correlation coefficients: appropriate use and interpretation. Anesthesia & Analgesia. 2018; 126: 1763–1768.

[25] Lee KS, Kwak HJ, Oh JM, Jha N, Kim YJ, Kim W, *et al*. Automated detection of TMJ osteoarthritis based on artificial intelligence. Journal of Dental Research. 2020; 99: 1363–1367.

[26] Naeimi SM, Darvish S, Salman BN, Luchian I. Artificial intelligence in adult and pediatric dentistry: a narrative review. Bioengineering. 2024; 11: 431.

[27] Hyönä J, Li J, Oksama L. Eye behavior during multiple object tracking and multiple identity tracking. Vision. 2019; 3: 37.

[28] Raaj V, Raina S, Raina R, Abhishek, Kumari M, Anusha. Electromyographic analysis of masticatory and accessory muscles in subjects with implant-supported fixed prostheses: a three-arm comparative clinical study. Cureus. 2023; 15: e33969.

[29] Kao Z, Chiu N, Wu HH, Chang W, Wang D, Kung Y, *et al*. Classifying temporomandibular disorder with artificial intelligent architecture using magnetic resonance imaging. Annals of Biomedical Engineering. 2023; 51: 517–526.

[30] Manek M, Maita I, Bezerra Silva DF, Pita de Melo D, Major PW, Jaremko JL, *et al*. Temporomandibular joint assessment in MRI images using artificial intelligence tools: where are we now? A systematic review. Dentomaxillofacial Radiology. 2025; 54: 1–11.

[31] Nilsson E, Grip H, Österlund C. Accuracy and reliability for estimating jaw functional range of motion. Gait & Posture. 2024; 113: 280–286.

[32] Ferrario VF, Piancino MG, Dellavia C, Castroflorio T, Sforza C, Bracco P. Quantitative analysis of the variability of unilateral chewing movements in young adults. CRANIO®. 2006; 24: 274–282.

[33] Gal JA, Gallo LM, Palla S, Murray G, Klineberg I. Analysis of human mandibular mechanics based on screw theory and *in vivo* data. Journal of Biomechanics. 2004; 37: 1405–1412.

[34] Leader JK, Boston JR, Debski RE, Rudy TE. Mandibular kinematics represented by a non-orthogonal floating axis joint coordinate system. Journal of Biomechanics. 2003; 36: 275–281.

[35] Sorrenti NG, Manfredini D, Sornig F, Ferrari M, Colonna A, Val M. Correlation between bilateral TMJ MRI findings: a systematic review of the literature. Dental and Medical Problems. 2024; 61: 401–406.

Supplementary material

Supplementary Table 1. Expert cores assessing the visible asymmetry for each subject (S1 to S18) based on axial plane imaging. When asymmetry is observed, the delayed TMJ is specified.

Subject	JL1				JL2				RG			
	Opening		Closing		Opening		Closing		Opening		Closing	
	Score	DT	Score	DT	Score	DT	Score	DT	Score	DT	Score	DT
S1	1	R	1	R	1	R	1	R	1	R	1	L
S2	0	—	0	—	0	—	0	—	1	L	1	R
S3	1	R	0	—	1	R	1	R	1	R	1	L
S4	1	R	1	L	1	R	1	L	1	R	1	L
S5	1	L	1	R	1	L	1	L	1	L	1	R
S6	NA	—	NA	—	1	R	0	—	NA	—	NA	—
S7	1	R	0	—	1	R	1	R	1	L	0	—
S8	0	—	0	—	0	—	0	—	0	—	1	L
S9	0	—	0	—	0	—	0	—	0	—	1	L
S10	0	—	0	—	0	—	0	—	0	—	1	L
S11	0	—	0	—	0	—	0	—	1	L	0	—
S12	0	—	0	—	0	—	0	—	0	—	1	L
S13	1	R	0	—	1	R	0	—	1	R	0	—
S14	1	L	0	—	1	L	1	R	1	L	1	R
S15	1	L	1	R	0	—	0	—	1	R	1	L
S16	0	—	0	—	0	—	0	—	0	—	0	—
S17	1	R	0	—	1	R	0	—	1	R	1	L
S18	1	L	1	R	1	L	1	R	1	L	1	R

DT: Delayed TMJ; L: Left TMJ; R: Right TMJ; JL1: Expert 1, first scoring; JL2: Expert 1, second scoring; RG: Expert 2 scoring; NA: Non-applicable.

Supplementary Table 2. Expert scores assessing the visible asymmetry for each subject (S1 to S18) based on sagittal plane imaging. When asymmetry is observed, the delayed TMJ is specified.

Subject	JL1				JL2				RG			
	Opening		Closing		Opening		Closing		Opening		Closing	
	Score	DT	Score	DT	Score	DT	Score	DT	Score	DT	Score	DT
S1	1	R	0	—	0	—	0	—	0	—	1	L
S2	0	—	0	—	0	—	0	—	0	—	0	—
S3	1	R	0	—	1	L	0	—	1	L	1	R
S4	0	—	1	L	0	—	1	L	1	L	0	—
S5	1	R	0	—	0	—	0	—	0	—	0	—
S6	0	—	0	—	0	—	0	—	0	—	0	—
S7	1	R	0	—	1	R	0	—	0	—	0	—
S8	0	—	0	—	0	—	0	—	0	—	0	—
S9	0	—	0	—	0	—	0	—	0	—	0	—
S10	1	R	0	—	0	—	0	—	1	L	0	—
S11	0	—	0	—	0	—	0	—	0	—	0	—
S12	0	—	0	—	1	R	0	—	0	—	0	—
S13	0	—	0	—	0	—	0	—	0	—	0	—
S14	1	R	0	—	1	R	0	—	0	—	0	—
S15	1	R	0	—	0	—	0	—	1	L	1	R
S16	0	—	1	L	0	—	0	—	0	—	0	—
S17	1	R	0	—	1	R	0	—	1	L	1	R
S18	1	R	1	L	1	R	0	—	0	—	1	L

DT: Delayed TMJ; L: Left TMJ; R: Right TMJ; JL1: Expert 1, first scoring; JL2: Expert 1, second scoring; RG: Expert 2 scoring; NA: Non-applicable.

4.3 Résultats Principaux

Pour les mêmes raisons que celles évoquées dans le chapitre 3, plusieurs volontaires ont été exclus en raison d'un nombre insuffisant de cycles d'ouverture-fermeture ou de mouvements céphaliques trop amples compromettant la fiabilité des mesures. L'échantillon final se compose ainsi de **14 volontaires**, dont 9 femmes pour 5 hommes, avec un âge moyen de 38 ans.

4.3.1 Pertinence des évaluations visuelles qualitatives

L'accord **intra-observateur** des scores visuels (JL_1 vs JL_2) est substantiel à modéré, avec des valeurs de 0,68 en axial et de 0,51 en sagittal. L'accord **inter-observateur** est quant à lui plus faible, atteignant 0,44 en axial et 0,20 en sagittal. Il convient toutefois de souligner que, dans les deux cas, l'accord est le plus élevé pour le **plan axial**.

4.3.2 Pertinence des paramètres quantitatifs mesurés

Afin de tester la pertinence des mesures, la corrélation inter-plan a été calculée indépendamment pour chaque paramètre :

- La **latence** moyenne est de 0,14 en axial et 0,14 en sagittal. La corrélation entre les deux plans peut être considérée comme modérément positive avec un $\rho = 0,48$.
- La **VPD** moyenne est de 0,10 dans le plan axial et de 0,09 dans le plan sagittal. Une corrélation faiblement positive de $\rho = 0,33$ a été mesurée en comparant les deux plans.
- La **MDD** moyenne est de 2,37 pour le plan axial et de 2,30 dans le plan sagittal. La corrélation apparaît faiblement positive entre les deux plans avec une valeur de $\rho = 0,21$.
- La **MDA** moyenne axiale est de 1,94mm, tandis qu'elle est de 2,10mm en sagittal. La corrélation entre les deux plans est considérée comme faiblement positive avec un $\rho = 0,28$.

Malgré des corrélations qui sont parfois faibles, notons que toutes les corrélations sont positives.

De plus, lorsqu'un volontaire présente une asymétrie importante, elle est présente et de même ordre dans les deux plans (par exemple S2 présente des paramètres spatiaux augmentés dans les deux plans : MDD_{SAG} = 9,26, MDD_{AX}=11,18 et MDA_{SAG}=9,26, MDA_{AX}=10,98).

Une fois les relations inter-plans testées, les paramètres ont été comparés selon leur caractéristiques (temporelles ou spatiales) :

- Les **paramètres temporaux** (L vs VPD) sont modérément à faiblement corrélés selon le plan étudié (ρ_{ax} = 0,34 et ρ_{sag} = 0,15).
- Les **paramètres spatiaux** (MDD vs MDA) sont quant à eux plus fortement corrélés ($\rho_{open(ax)}$ = 0,65 ; $\rho_{clos(ax)}$ = 0,74 ; $\rho_{open(sag)}$ = 0,92 ; $\rho_{clos(sag)}$ = 0,75). La plus importante corrélation, considérée comme fortement positive, est observée dans le plan sagittal lors des mouvements d'ouverture.

Enfin, les paramètres spatiaux ont été comparés aux paramètres temporels (L ou VPD vs MDD ou MDA), pour chaque plan et pour chaque phase du mouvement (ouverture et fermeture). La corrélation entre **L** et **MDA** est la plus élevée dans le plan axial, lors de la fermeture buccale ($\rho_{clos\ (ax)}$ = 0,48). Elle est cependant plus modérée dans le plan sagittal ou lors de l'ouverture ($\rho_{open\ (ax)}$ = 0,23 ; $\rho_{clos\ (sag)}$ = 0,10 ; $\rho_{open\ (sag)}$ = 0,27). Selon ces résultats, la latence du mouvement semble être plus corrélée au différentiel global d'amplitude du mouvement (MDA) et apparaît également positivement corrélé à la MDD.

4.3.3 Pertinence de l'évaluation des trajectoires tridimensionnelles

La comparaison entre la moyenne des **scores visuels** et les **trajectoires condyliennes tridimensionnelles** (3DTC) a révélé un accord modéré dans le plan axial pour le mouvement d'ouverture (κ = 0,43) et un accord faible pour le mouvement de fermeture (κ = 0,19). Dans le plan sagittal, l'accord était plus faible (κ_{open} = 0,28 et κ_{clos} = 0,14). Globalement, les mouvements d'**ouverture** présentaient un meilleur accord que les mouvements de fermeture, le plan axial offrant une plus grande cohérence dans la notation.

4.4 Discussion

La méthode proposée prouve une fois de plus qu'il est possible d'évaluer quantitativement le déplacement condylien à travers des acquisitions IRM-TR. Le post-traitement des images, via un algorithme de segmentation semi-automatique basé sur un DLNN, se révèle à la fois efficace et précis pour extraire les paramètres spatiaux et temporaux prédéfinis (72).

Les **paramètres spatiaux** présentent une forte corrélation entre eux, tandis que les **paramètres temporels** montrent une corrélation faible à modérée, et ce indépendamment du plan étudié. Cette différence peut s'expliquer par la nature des mesures. En effet, les paramètres spatiaux sont dérivés directement de distances sur l'image, alors que les paramètres temporels reposent sur un calcul indirect et des traitements complémentaires tels qu'un filtrage et l'application de seuil arbitraire. L'extraction de paramètres temporaux via des séquences IRM dynamiques demeure un challenge, néanmoins la méthode de calcul adoptée est représentative des travaux actuels dans ce domaine (77–79).

L'accord entre les **plans axial et sagittal** reste limité, probablement en raison d'une acquisition de chaque plan réalisé en deux temps distincts, ceci pouvant introduire de légères variations de mouvement de la part du volontaire. Volontaires dont les facteurs individuels interagissent également avec les enregistrements et les analyses. Par exemple, la rotation céphalique durant le mouvement cyclique d'ouverture-fermeture ou encore une fatigue musculaire croissante au cours de l'acquisition contribuent à une variation des mouvements entre les deux séquences (80,81). De plus, l'âge, le sexe et les particularités anatomiques de chaque volontaires influencent les données acquises (82,83).

L'accord entre les **scores visuels** et les **trajectoires condyliennes 3D** est de faible à modéré selon le plan étudié. Les schémas de mouvement demeurent globalement comparables au sein d'un même individu, cependant de petites variations sont observées entre et au sein des séries de mouvements. Cela traduit une variabilité intra-individuelle qui peut être attribuée à la fatigue musculaire, de possibles contractions musculaires droite/gauche asynchrones et aux particularités anatomiques du volontaire (84,85).

Plusieurs **limites humaines** ont été identifiées concernant notre méthode :

- L'**œil humain** rencontre des difficultés pour comparer simultanément deux images côte à côte, ce qui abonde dans le sens d'un agrément des scores visuels supérieur dans le sens axial par rapport au sens sagittal (86).
- Les **mouvements de fermeture** sont fréquemment plus rapidement effectués car ils impliquent des muscles élévateurs puissants (masséters et temporaux), ce qui peut compliquer l'analyse de ce mouvement. A la différence de l'ouverture est généralement plus lente, car elle sollicite les muscles supra-hyoïdiens moins puissants (87).
- La **variabilité inter et intra-observateur** était modérée à faible. Ce qui implique que même face à des images identiques, les annotations peuvent diverger. Il est alors possible d'émettre l'hypothèse que l'expérience, la sensibilité clinique et l'état d'attention (ex : fatigue) de l'évaluateur influencent ses annotations et leur reproductibilité (70).

Des **limites méthodologiques** peuvent également être soulignées :

- Les **séquences axiales et sagittales** sont acquises séparément, empêchant une superposition parfaite au niveau temporel.
- L'extraction des **paramètres temporels**, notamment la latence mesurée à 10% de la vitesse maximale, repose sur des seuils arbitraires susceptibles d'introduire une variabilité et possiblement trop stricte pour certains sujets.
- L'échantillon qui était initialement composé de 18 sujets a été réduite à **14 volontaires** ce qui nous permet d'obtenir des mesures en tant qu'étude pilote (88). Il serait néanmoins nécessaire d'appliquer nos travaux à une cohorte plus large afin d'en extraire des données plus complètes (89).

Enfin, des **limites pratiques** s'appliquent également à nos analyses :

- Les protocoles IRM-TR ne sont actuellement pas encore standardisés dans la routine clinique. De plus un positionnement précis des **plans d'acquisition** nécessiterait une **formation spécifique** des manipulateurs afin de s'affranchir d'une variabilité de réalisation du protocole (90).

- L'**évaluation visuelle** seule semble **insuffisante** pour apprécier correctement la symétrie des mouvements. La preuve en est du faible agrément des scores intra et inter-observateurs.

Suite à ces diverses limites, plusieurs **pistes d'améliorations** peuvent être proposées afin de renforcer la précision et la reproductibilité des mesures proposées :

- **Ralentir les séquences** vidéo lors de l'annotation visuelle afin de faciliter l'analyse.
- Développer un barème d'**annotation plus détaillé** afin qu'il soit adapté à la diversité des niveaux d'asymétrie.
- **Former** de façon standardisée les **évaluateurs** pour homogénéiser les interprétations.
- **Élargir l'échantillon** étudié afin de valider les mesures, d'identifier les valeurs aberrantes et strictement différencier les mouvements symétriques et asymétriques.
- **Exploiter** davantage l'apprentissage et la **segmentation automatique** qui offrent une constance de mesure supérieure à l'évaluation visuelle qualitative (91).

Cette étude prospective exploratoire, en plus de démontrer la faisabilité et l'intérêt de l'IRM-TR pour analyser les mouvements mandibulaires, représente la première analyse anatomique complète de la trajectoire condylienne. Cette association entre IRM et mesures automatisées représente une **approche prometteuse** qui ouvre la voie à une analyse rapide, fiable et potentiellement intégrable à la pratique clinique, notamment à l'étude de la cinématique mandibulaire.

4.5 Conclusion

Ce chapitre a permis d'analyser à la fois les paramètres qualitatifs et quantitatifs afin de **caractériser la symétrie du mouvement mandibulaire** et notamment des trajectoires condyliennes. En combinant l'évaluation visuelle et les mesures automatiques, une évaluation plus complète peut désormais être proposée. Parmi les paramètres temporels, la **latence** s'est révélée globalement plus fiable que le délai de vitesse maximale, tant en termes de corrélation avec les paramètres spatiaux que de cohérence entre les différentes orientations des plans d'acquisitions.

De plus, au sein de notre base de données, l'analyse du mouvement dans le **plan axial** a démontré une plus grande constance, tant pour les paramètres mesurés que pour les scores visuels, comparativement au plan sagittal. Ces résultats suggèrent que le plan axial fournit probablement des mesures plus fiables et pourrait constituer le choix privilégié pour l'évaluation de la symétrie du mouvement mandibulaire en IRM dynamique 2D.

Cet axe de recherche présente une fois de plus un **cadre original** et **novateur** pour étudier les trajectoires condyliennes, contribuant ainsi à une meilleure compréhension de la cinématique mandibulaire. Bien que d'autres études, notamment avec une cohorte plus large et des cas témoins/pathologiques, soient nécessaires pour envisager une application clinique, l'étude présentée dans ce chapitre nous fournit des paramètres mesurables qui pourraient permettre de distinguer des valeurs seuils d'asymétrie mandibulaire potentiellement associée à des DTMs. C'est cette approche qui va désormais être explorée.

Chapitre 5. Vers une quantification objective de la symétrie mandibulaire : convergence entre les données IRM en temps réel et les données cliniques standardisées

Les étapes préalablement décrites ont permis d'établir les fondements de la validation technique de notre approche méthodologique. Le suivi de la trajectoire mandibulaire en trois dimensions s'avère en effet objectivement quantifiable grâce aux paramètres précédemment définis. Par ailleurs, la combinaison des données d'IRM en temps réel avec notre algorithme de segmentation semi-automatique semble constituer un cadre robuste pour extraire de façon fiable les paramètres dynamiques du mouvement mandibulaire.

Dans ce chapitre, nous proposons d'appliquer cette méthode à l'étude de deux cohortes :

- Un groupe de **volontaires asymptomatiques**, subdivisé en deux sous-groupes : des sujets témoins (contrôles) symétriques et des sujets présentant une asymétrie mandibulaire cliniquement observable, sans symptomatologie.
- Un groupe de **volontaires présentant un DTM**, associé à une symptomatologie clinique rapportée.

L'ensemble de l'échantillon de volontaires a été recruté dans le cadre du protocole ARTEMIS, présenté dans le chapitre 1. Pour rappel, ce protocole prévoit pour chaque volontaire la réalisation d'un examen standardisé conforme aux critères DC/TMD, ainsi qu'un examen IRM statique et dynamique effectué selon le protocole d'acquisition spécifiquement développée au sein de ce manuscrit.

5.1 Introduction

Le **diagnostic** des dysfonctionnements temporo-mandibulaires (DTM) repose principalement sur l'**évaluation clinique** (16,92). Le consortium InFORM a contribué à établir les fondements méthodologiques d'un examen clinique spécifique standardisé et spécifique grâce aux **DC/TMD**, tout en en définissant les limites (16,93). Cet examen a pour objectif de classer et diagnostiquer les DTMs à partir d'un ensemble d'items cliniques précis dans le but de garantir une homogénéisation des pratiques diagnostiques à l'échelle internationale.

Malgré cette volonté de standardisation, l'examen clinique comporte une certaine **subjectivité**, soumise à de multiples facteurs capables d'influencer la fiabilité du diagnostic final. Ces facteurs sont principalement le domaine d'expertise du praticien, son niveau de connaissances théoriques et pratiques relatives aux DTMs, son expérience clinique, la fréquence de réalisation de ce type d'examen, ainsi que son état d'attention au moment du recueil des données (30,70). Ces éléments constituent, dans une certaine mesure, autant de **sources potentielles de biais** et impliquent une **variabilité inter- et intra-observateurs** rapportée par la littérature (70).

Dans cette perspective, il semble pertinent de proposer une approche d'**évaluation objective** et **reproductible** afin de compléter cet examen clinique. L'**IRM en temps réel** constitue une approche prometteuse pour visualiser et quantifier les déplacements mandibulaires, sans exposition aux rayonnements ionisants et tout en conservant une résolution spatio-temporelle compatible avec une analyse précise des structures articulaires (34,39,45).

Selon notre hypothèse, l'intégration d'un protocole IRM dynamique au processus diagnostique des DTMs pourrait fournir des **marqueurs objectifs** et **corrélés aux données cliniques** subjectives, dans le but de compléter et aider à la validitation du diagnostic clinique.

L'objectif principal de ce chapitre est d'évaluer la concordance entre le protocole IRM en temps réel développé en le confrontant aux données cliniques issues d'un examen clinique standardisé. Les données dynamiques seront également comparées à l'examen IRM statique de référence. L'analyse comparative présentée a été réalisée en aveugle.

Cette étude vise ainsi à :

- **Comparer** les **tendances diagnostiques** issues des données cliniques et d'imagerie ;
- **Déterminer** si les paramètres dynamiques obtenus reflètent l'**asymétrie fonctionnelle** mise en évidence cliniquement ;
- Évaluer le **pouvoir discriminant** de chaque **paramètre IRM-TR** par rapport aux catégories cliniques prédéfinies.

Afin de répondre à ces objectifs, une **étude prospective** a été menée sur **trois groupes** de volontaires : un groupe de sujets **contrôles** (témoins), un groupe de sujets présentant une **asymétrie fonctionnelle asymptomatique** et un groupe de **patient atteints d'au moins un DTM articulaire** douloureux.

Les **données cliniques** ont été recueillies selon les critères définis par les **DC/TMD**, tandis que les **données d'imagerie** ont été acquises à l'aide du protocole **IRM statique** et **dynamique** décrit précédemment. Les trois ensembles de données ont été confrontés et analysés qualitativement et quantitativement afin de **déterminer la concordance** entre les différentes modalités d'évaluation.

5.2 Matériels et Méthodes

Pour réaliser ce travail, une **étude prospective non randomisée** a été menée dans la cadre du **protocole ARTEMIS** (ClinicalTrials.gov, NCT06070558). Ce protocole a permis le recrutement des volontaires, l'évaluation clinique et l'acquisition des données d'imagerie nécessaires à nos analyses.

5.2.1 Volontaires

Un total de **41 volontaires** a actuellement été inclus au sein du protocole. Chaque participant a bénéficié d'un examen clinique conforme aux DC/TMD et d'une analyse standardisée des données en accord avec les recommandations de l'InFORM. Les éléments recueillis ont permis de classer les volontaires dans les différents groupes. Tous les sujets ont ensuite été soumis à un examen IRM selon le protocole décrit dans le premier chapitre, comprenant :

- Des **séquences statiques** pondérées en densité de protons, en position bouche ouverte et bouche fermée, dans les plans sagittal et coronal ;
- Des **séquences dynamiques** acquises durant des mouvements d'ouverture-fermeture mandibulaires, dans les plans sagittal et axial.

5.2.2 Données cliniques

A l'issue de l'évaluation clinique, les volontaires ont été répartis en **trois groupes** (fig. 30) :

- **Groupe contrôle** : aucune asymétrie clinique décelable ni douleur (n= 16).
- **Groupe asymétrique asymptomatique** : présentant des signes d'asymétrie fonctionnelle sans symptomatologie douloureuse (n=10).
- **Groupe DTM** : présentant au moins un DTM articulaire symptomatique avéré et douloureux (n=12).

Trois volontaires ont été exclus de l'étude : (1) Suite à un malentendu, un volontaire n'a pas suivi les consignes et le mouvement d'ouverture-fermeture n'a pu être enregistré de façon optimale. (2)

Un problème technique a compromis la poursuite de l'examen d'un volontaire, (3) tandis qu'un défaut d'enregistrement à empêcher la récupération de la totalité des données acquises pour le dernier volontaire.

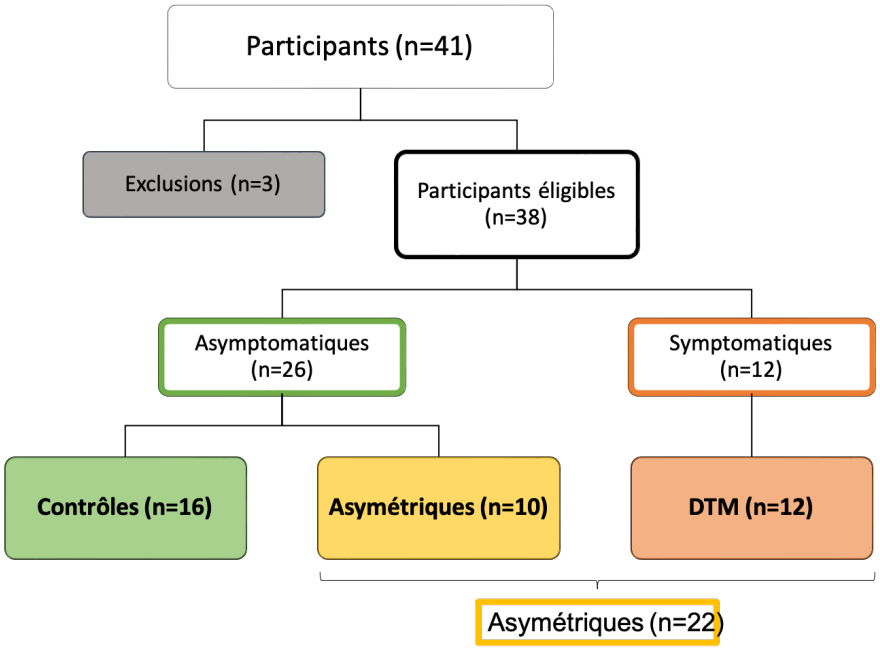

Figure 30. Flowchart représentant la répartition des volontaires dans le protocole ARTEMIS.

5.2.3 Données d'imagerie

L'examen IRM a été réalisé à l'aide du système **IRM Prisma 3T** (*Siemens Healthineers, Erlangen, Allemagne*) équipé d'une **antenne tête 64 canaux** (*Siemens, Erlangen, Allemagne*).

- Les séquences statiques en **densité de protons** ont été acquises selon les paramètres décrits dans le chapitre 1.
- Les séquences dynamiques ont quant à elles été réalisées à l'aide d'une **séquence radial FLASH** selon les paramètres détaillés dans le chapitre 2.

Les **plans d'acquisitions** ont été définis conformément à la méthodologie décrite dans le chapitre 1, de manière à être alignés au plus **grand axe du corps mandibulaire** dans les trois plans de l'espace et parallèles à la trajectoire condylienne observée lors des mouvements d'ouverture-fermeture.

5.2.4 Segmentation semi-automatique

Les condyles mandibulaires ont été segmentés automatiquement à l'aide d'un **réseau de neurones convolutif de type U-Net**, tel que décrit dans les chapitres 2, 3 et 4. La qualité des segmentations automatiques a été évaluée visuellement selon les notations suivantes :

- **Note 0** : segmentations de qualité médiocre, comportant des erreurs majeures de suivi ou une disparition partielle ou totale du contour au cours du mouvement ;
- **Note 1** : segmentations de qualité modérée, présentant des erreurs mineures de sur- ou sous-estimation du contour condylien ;
- **Note 2** : segmentations jugées satisfaisantes, sans erreur visuellement détectable.

Les séries notées 0 ou 1 (52 séries sur 156 au total), ont fait l'objet d'une correction manuelle. Pour ces séries, vingt contours ont été réalisés manuellement afin d'enrichir le modèle et améliorer la précision de la segmentation. Cette étape d'ajustement a été réalisée selon la **stratégie *fine-tuned*** (FT) décrite dans le chapitre 3. Après correction, l'ensemble des séries a obtenu une note finale de 2, leur garantissant une **qualité optimale** pour être analysées quantitativement.

5.2.5 Analyses qualitatives

Les **analyses visuelles** ont été effectuées à plusieurs niveaux via la comparaison des données d'imagerie dynamique aux données d'imagerie statique et cliniques. Chaque série a été annotée à l'aveugle par deux expertes indépendantes (SM et JL, chirurgiens-dentistes, sensibilisées à la prise en charge des DTMs).

5.2.5.1 *Évaluation des données d'imagerie statique*

Les séquences statiques ont été classées selon la **gradation des dérangements intra-capsulaires de l'ATM** proposée par Giraudeau et al. (94) (Tableau 8):

Tableau 8. Description de la gradation des dérangements intra-capsulaires sur IRM statique sagittal.

Grade	Caractéristiques de l'imagerie		Caractéristiques cliniques
0	Articulation normale. Position physiologique Structures anatomiques intactes		Aucune anomalie. Fonction mandibulaire normale
I	BF	Disque antérieur au condyle Maintien contact avec le condyle	Claquement précoce Peu de déviation des mouvements
	BO	Replacement complet	
II	BF	Disque antérieur au condyle Perte de contact avec le condyle	Claquement sonore net et réciproque Amplitude normale ou légèrement réduite des mouvements
	BO	Replacement complet	
III	BF	Disque antérieur au condyle	Absence de claquement +/- Limitation ouverture buccale Possibles adhérences ou remaniements articulaires débutants
	BO	Disque reste antérieur au condyle	
IV	Altérations des surfaces articulaires Possible présence d'ostéophytes, kystes sous-chondraux Perte de la morphologie discale.		Crépitements Limitation fonctionnelle Douleurs transitoires

5.2.5.2 *Évaluation des données d'imagerie dynamique*

Les trajectoires tridimensionnelles, obtenues grâce à la méthode présentée dans le chapitre 3, ont également été annotées selon un score à trois niveaux comme suit :

- **Score 0** : Absence d'asymétrie, amplitudes droite-gauche identiques (< 2mm).
- **Score 1** : Asymétrie légère, différentiel d'amplitude > 2mm dans seulement un plan.
- **Score 2** : Asymétrie constante, différentiel d'amplitude > 2mm dans au moins deux plans ou bien déformation de la trajectoire.

5.2.5.3 Comparaison des données cliniques et données d'imagerie

Pour pouvoir confronter les différentes données et les comparer entre elles, un **tableau de correspondance** a été établi entre les données cliniques et les données d'imagerie statique et dynamique (tableau 9) :

Tableau 9. Tableau de correspondance entre les données cliniques, les gradations des IRM statiques et les scores des trajectoires tridimensionnelles issues de l'IRM-TR

Données cliniques	**IRM statique**	**IRM dynamique**
Contrôles	Grade 0	Score 0
Asymétrie asymptomatique	Grade I	Score 1
DTM Symptomatiques	Grade II	Score 2
	Grade III	
	Grade IV	

5.2.6 Analyses quantitatives

Les paramètres dynamiques ont été extraits automatiquement pour chaque série à l'aide de l'algorithme décrit dans le chapitre 3 (fig.31). Les paramètres étudiés comprenaient :

- **La latence** (L) qui est l'intervalle de temps des deux condyles au début du mouvement (ouverture ou fermeture) ;
- **Le délai de pic de vitesse** (VPD) qui représente le décalage temporel entre les pics maximal de vitesse des deux condyles ;
- **La différence maximale de déplacement** (MDD) qui décrit l'écart maximal atteint par les deux condyles durant le mouvement ;
- **Le différentiel d'amplitude** (MDA) qui correspond à la différence d'amplitude maximale entre les condyles de façon globale.

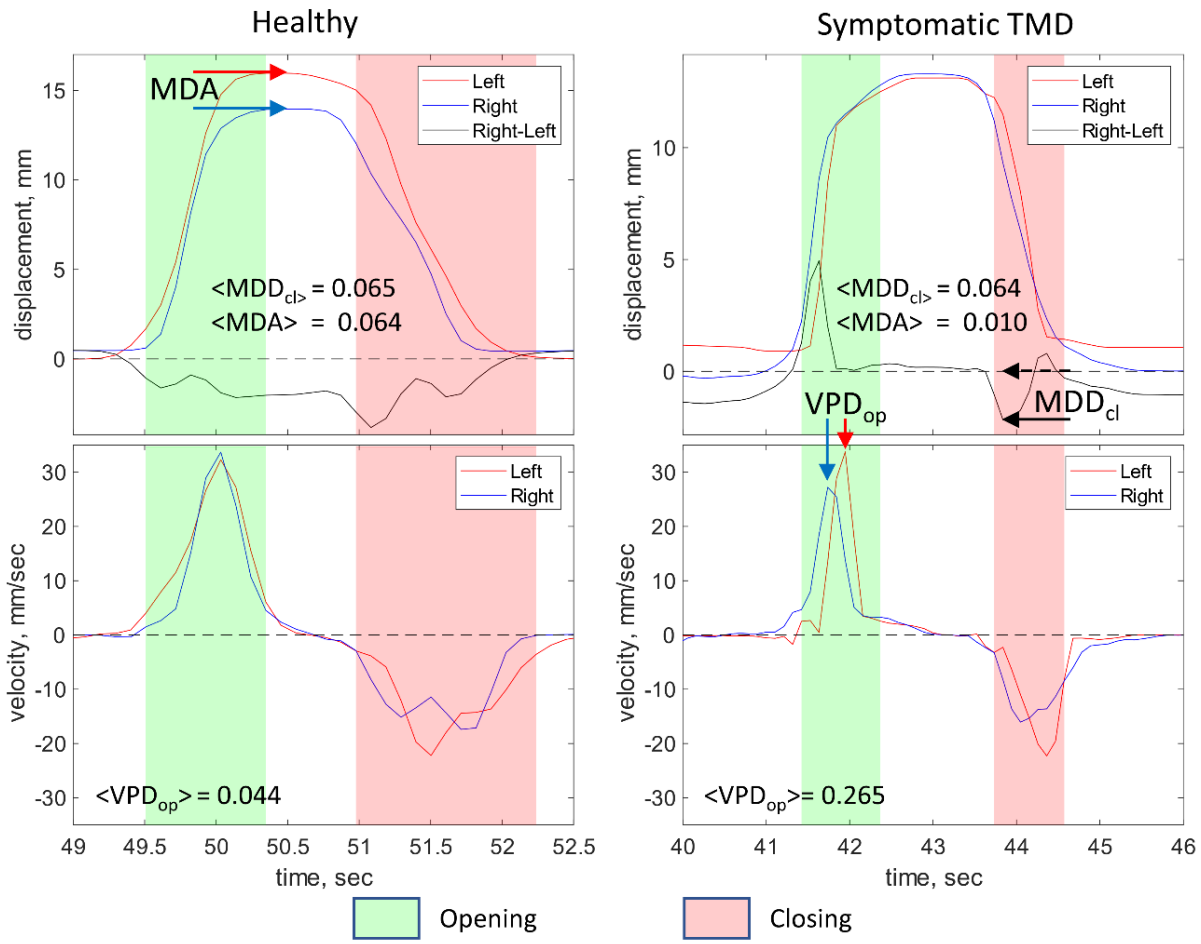

Figure 31. Représentation graphique des paramètres MDA, MDD et VPD à partir des données de deux volontaires contrôle et DTM. La courbe rouge correspond à la TC du condyle gauche, la bleue à celle du condyle droit. Les plages vertes et rouges correspondent respectivement aux phases d'ouverture et de fermeture.

Les paramètres temporels (L, VPD) ont été **normalisés** par rapport à la durée globale de chaque cycle d'ouverture et de fermeture, tandis que les paramètres spatiaux (MDD, MDA) ont été normalisés par rapport à l'amplitude du mouvement.

Les **trajectoires condyliennes tridimensionnelles** ont ensuite été reconstruites à partir des données spatiales selon la méthode décrite dans le chapitre 3.

5.2.7 Analyses statistiques

Pour les évaluations visuelles (statiques et dynamiques), l'accord inter-observateur a été calculé à l'aide du **coefficient Kappa de Cohen**.

Les **scores qualitatifs** obtenus ont ensuite été classés selon le tableau de correspondance présentés, puis analysés selon le **l'analyse de ROC** pour comparer les données cliniques aux scores issus des images statiques ou des modélisation TC en trois dimensions.

Les **paramètres quantitatifs** ont quant à eux été comparés aux données cliniques selon les trois modalités suivantes :

- Sujets contrôles versus sujets DTM symptomatiques ;
- Sujets contrôles versus tous les sujets présentant des signes d'asymétrie (symptomatique ou asymptomatique) ;
- Sujet asymptomatiques (contrôles et asymétriques) versus sujets DTM symptomatiques.

La comparaison entre ces groupes a été réalisée à l'aide du **test de Wilcoxon-Mann-Whitney**, avec un **seuil de significativité** fixé à **p<0,05**.

Les **courbes de ROC** (*Receiver Operating Characteristic*) ont été calculées sur la base d'un modèle de régression logistique univarié prédictif de la probabilité de la pathologie. L'analyse a été réalisée selon le modèle : (1) Présence d'un DTM symptomatique ou (2) Présence d'une asymétrie fonctionnelle.

Pour L, VPD et MDD, les phases d'ouverture (op) et de fermeture (cl) ont été analysées séparément. L'**aire sous la courbe** (AUC, *Area Under the Curve*) a été interprétée selon les critères de Carter et al. (95). Une AUC supérieure à 0,9 a été considérée comme excellente et une AUC comprise entre 0,75 et 0,9 comme bonne.

Une analyse multivariée a également été réalisée afin d'évaluer le pouvoir discriminant et les valeurs prédictives telles que la sensibilité et la spécificité lors de la combinaison des différents paramètres. La sensibilité ou la spécificité ont été considérées excellentes si elles étaient supérieures à 0,9 et bonnes lorsqu'elles avaient une valeur entre 0,75 et 0,9.

5.3 Résultats

L'analyse des résultats a été réalisée selon deux approches : qualitative et quantitative. Les données qualitatives, issues de l'évaluation visuelle, ont été comparées entre elles afin d'estimer la concordance inter-observateur. Les paramètres quantitatifs, calculées d'après les acquisitions IRM en temps réel, ont été analysées de manière indépendante (analyse univariée), puis combinés dans une approche multivariée pour évaluer leur pertinence vis-à-vis des données cliniques recueillies.

5.3.1 Analyse des données qualitatives

5.3.1.1 Accord inter-observateur

Les scores de JL (expert 1) et de SM (Expert 2) ont été ramenés à un score à trois niveaux afin de comparer les données entre elles. Après cette harmonisation, l'accord inter-observateur pour les scores IRM statique atteint un κ=0,28, tandis que celui obtenu pour les trajectoires tridimensionnelles est de κ=0,53.

L'accord entre les experts apparaît plus élevé pour les trajectoires modélisées en trois dimensions, ceci traduisant une reproductibilité augmentée des évaluations visuelles concernant ce type de données.

5.3.1.2 Corrélation scores visuels

Afin d'évaluer la cohérence et la fiabilité clinique des observations visuelles, les scores attribués à chaque type d'imagerie ont été comparés aux données cliniques (Annexe V) :

- Concernant la gradation des images statiques, les sensibilités sont de 0,81 (JL) et 1 (SM), néanmoins, la spécificité s'avère faible avec des valeurs de 0,5 (JL) et 0,11 (SM). L'analyse de ROC obtient des AUC_{JL} de 0,32 et un AUC_{SM} de 0,11 qui sont considérées comme faiblement discriminantes.
- Concernant les scores issus de la modélisation des TC en 3D, les sensibilités des experts sont de 0,83, tandis que la spécificité est de 0,16 (JL) et de 0,32 (SM). Les AUC obtenues sont alors de 0 et 0,15 et donc très faiblement discriminantes.

Ces résultats suggèrent une discrimination insuffisante des évaluations visuelles pour différencier correctement les individus sains des patients symptomatiques (DTM).

5.3.2 Analyse des données quantitatives

5.3.2.1 Différences inter-groupe

Chaque paramètre dynamique a été évalué séparément afin d'analyser les différences entre les groupes et tester une éventuelle corrélation entre ces paramètres et les données cliniques. Chaque plan (axial et sagittal) et chaque phase de mouvement (ouverture ou fermeture) ont été étudiés (fig. 32).

Le paramètre temporal de latence présente la plus faible différenciation inter-groupe. En revanche, les trois autres paramètres montrent des performances supérieures, avec un seuil de significativité atteignant $p<0,01$ pour certaines comparaisons.

- La VPD permet de distinguer efficacement les groupes de volontaires avec un seuil de significativité élevé pour l'ensemble des modèles : $p_{(sains\ vs\ asym)} = 0,003$; $p_{(asympto\ vs\ sympto)} = 0,007$ et $p_{(sains\ vs\ DTM)} = 0,001$, lors des mouvements d'ouverture et dans le plan sagittal.
- La MDD, lors des phases de fermeture, et la MDA permettent de différencier les témoins et les patients DTM avec des seuils de significativité respectifs de $p=0,012$ et $p=0,02$, dans le plan sagittal.
- La MDD démontre également une différence significative importante pour discriminer les volontaires contrôles et ceux asymétriques, lors de la fermeture, dans le plan sagittal.

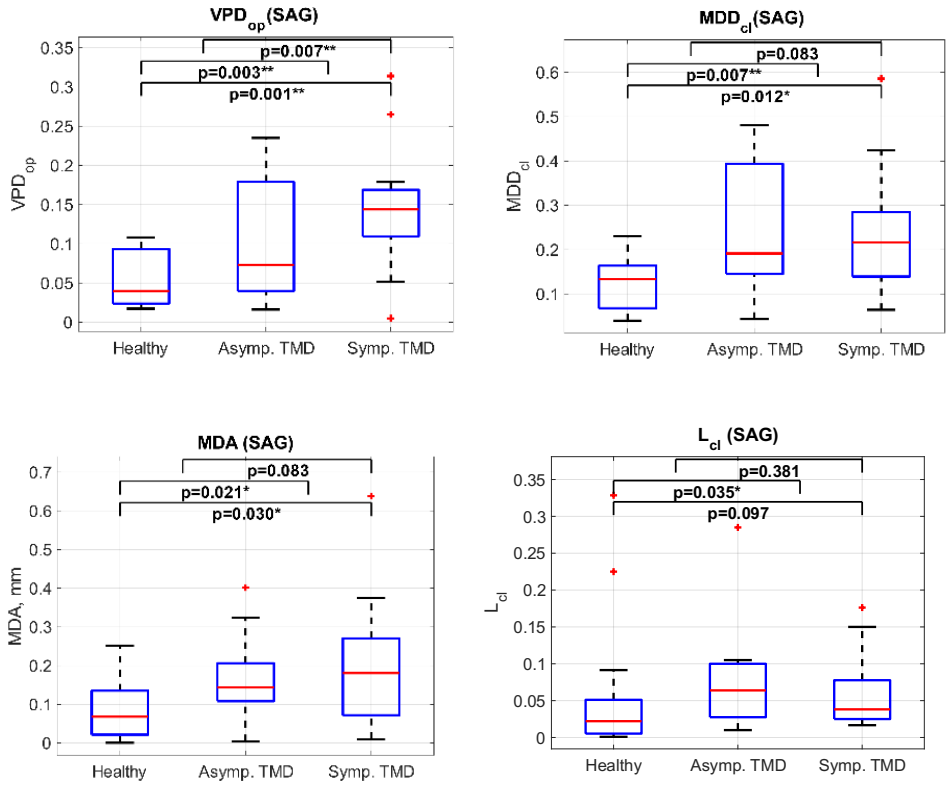

Figure 32. Courbes représentant les p-value de comparaison entre les différents groupes (test de Wilcoxon-Mann-Whitney). Les écart-types et valeurs moyennes normalisées sont également représentées. Seuls les paramètres présentant les p-value les plus élevés sont représentés.

Au terme de cette première analyse, les paramètres présentant une significativité élevée (p<0,020) ont été retenus pour évaluer leur pouvoir discriminant (tableau 10).

Tableau 10. Récapitulatif résultats du test de Wilcoxon-Mann-Whitney et des analyses de ROC. Seuls les paramètres avec p<0,5 sont représentés. Les paramètres retenus sont en bleu. Les scores prédictifs les plus élevés sont représentés en rouge.

Groupes	Plan	Paramètre	p	AUC	Sensibilité	Spécificité
Contrôle vs DTM	SAG	VPDop	**0,001**	**0,872**	0,75	**1,00**
		MDDcl	**0,012**	0,789	0,75	0,80
		MDA	0,030	0,750	0,67	0,80
Contrôle vs Asym.	AX	VPDop	0,028	0,714	0,87	0,53
	SAG	VPDop	**0,003**	0,795	0,59	**1,00**
		MDDcl	**0,007**	0,764	0,50	**1,00**
		MDA	0,021	0,727	0,59	0,80
		MDDop	0,025	0,721	0,77	0,67
		Lcl	0,035	0,708	**0,95**	0,47
		VPDcl	0,037	0,705	0,55	0,87
Asympto. vs Sympto.	SAG	VPDop	**0,007**	0,780	0,75	0,84

5.3.3 Capacité discriminante des paramètres quantitatifs dynamiques

5.3.3.1 Analyse univariée

Pour approfondir l'évaluation de la différenciation inter-groupes, des courbes de ROC ont été générées à partir des paramètres ayant une significativité élevée. Ces courbes ont permis d'estimer la performance individuelle de chaque paramètre selon son AUC (fig.33).

Pour tous les appariements, le VPD lors du mouvement d'ouverture, calculé à partir du plan sagittal, est le paramètre dont l'AUC est la plus élevée. Il permet une discrimination excellente pour différencier les sujets contrôles des patients DTM avec une AUC de 0,872. Les autres paramètres retenus ont des AUC comprises entre 0,750 et 0,789 et peuvent être également considérés comme de bon discriminants (Annexe VI).

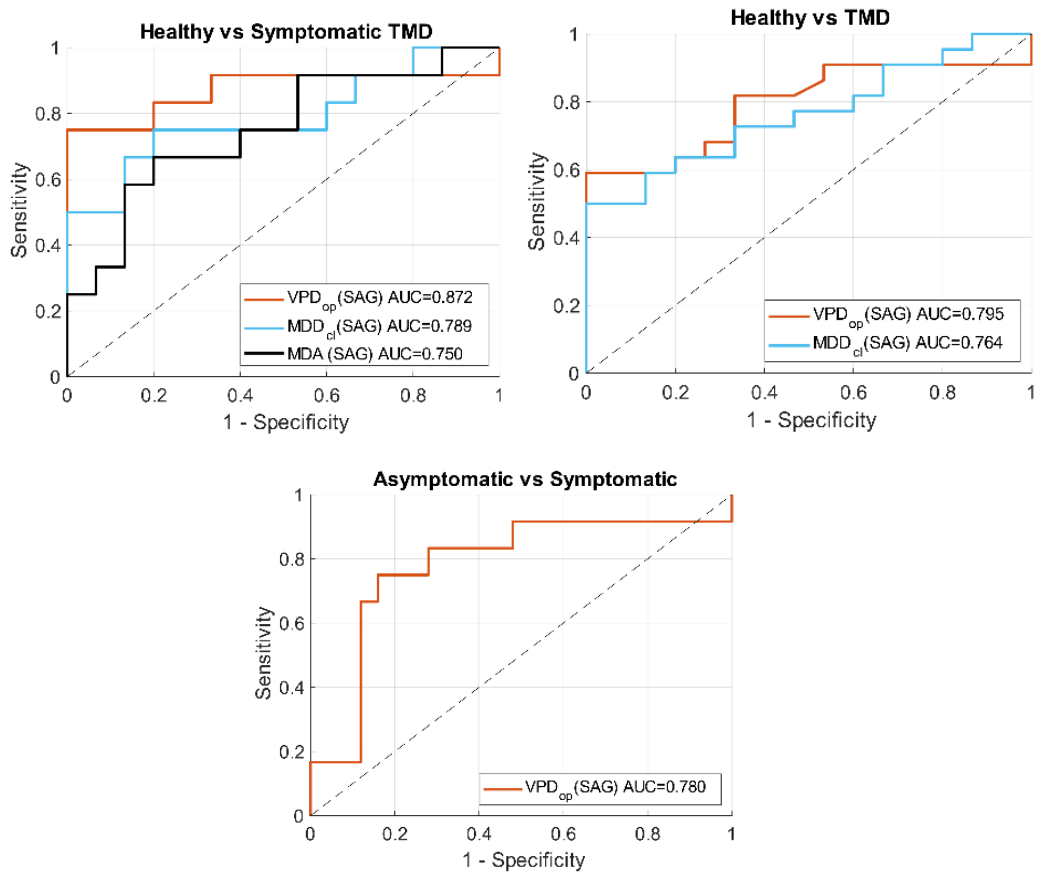

Figure 33. Représentation graphique des analyses de ROC : sujets contrôles vs sujets DTM, Sujet contrôles vs sujets asymétriques et sujet asymptomatiques vs sujets DTM.

5.3.3.2 Analyse multivariée

Les paramètres discriminants (AUC>0,7), ils ont été combinés par groupes de deux ou trois afin de réaliser une analyse multivariée. Les nouvelles valeurs d'AUC, de sensibilité et de spécificité ont été recalculées. L'ensemble des résultats est présenté en annexe VII.

Comparaison contrôles versus patients DTM : En combinant le délai de pic de vitesse lors de l'ouverture buccale (VPD_{op}), la latence droit/gauche (L_{cl}) et le différentiel de déplacement maximal (MDD_{cl}) durant le mouvement de fermeture, tous issus des données sagittales, l'AUC atteint 0,94 et permet une excellente discrimination des groupes. Cette combinaison présente une spécificité excellente de 1 et une bonne sensibilité de 0,83, correspondant à une performance globale jugée très satisfaisante.

Comparaison contrôle versus volontaires asymétriques (symptomatiques ou non) : l'association des paramètres VPD_{op} et MDD_{cl}, combinés cette fois-ci à la latence durant la phase d'ouverture (L_{op}), issues également des données sagittales, permet d'obtenir une AUC de 0,92, considérée comme excellente. Cette combinaison permet d'obtenir une excellente spécificité de 1 et une sensibilité modérée de 0,73 (plus sensible aux faux-négatifs).

Comparaison des volontaires symptomatiques (symétriques ou non) **et symptomatiques (DTM)** : la combinaison des seuls paramètres VPD_{op} et MDD_{cl}, dans le plan sagittal, offre une bonne performance avec une AUC de 0,82, une sensibilité de 0,83 et une spécificité de 0,84. Ces résultats mettent en évidence un risque modéré de faux négatifs et de faux-positifs. Néanmoins les résultats demeurent globalement performants et robustes.

L'ensemble des analyses confirment la **pertinence des paramètres dynamiques** issus de l'IRM en temps réel pour discriminer les différents profils de volontaires. Les paramètres VPD_{op} et MDD_{cl}, seuls ou combinés, apparaissent comme les plus prometteurs, particulièrement lorsqu'ils sont calculés à partir du plan sagittal.

De plus, les valeurs élevées de sensibilité (>0,70) et de spécificité (>0,8) qui sont obtenues pour la majorité des comparaisons, permettent de juger ces modèles comme bons à excellents, selon les standards d'interprétation des performances diagnostiques.

5.4 Discussion

Ce chapitre avait pour objectif d'évaluer la capacité des différents paramètres quantitatifs dynamiques issus de l'IRM en temps réel à discriminer les groupes de volontaires selon les données cliniques recueillies.

La concordance entre les **évaluations visuelles** (statiques ou des trajectoires 3D) s'est avérée faible. De plus, une variabilité d'annotation est mise en évidence entre les deux observateurs. Cette analyse démontre une fois de plus les difficultés rencontrées par les cliniciens pour évaluer qualitativement des images IRM (96,97). Il semblerait qu'il soit toutefois plus aisé pour ces derniers d'évaluer des trajectoires sur un repère orthonormé.

Les analyses réalisées montrent que parmi les paramètres étudiés, **VPD, MDD et MDA** présentent des différences inter-groupes significatives, en particulier lorsqu'elles sont calculées à partir des **données sagittales**. L'**analyse univariée** a permis d'identifier plusieurs paramètres présentant une valeur statistiquement significative ($p<0,020$), tandis que les **analyses multivariées** ont confirmé le potentiel discriminant de ces paramètres avec des AUC supérieures à 0,8, voire 0,9 selon les combinaisons considérées.

En revanche, la **latence**, lorsqu'elle est analysée de façon isolée, apparaît comme le paramètre présentant la plus faible capacité de discrimination. Ce résultat suggère que le délai d'initiation du mouvement serait un indicateur moins pertinent pour caractériser une altération de la symétrie fonctionnelle mandibulaire. A l'inverse, les **trois autres paramètres** présentent une **capacité de discrimination bonne à excellente** dans le plan sagittal. Ces observations suggèrent que ces paramètres sont sensibles aux perturbations du déplacement mandibulaire et leur comportement semble cohérent avec les données cliniques, notamment celles visant à évaluer la symétrie mandibulaire (16,98,99).

Les résultats de l'analyse multivariée confirment cette tendance, avec des AUC supérieures à 0,8 pour la majorité des combinaisons testées. Ces valeurs traduisent une performance de discrimination jugée bonne à excellente selon les seuils d'interprétation rapportés par la littérature (95,100,101). Ainsi, la **combinaison des paramètres** pour évaluer la fonction mandibulaire semble **pertinente** et renforce la **valeur diagnostique potentielle** des mesures dynamiques issues de l'IRM en temps réel (102).

Les résultats présentés soutiennent l'hypothèse d'une application clinique envisagée de ces paramètres, notamment pour aider le clinicien lors d'un diagnostic clinique incertain de DTM en lui permettant d'analyser radiologiquement le mouvement réalisé de façon précise et objective.

Il convient toutefois de souligner la **taille modérée de notre échantillon** (n=38) qui constitue la principale limite de notre analyse. Cette limite peut en effet affecter la robustesse statistique des résultats et limiter leur généralisation à la pratique clinique (103). Rappelons néanmoins que cette étude est à viser exploratoire. La démonstration des observations présentées et la consolidation de leur validité devront être confirmés par une étude de plus grande ampleur.

Enfin, des travaux complémentaires pourraient être envisagés concernant **l'automatisation de l'analyse multivariée**, notamment par le développement d'un **modèle prédictif** intégrant les données spatiales et temporelles des paramètres étudiés (104). L'utilisation d'un algorithme d'apprentissage pourrait représenter un outil de détection fiable et robuste et fiable pour aider à l'interprétation des données IRM dynamiques appliquées au diagnostic des DTMs (105). Une telle approche pourrait alors permettre d'envisager une intégration de nos travaux à la pratique clinique en apportant une aide diagnostique objective, reproductible et non invasive.

5.5 Conclusion

Ce chapitre démontre la **pertinence** et l'intérêt de l'**IRM en temps réel** pour analyser quantitativement les mouvements mandibulaires. Parmi les paramètres étudiés, le délai de pic de vitesse de déplacement (VPD) s'est révélé le paramètre le plus discriminant, notamment lorsqu'il est issu du mouvement d'ouverture acquis dans le plan sagittal.

Les analyses univariées ont confirmé la capacité des autres paramètres pour distinguer les différents profils de volontaires avec des AUC globalement supérieures à 0,7. Ces paramètres démontrent une performance optimisée lorsqu'ils sont combinés avec des AUC parfois supérieures à 0,9, associée à des sensibilité et spécificité jugées cliniquement robustes (> 0,8). Ces résultats suggèrent que l'approche proposée constitue un **outil objectif**, qui pourrait s'avérer **fiable** pour évaluer la fonction mandibulaire.

Malgré la taille modérée de l'échantillon, ces observations représentent une **perspective prometteuse** pour le développement d'outils automatisés d'aide au diagnostic grâce à l'IRM en temps réel.

Conclusion et Perspectives

Synthèse des travaux

Rappel du contexte et des objectifs

Complexité de l'ATM et problématique

L'articulation temporo-mandibulaire demeure l'une des rares articulations du corps humain présentant six degrés de liberté. La complexité anatomique et fonctionnelle de l'ATM rend la compréhension de ses dysfonctionnements parfois difficile. Dans ce contexte, il apparaissait pertinent d'étudier le fonctionnement de l'ATM en visualisant directement les structures anatomiques qui la composent et leurs déplacements. L'**IRM-TR** offre désormais cette possibilité en combinant des **analyses anatomique et fonctionnelle** au sein d'un même examen. Les travaux présentés ont permis d'apporter des éléments objectifs d'analyse des déplacements condyliens, notamment en évaluant la **symétrie** des mouvements d'ouverture et de fermeture mandibulaires.

Validation des hypothèses et objectifs

Plusieurs hypothèses avaient été formulées et ont guidé les résultats de nos travaux de la façon suivante :

1) Un **protocole IRM spécifique** a été élaboré et optimisé pour évaluer la symétrie des trajectoires condyliennes lors des mouvements mandibulaires. Les plans d'acquisition ont été définis à partir de repères radiologiques rigides, assurant une reproductibilité inter-individuelle fiable des séquences.
2) Pour la première fois, le **mouvement condylien** a été étudié dans le **plan transversal**. Cela a permis de définir des paramètres spatio-temporels objectifs pour caractériser la symétrie mandibulaire en deux dimensions.
3) Les **trajectoires condyliennes** ont été analysées dans les plans axial et sagittal, puis projetées sur un repère orthonormé afin d'être **modélisées en trois dimensions**., tout en prenant en compte les mouvements parasites de rotation céphalique durant les mouvements d'ouverture buccale.
4) Les **observations visuelles** (qualitatives) des séquences dynamiques ont été confrontées aux **analyses objectives** afin de tester la concordance entre les approches.

5) Une étude menée sur plusieurs cohortes, incluant notamment des patients atteints de DTMs articulaires douloureux, a permis de confirmer la **valeur diagnostique potentielle de l'IRM-TR**. Les résultats se sont révélés encourageants afin d'envisager une transposition future à la clinique.

Synthèse des contributions méthodologiques et techniques

Pour réaliser ce travail, plusieurs techniques et méthodes ont été développées afin d'enrichir les analyses présentées.

Développement du protocole IRM-TR

Le protocole dédié à l'étude de l'ATM repose sur des **séquences radial FLASH** associées à une reconstruction inverse non linéaire (NLINV). Cette approche permet une acquisition rapide et robuste face aux artéfacts de mouvement. Elle également reproductible grâce à la définition de **plans d'acquisition** selon des radiologiques stables (notamment le PHF).

Innovation dans l'analyse 2D avec le plan axial

L'**analyse 2D** de la trajectoire condylienne dans le plan axial constitue également une innovation majeure offrant une vision inédite concernant du déplacement mandibulaire dans le **sens transversal** habituellement peu exploré.

Apport de l'intelligence artificielle

Un **réseau de neurones** de type U-Net a été développé pour réaliser la **segmentation semi-automatique des condyles**. Cette approche a été indispensables pour traiter l'importante quantité d'images issues des acquisitions IRM-TR. Elle a ainsi permis de réduire significativement le temps de traitement des données (de 130 à 12 minutes par volontaire) tout en maintenant une précision élevée (MSD de 0,55mm).

Quantification objective spatio-temporelle du déplacement condylien

Les **paramètres proposés** (L, VPD, MDA et MDD) se sont avérés **pertinents** pour caractériser le mouvement dans le temps et l'espace et ce lors des différentes phases du mouvement.

Projection tridimensionnelle des trajectoires condyliennes

Les analyses ont démontré la possibilité d'**extraire** et de **modéliser automatiquement les trajectoires condyliennes en 3D** à partir de séquences IRM-TR 2D. Les trajectoires 2D ont ainsi été projetées sur un repère orthonormé afin de les modéliser en trois dimensions, tout en tenant compte des mouvements parasites tels que la rotation céphalique pour placer l'origine du repère et assurer un suivi fiable.

Résultats clés et pertinence clinique

Robustesse des paramètres

Les paramètres spatiaux (MDA et MDD) présentaient une forte corrélation, tandis que la latence s'est imposée comme le paramètre temporel le plus robuste, notamment dans le plan axial.

Cohérence du plan axial

Le plan axial a démontré une plus grande cohérence par rapport au plan sagittal lors des évaluations visuelles mais également lors des mesures quantitatives brutes.

Pouvoir discriminant du délai de pic de vitesse dans plan sagittal

Lors de la confrontation des données IRM-TR aux différentes cohortes issues du protocole ARTEMIS, le VPD s'est révélé le paramètre le plus discriminant pour distinguer les sujets sains des patients DTM, notamment lors des phases d'ouverture, dans le plan sagittal.

Performance discriminative lors de l'association des paramètres

L'association des paramètres dynamiques VPDop, Lcl et MDDcl a permis d'obtenir une excellente performance de discrimination entre les différents sous-groupes (AUC jusqu'à 0,94). Ces résultats confirmant le potentiel de l'IRM-TR pour fournir des marqueurs objectifs et corrélés aux données cliniques.

Perspectives

Améliorations méthodologiques et techniques

Afin de consolider les résultats présentés dans ce manuscrit, plusieurs pistes d'améliorations sont décrites dans cette section.

Consolidation et élargissement de la cohorte de volontaires

Une étude multicentrique de plus grande ampleur pourrait consolider les résultats obtenus, renforcer leur robustesse statistique et faciliter la généralisation des méthodes proposées à la clinique. Une base de données plus vaste permettrait d'établir des seuils de « normalité » physiologique pour potentiellement distinguer différents niveaux d'asymétrie mandibulaire et évaluer la performance réelle des paramètres quantitatifs proposés.

Optimisation du protocole d'acquisition

Les acquisitions axiales et sagittales sont actuellement réalisées séparément avec une latence d'environ 15 minutes. Cet intervalle introduit une variabilité potentielle au sein de nos analyses et empêche une superposition parfaite dans mouvements acquis. Des travaux pourraient être menés afin d'acquérir les séquences dynamiques simultanément ou de façon plus rapprochée pour corriger le recalage temporel. Par ailleurs, la compensation du mouvement de rotation céphalique pourrait être optimisée pour accroître la reproductibilité des mouvements inter-cycles et améliorer la précision des analyses proposées.

Automatisation et affinement de l'algorithme

L'algorithme de segmentation semi-automatique pourrait être affiné pour devenir entièrement automatisé. L'optimisation de la stratégie d'entraînement du DLNN vers une stratégie inter-sujet plus robuste serait envisageable pour extraire automatiquement les paramètres. De plus, l'extraction des paramètres temporels, notamment de la latence, repose actuellement sur des seuils définis de façon arbitraire (10% de la vitesse maximale). Il serait nécessaire de développer une méthode pour extraire des paramètres temporels de façon plus robuste.

Extension de l'analyse cinématique

Au-delà de l'analyse simplifiée de la symétrie du mouvement en trois dimensions, il serait pertinent d'exploiter la modélisation 3D pour décrire la TC dans ses six degrés de liberté. L'étude d'autres mouvements mandibulaires offrirait également une vision plus globale de la fonction mandibulaire.

Application clinique et perspectives d'intégration

D'après les travails réalisés, plusieurs perspectives sont possibles, notamment en ce qui concerne la transposition de notre méthodologie vers une analyse clinique objective et reproductible.

Outil d'aide au diagnostic des DTM

L'approche développée représente une alternative non invasive et non irradiante susceptible de compléter un examen clinique non concluant. Elle pourrait s'avérer particulièrement dans la démarche diagnostique des DTMs en apportant des éléments objectifs à l'évaluation fonctionnelle.

Développement modèle prédictif

La création d'un modèle prédictif intégrant les paramètres spatiaux et temporels les plus discriminants pourrait permettre une automatisation du traitement des données patient. Un tel outil, basé sur l'apprentissage automatique, pourrait fournir une interprétation objective et reproductible pour analyser des données d'IRM dynamiques.

Évaluation de la symétrie fonctionnelle

L'IRM-TR fournit des données quantitatives permettant une évaluation objective de l'asymétrie fonctionnelle, élément essentiel évaluer lors de l'examen clinique de diagnostic. Une telle évaluation pourrait également servir au suivi thérapeutique pour quantifier objectivement le succès d'une prise en charge.

Standardisation clinique

Bien que les protocoles IRM-TR ne soient pas encore standardisés en examen de routine, les travaux présentés ouvrent la voie à une intégration clinique en proposant des plans d'acquisitions précis et reproductibles. La formation adaptée des manipulateurs permettrait de garantir une uniformité du protocole à l'instar des examens IRM statiques de référence.

Avantage intégratif

L'IRM-TR constitue à ce jour le seul examen capable de décrire simultanément la dynamique du mouvement mandibulaire et le comportement des structures anatomiques impliquées, quelle que soit leur nature tissulaire (osseux, fibreux ou musculaires par exemple).

Conclusion Générale

Ce travail a réussi à établir un cadre méthodologique innovant pour étudier la cinématique articulaire temporo-mandibulaire. L'intégration de l'IRM-TR, basée sur des séquences radial FLASH et sur la reconstruction inverse non linéaire, associée à un algorithme de segmentation semi-automatique pour traiter les données, a permis de surmonter les défis techniques et temporels inhérents à l'analyse du mouvement mandibulaire. Cette approche combinée a réduit significativement le temps de post-traitement des données mais a également rendu possible l'extraction de paramètres spatio-temporels objectifs et quantifiables pour analyser la symétrie mandibulaire.

Les résultats présentés confirment la pertinence clinique de cette approche. La confrontation des données d'IRM-TR aux données cliniques issues du protocole ARTEMIS a révélé le pouvoir discriminant de la quantification dynamique. L'analyse exploratoire a permis d'identifier le délai de pic de vitesse (VPD) comme le paramètre le plus cohérent pour distinguer les sujets sains de patients présentant des DTMs. L'association de plusieurs paramètres dynamiques (notamment VPD, MDD et L) a démontré une excellente performance de discrimination entre les groupes, ceci renforçant l'hypothèse d'une potentielle valeur diagnostique de ces mesures.

En conclusion, l'apport le plus significatif de ces travaux réside dans la démonstration de l'intérêt de l'IRM-TR comme outil permettant d'étudier la cinématique mandibulaire tout en visualisant directement les structures anatomiques qui composent l'ATM. Cette bivalence positionne notre approche comme une alternative objective, non invasive et non irradiante, offrant un cadre robuste pour une future intégration clinique.

En fournissant des marqueurs objectifs et reproductibles pour évaluer la fonction mandibulaire, les travaux réalisés ouvrent la voie à de nouvelles perspectives diagnostiques et cliniques, notamment via le développement d'outils automatisés pour guider le praticien dans sa démarche diagnostique.

Références

1. Dworkin SF. The OPPERA Study: Act One. The Journal of Pain. 2011 Nov;12(11):T1–3. doi:10.1016/j.jpain.2011.08.004

2. Alqhtani N, Alshammery D, AlOtaibi N, AlZamil F, Allaboon A, AlTuwaijri D, et al. Correlations Between Mandibular Asymmetries and Temporomandibular Disorders: A Systematic Review. J Int Soc Prev Community Dent. 2021;11(5):481–9. doi:10.4103/jispcd.JISPCD_130_21 PubMed PMID: 34760791; PubMed Central PMCID: PMC8533045.

3. Marques FBC, de Lima LS, Oliveira PLE, Magno MB, Ferreira DMTP, de Castro ACR, et al. Are temporomandibular disorders associated with facial asymmetry? A systematic review and meta-analysis. Orthod Craniofac Res. 2021 Feb;24(1):1–16. doi:10.1111/ocr.12404 PubMed PMID: 32608091.

4. Netter FH, CO JS&. Atlas d'anatomie humaine. Elsevier Health Sciences; 2019. 666 p.

5. Tappert Lk, Baldit A, Rahouadj R, Lipinski P. Local elastic properties characterization of the temporo-mandibular joint disc through macro-indentation. Computer Methods in Biomechanics and Biomedical Engineering. 2017 Oct 30;20(sup1):S201–2. doi:10.1080/10255842.2017.1382932

6. Vacher C. Anatomie cliniquede l'articulationtemporo-mandibulaire. Actual Odonto-Stomatol. 2009 Jun;(246):129–33. doi:10.1051/aos/2009003

7. Bonnefoy C, Chikhani L, Dichamp J. Anatomie descriptive et fonctionnelle de l'articulation temporo-mandibulaire. Actual Odonto-Stomatol. 2013 Oct;(265):4–18. doi:10.1051/aos/2013502

8. Orthlieb et al. BM. Cinématique mandibulaire. Encycl Med Chir Stomatol. 1997;1–10.

9. Ferrario VF, Sforza C, Jr Miani A, Serrao G, Tartaglia G. Open–close movements in the human temporomandibular joint: does a pure rotation around the intercondylar hinge axis exist? J of Oral Rehabilitation. 1996 Jun;23(6):401–8. doi:10.1111/j.1365-2842.1996.tb00871.x

10. Mehl A. The determination of the terminal hinge axis: a fundamental review and comparison of known and novel methods. Int J Comput Dent. 2018;21(3):201–14. PubMed PMID: 30264049.

11. Mapelli A, Galante D, Lovecchio N, Sforza C, Ferrario VF. Translation and rotation movements of the mandible during mouth opening and closing. Clinical Anatomy. 2009 Apr;22(3):311–8. doi:10.1002/ca.20756

12. Carpentier P, Felizardo R, Yung JP, Clèdes G. L'ATM : le sens du mouvement. Rev Orthop Dento Faciale. 2011 Jun;45(2):127–41. doi:10.1051/odf/2011202

13. Schiffman E, Ohrbach R, Truelove E, Look J, Anderson G, Goulet JP, et al. Diagnostic Criteria for Temporomandibular Disorders (DC/TMD) for Clinical and Research Applications:

Recommendations of the International RDC/TMD Consortium Network* and Orofacial Pain Special Interest Group†. J Oral Facial Pain Headache. 2014 Jan;28(1):6–27. doi:10.11607/jop.1151

14. Farrar DJ, Malindzak GS, Johnson G. Dynamic pressure-flow diagrams and impedance in experimental arterial stenosis and in stenotic atherosclerosis. Ann Biomed Eng. 1978 Dec;6(4):413–28. doi:10.1007/BF02584548 PubMed PMID: 751542.

15. Hilgenberg-Sydney PB, Bonotto DV, Stechman-Neto J, Zwir LF, Pachêco-Pereira C, Canto GDL, et al. Diagnostic validity of CT to assess degenerative temporomandibular joint disease: a systematic review. Dentomaxillofacial Radiology. 2018 Jul;47(5):20170389. doi:10.1259/dmfr.20170389

16. Schiffman E, Ohrbach R, Truelove E. Diagnostic Criteria for Temporomandibular Disorders (DC/TMD) for Clinical and Research Applications: Recommendations of the International RDC/TMD Consortium Network* and Orofacial Pain Special Interest Group. 2015;40.

17. Ahmad M, Hollender L, Anderson Q, Kartha K, Ohrbach R, Truelove EL, et al. Research diagnostic criteria for temporomandibular disorders (RDC/TMD): development of image analysis criteria and examiner reliability for image analysis. Oral Surgery, Oral Medicine, Oral Pathology, Oral Radiology, and Endodontology. 2009 Jun;107(6):844–60. doi:10.1016/j.tripleo.2009.02.023

18. Al-Saleh MAQ, Alsufyani NA, Saltaji H, Jaremko JL, Major PW. MRI and CBCT image registration of temporomandibular joint: a systematic review. J of Otolaryngol- Head & Neck Surg. 2016 Dec;45(1):30. doi:10.1186/s40463-016-0144-4

19. Plewes DB, Kucharczyk W. Physics of MRI: a primer. J Magn Reson Imaging. 2012 May;35(5):1038–54. doi:10.1002/jmri.23642 PubMed PMID: 22499279.

20. L'IRM: pas à pas. Grabels: Campus medica Éd. N & B; 2007.

21. Global prevalence of temporomandibular disorders: a systematic review and meta-analysis. Journal of Oral & Facial Pain and Headache. 2025. doi:10.22514/jofph.2025.025

22. Zieliński G, Pająk-Zielińska B, Ginszt M. A Meta-Analysis of the Global Prevalence of Temporomandibular Disorders. J Clin Med. 2024 Feb 28;13(5):1365. doi:10.3390/jcm13051365 PubMed PMID: 38592227; PubMed Central PMCID: PMC10931584.

23. Slade GD, Ohrbach R, Greenspan JD, Fillingim RB, Bair E, Sanders AE, et al. Painful Temporomandibular Disorder: Decade of Discovery from OPPERA Studies. J Dent Res. 2016 Sep;95(10):1084–92. doi:10.1177/0022034516653743

24. Mohl ND, McCall WD, Lund JP, Plesh O. Devices for the diagnosis and treatment of temporomandibular disorders. Part I: Introduction, scientific evidence, and jaw tracking. The Journal of Prosthetic Dentistry. 1990 Feb;63(2):198–201. doi:10.1016/0022-3913(90)90106-M

25. Mohl ND, Lund JP, Widmer CG, McCall WD. Devices for the diagnosis and treatment of temporomandibular disorders. Part II: Electromyography and sonography. The Journal of Prosthetic Dentistry. 1990 Mar;63(3):332–6. doi:10.1016/0022-3913(90)90207-S

26. Mohl ND, Ohrbach RK, Crow HC, Gross AJ. Devices for the diagnosis and treatment of temporomandibular disorders. Part III: Thermography, ultrasound, electrical stimulation, and electromyographic biofeedback. The Journal of Prosthetic Dentistry. 1990 Apr;63(4):472–7. doi:10.1016/0022-3913(90)90240-D

27. Enciso R, Memon A, Mah J. Three-dimensional visualization of the craniofacial patient: volume segmentation, data integration and animation. Orthod Craniofac Res. 2003;6 Suppl 1:66–71; discussion 179-182. doi:10.1034/j.1600-0544.2003.237.x PubMed PMID: 14606537.

28. Gonzalez YM, Greene CS, Mohl ND. Technological Devices in the Diagnosis of Temporomandibular Disorders. Oral and Maxillofacial Surgery Clinics of North America. 2008 May;20(2):211–20. doi:10.1016/j.coms.2007.12.006

29. Greene C, Manfredini D, Ohrbach R. Creating patients: how technology and measurement approaches are misused in diagnosis and convert healthy individuals into TMD patients. Front Dent Med. 2023 Oct 12;4:1183327. doi:10.3389/fdmed.2023.1183327

30. Knottnerus JA, editor. The evidence base of clinical diagnosis. London: BMJ Books; 2002. 226 p.

31. Parlett K, Paesani D, Tallents RH, Hatala MA. Temporomandibular joint axiography and MRI findings: a comparative study. J Prosthet Dent. 1993 Dec;70(6):521–31. doi:10.1016/0022-3913(93)90266-q PubMed PMID: 8277441.

32. Piancino MG, Cirillo S, Frongia G, Cena F, Bracco AA, Dalmasso P, et al. Sensitivity of magnetic resonance imaging and computed axiography in the diagnosis of temporomandibular joint disorders in a selected patient population. Int J Prosthodont. 2012;25(2):120–6. PubMed PMID: 22371830.

33. Uecker M, Zhang S, Voit D, Karaus A, Merboldt KD, Frahm J. Real-time MRI at a resolution of 20 ms. NMR Biomed. 2010 Oct;23(8):986–94. doi:10.1002/nbm.1585

34. Frahm J, Voit D, Uecker M. Real-Time Magnetic Resonance Imaging: Radial Gradient-Echo Sequences With Nonlinear Inverse Reconstruction. Investigative Radiology. 2019 Dec;54(12):757–66. doi:10.1097/RLI.0000000000000584

35. Radke KL, Wollschläger LM, Nebelung S, Abrar DB, Schleich C, Boschheidgen M, et al. Deep Learning-Based Post-Processing of Real-Time MRI to Assess and Quantify Dynamic Wrist Movement in Health and Disease. Diagnostics. 2021 Jun 11;11(6):1077. doi:10.3390/diagnostics11061077

36. Krohn S, Frahm J, Merboldt KD, Wassmann T, Joseph AA, Bürgers R. Diagnosis of disk displacement using real-time MRI: Clinical report of two patients. The Journal of Prosthetic Dentistry. 2018 Feb;119(2):206–9. doi:10.1016/j.prosdent.2017.03.022

37. Krohn S, Gersdorff N, Wassmann T, Merboldt KD, Joseph AA, Buergers R, et al. Real-time MRI of the temporomandibular joint at 15 frames per second—A feasibility study. European Journal of Radiology. 2016 Dec;85(12):2225–30. doi:10.1016/j.ejrad.2016.10.020

38. Krohn S, Frahm J, Mahler A, Dathe H, Sedaghat S, Kubein-Meesenburg D, et al. Biomechanical analysis of temporomandibular joint dynamics based on real-time magnetic resonance imaging. International Journal of Computerized Dentistry. 11.

39. Schaetz S, Voit D, Frahm J, Uecker M. Accelerated Computing in Magnetic Resonance Imaging: Real-Time Imaging Using Nonlinear Inverse Reconstruction. Computational and Mathematical Methods in Medicine. 2017;2017:1–11. doi:10.1155/2017/3527269

40. Mouchoux J, Sojka F, Kauffmann P, Dechent P, Meyer-Marcotty P, Quast A. An automatic tracking method to measure the mandibula movement during real time MRI. Sci Rep. 2024 Oct 15;14(1):24125. doi:10.1038/s41598-024-74285-9 PubMed PMID: 39406788; PubMed Central PMCID: PMC11480379.

41. Mouchoux J, Meyer-Marcotty P, Sojka F, Dechent P, Klenke D, Wiechens B, et al. Reliability of landmark identification for analysis of the temporomandibular joint in real-time MRI. Head Face Med. 2024 Feb 17;20(1):10. doi:10.1186/s13005-024-00411-7 PubMed PMID: 38365709; PubMed Central PMCID: PMC10874088.

42. Gao P, Jin C, Wagn L, Wu T, Li J, Gao X, et al. [Quality Evaluation of Temporomandibular Joint Images from 3 High-resolution Dynamic Sequences]. Zhongguo Yi Xue Ke Xue Yuan Xue Bao. 2023 Feb;45(1):50–6. doi:10.3881/j.issn.1000-503X.15078 PubMed PMID: 36861155.

43. Daiem HAMA, Abdeldayem MAM, Eldin OAG. Added value of dynamic 3T-MRI to conventional static MRI in evaluation of internal derangement of tempromandibular joint. Clinical Imaging. 2022 Nov;91:105–10. doi:10.1016/j.clinimag.2022.07.012

44. Ravanelli M, Bottoni L, Buffa I, Tononcelli E, Borghesi A, Maroldi R, et al. Real-time assessment of temporomandibular joint using HASTE sequences: feasibility and comparison with standard static sequences. Dentomaxillofacial Radiology. 2021 May 1;50(4):20200232. doi:10.1259/dmfr.20200232

45. Krohn S, Joseph AA, Voit D, Michaelis T, Merboldt KD, Buergers R, et al. Multi-slice real-time MRI of temporomandibular joint dynamics. Dentomaxillofacial Radiology. 2019 Jan;48(1):20180162. doi:10.1259/dmfr.20180162

46. Sun Q, Dong M jun, Tao X feng, Yu Q, Li K cheng, Yang C. Dynamic MR imaging of temporomandibular joint: an initial assessment with fast imaging employing steady-state acquisition sequence. Magn Reson Imaging. 2015 Apr;33(3):270–5. doi:10.1016/j.mri.2014.10.013 PubMed PMID: 25461305.

47. Barchetti F, Stagnitti A, Glorioso M, Al Ansari N, Barchetti G, Pranno N, et al. Static and dynamic MR imaging in the evaluation of temporomandibular disorders. Eur Rev Med Pharmacol Sci. 2014 Oct;18(20):2983–7. PubMed PMID: 25392092.

48. Hopfgartner AJ, Tymofiyeva O, Ehses P, Rottner K, Boldt J, Richter EJ, et al. Dynamic MRI of the TMJ under physical load. Dentomaxillofac Radiol. 7.

49. Yen P, Katzberg RW, Buonocore MH, Sonico J. Dynamic MR imaging of the temporomandibular joint using a balanced steady-state free precession sequence at 3T. AJNR Am J Neuroradiol. 2013 Mar;34(3):E24-26. doi:10.3174/ajnr.A2734 PubMed PMID: 22033724; PubMed Central PMCID: PMC7964901.

50. Molinari F, Gentile L, Manicone P, Ursini R, Raffaelli L, Stefanetti M, et al. Interobserver variability of dynamic MR imaging of the temporomandibular joint. Radiol Med. 2011 Dec;116(8):1303–12. doi:10.1007/s11547-011-0699-0 PubMed PMID: 21643630.

51. Zhang S, Block KT, Frahm J. Magnetic resonance imaging in real time: advances using radial FLASH. J Magn Reson Imaging. 2010 Jan;31(1):101–9. doi:10.1002/jmri.21987 PubMed PMID: 19938046.

52. Verma A, Yadav AK. Brain tumor segmentation with deep learning: Current approaches and future perspectives. Journal of Neuroscience Methods. 2025 Jun;418:110424. doi:10.1016/j.jneumeth.2025.110424

53. Verheijen EJA, Kapogiannis T, Munteh D, Chabros J, Staring M, Smith TR, et al. Artificial intelligence for segmentation and classification in lumbar spinal stenosis: an overview of current methods. Eur Spine J. 2025 Mar;34(3):1146–55. doi:10.1007/s00586-025-08672-9

54. Bakhshaliyeva E, Reiner LN, Chelbi M, Nawabi J, Tietze A, Scheel M, et al. Deep Learning Model for Automated Segmentation of Orbital Structures in MRI Images. Clin Neuroradiol. 2025 Jun 26. doi:10.1007/s00062-025-01535-2

55. Bhalodiya JM, Lim Choi Keung SN, Arvanitis TN. Magnetic resonance image-based brain tumour segmentation methods: A systematic review. DIGITAL HEALTH. 2022 Jan;8:205520762210741. doi:10.1177/20552076221074122

56. Schober P, Boer C, Schwarte LA. Correlation Coefficients: Appropriate Use and Interpretation. Anesthesia & Analgesia. 2018 May;126(5):1763–8. doi:10.1213/ANE.0000000000002864

57. Woodford SC, Robinson DL, Mehl A, Lee PVS, Ackland DC. Measurement of normal and pathological mandibular and temporomandibular joint kinematics: A systematic review. Journal of Biomechanics. 2020 Oct;111:109994. doi:10.1016/j.jbiomech.2020.109994

58. Lezcano MF, Dias FJ, Chuhuaicura P, Navarro P, Fuentes R. Symmetry of mandibular movements: A 3D electromagnetic articulography technique applied on asymptomatic participants. The Journal of Prosthetic Dentistry. 2021 May;125(5):746–52. doi:10.1016/j.prosdent.2020.01.020

59. Lezcano MF, Dias F, Arias A, Fuentes R. Accuracy and reliability of AG501 articulograph for mandibular movement analysis: A quantitative descriptive study. Sensors (Switzerland). 2020;20(21):1–13. Located at: Scopus. doi:10.3390/s20216324

60. Palla S, Gallo L, Gössi D. Dynamic stereometry of the temporomandibular joint: Dynamic stereometry of the temporomandibular joint. Orthodontics & Craniofacial Research. 2003 Aug;6:37–47. doi:10.1034/j.1600-0544.2003.233.x

61. Airoldi RL, Gallo LM, Palla S. Precision of the jaw tracking system JAWS-3D. J Orofac Pain. 1994;8(2):155–64. PubMed PMID: 7920351.

62. da Cunha DV, Degan VV, Vedovello Filho M, Bellomo DPJ, Silva MR, Furtado DA, et al. Real-time three-dimensional jaw tracking in temporomandibular disorders. J Oral Rehabil. 2017 Aug;44(8):580–8. doi:10.1111/joor.12521 PubMed PMID: 28498502.

63. Saha S, Baumert M. Intra- and Inter-subject Variability in EEG-Based Sensorimotor Brain Computer Interface: A Review. Front Comput Neurosci. 2019;13:87. doi:10.3389/fncom.2019.00087 PubMed PMID: 32038208; PubMed Central PMCID: PMC6985367.

64. Roy S, Chowdhury A, McCreadie K, Prasad G. Deep Learning Based Inter-subject Continuous Decoding of Motor Imagery for Practical Brain-Computer Interfaces. Front Neurosci. 2020;14:918. doi:10.3389/fnins.2020.00918 PubMed PMID: 33100953; PubMed Central PMCID: PMC7554529.

65. Virtanen A, Kairisto V, Uusipaikka E. Regression-based reference limits: determination of sufficient sample size. Clin Chem. 1998 Nov;44(11):2353–8. PubMed PMID: 9799764.

66. Wu B, Fang Y, Lai X. Left ventricle automatic segmentation in cardiac MRI using a combined CNN and U-net approach. Computerized Medical Imaging and Graphics. 2020 Jun;82:101719. doi:10.1016/j.compmedimag.2020.101719

67. Kijowski R, Liu F, Caliva F, Pedoia V. Deep Learning for Lesion Detection, Progression, and Prediction of Musculoskeletal Disease. Magnetic Resonance Imaging. 2020 Dec;52(6):1607–19. doi:10.1002/jmri.27001

68. Daboul A, Schwahn C, Schaffner G, Soehnel S, Samietz S, Aljaghsi A, et al. Reproducibility of Frankfort horizontal plane on 3D multi-planar reconstructed MR images. PLoS One. 2012;7(10):e48281. doi:10.1371/journal.pone.0048281 PubMed PMID: 23118970; PubMed Central PMCID: PMC3485237.

69. Iwasaki H, Kubo H, Harada M, Nishitani H. Temporomandibular joint and 3.0 T pseudodynamic magnetic resonance imaging. Part 1: evaluation of condylar and disc dysfunction. Dentomaxillofac Radiol. 2010 Dec;39(8):475–85. doi:10.1259/dmfr/29741224 PubMed PMID: 21062941; PubMed Central PMCID: PMC3520213.

70. Faherty A, Counihan T, Kropmans T, Finn Y. Inter-rater reliability in clinical assessments: do examiner pairings influence candidate ratings? BMC Med Educ. 2020 May 11;20(1):147. doi:10.1186/s12909-020-02009-4 PubMed PMID: 32393228; PubMed Central PMCID: PMC7212618.

71. Isaieva K, Leclère J, Paillart G, Drouot G, Felblinger J, Dubernard X, et al. Extraction of 3D trajectories of mandibular condyles from 2D real-time MRI.

72. Isaieva K, Leclère J, Felblinger J, Gillet R, Dubernard X, Vuissoz PA. Methodology for quantitative evaluation of mandibular condyles motion symmetricity from real-time MRI in the axial plane. Magnetic Resonance Imaging. 2023 Oct;102:115–25. doi:10.1016/j.mri.2023.05.006

73. Van Dijk DPJ, Volmer LF, Brecheisen R, Martens B, Dolan RD, Bryce AS, et al. External validation of a deep learning model for automatic segmentation of skeletal muscle and adipose tissue on abdominal CT images. British Journal of Radiology. 2024 Dec 1;97(1164):2015–23. doi:10.1093/bjr/tqae191

74. Müller D, Soto-Rey I, Kramer F. Towards a guideline for evaluation metrics in medical image segmentation. BMC Res Notes. 2022 Dec;15(1):210. doi:10.1186/s13104-022-06096-y

75. Paduano S, Grimaldi R, Nucci L, Fordellone M, Rotolo RP, Grassia V, et al. Mandibular Asymmetry Index and Dental Occlusion in Patients with Temporomandibular Disorders Treated with Occlusal Splint. Dentistry Journal. 2025 Apr 20;13(4):176. doi:10.3390/dj13040176

76. Andriani AT, Purbiati M, Krisnawati, Tanti I. Association between Mandibulofacial Asymmetry and Temporomandibular Disorder Using Diagnostic Criteria for Temporomandibular Disorder (DC/TMD). Eur J Dent. 2025 Aug 5;s-0045-1809698. doi:10.1055/s-0045-1809698

77. Rose MJ, Jarvis K, Chowdhary V, Barker AJ, Allen BD, Robinson JD, et al. Efficient method for volumetric assessment of peak blood flow velocity using 4D flow MRI: Peak Velocity Assessment With 4D Flow. J Magn Reson Imaging. 2016 Dec;44(6):1673–82. doi:10.1002/jmri.25305

78. Lew CD, Alley MT, Bammer R, Spielman DM, Chan FP. Peak velocity and flow quantification validation for sensitivity-encoded phase-contrast MR imaging. Acad Radiol. 2007 Mar;14(3):258–69. doi:10.1016/j.acra.2006.11.008 PubMed PMID: 17307658; PubMed Central PMCID: PMC1993829.

79. Lala T, Christierson L, Frieberg P, Giese D, Kellman P, Hakacova N, et al. Evaluation of Real-Time Cardiovascular Flow MRI Using Compressed Sensing in a Phantom and in Patients With Valvular Disease or Arrhythmia. J Magn Reson Imaging. 2025 Aug;62(2):417–29. doi:10.1002/jmri.29702 PubMed PMID: 39831596; PubMed Central PMCID: PMC12276637.

80. Eriksson PO, Zafar H, Nordh E. Concomitant mandibular and head-neck movements during jaw opening-closing in man. J Oral Rehabil. 1998 Nov;25(11):859–70. doi:10.1046/j.1365-2842.1998.00333.x PubMed PMID: 9846906.

81. Kohno S, Kohno T, Medina RU. Rotational head motion concurrent to rhythmical mandibular opening movements. J Oral Rehabil. 2001 Aug;28(8):740–7. doi:10.1046/j.1365-2842.2001.00707.x PubMed PMID: 11556955.

82. Gal JA, Gallo LM, Palla S, Murray G, Klineberg I. Analysis of human mandibular mechanics based on screw theory and in vivo data. Journal of Biomechanics. 2004 Sep;37(9):1405–12. doi:10.1016/j.jbiomech.2003.12.019

83. Leader JK, Boston JR, Debski RE, Rudy TE. Mandibular kinematics represented by a non-orthogonal floating axis joint coordinate system. Journal of Biomechanics. 2003 Feb;36(2):275–81. doi:10.1016/S0021-9290(02)00337-8

84. Jeon KJ, Kim YH, Ha EG, Choi HS, Ahn HJ, Lee JR, et al. Quantitative analysis of the mouth opening movement of temporomandibular joint disorder patients according to disc position using computer vision: a pilot study. Quant Imaging Med Surg. 2022 Mar;12(3):1909–18. doi:10.21037/qims-21-629 PubMed PMID: 35284273; PubMed Central PMCID: PMC8899952.

85. Farfán NC, Lezcano MF, Navarro-Cáceres PE, Sandoval-Vidal HP, Martinez-Gomis J, Muñoz L, et al. Characterization of Mandibular Border Movements and Mastication in Each Skeletal Class Using 3D Electromagnetic Articulography: A Preliminary Study. Diagnostics (Basel). 2023 Jul 19;13(14):2405. doi:10.3390/diagnostics13142405 PubMed PMID: 37510149; PubMed Central PMCID: PMC10378291.

86. Hyönä J, Li J, Oksama L. Eye Behavior During Multiple Object Tracking and Multiple Identity Tracking. Vision (Basel). 2019 Jul 31;3(3):37. doi:10.3390/vision3030037 PubMed PMID: 31735838; PubMed Central PMCID: PMC6802796.

87. Raaj V, Raina S, Raina R, Abhishek null, Kumari M, Anusha null. Electromyographic Analysis of Masticatory and Accessory Muscles in Subjects With Implant-Supported Fixed Prostheses: A Three-Arm Comparative Clinical Study. Cureus. 2023 Jan;15(1):e33969. doi:10.7759/cureus.33969 PubMed PMID: 36812127; PubMed Central PMCID: PMC9938720.

88. Julious SA. Sample size of 12 per group rule of thumb for a pilot study. Pharmaceutical Statistics. 2005 Oct;4(4):287–91. doi:10.1002/pst.185

89. Teare MD, Dimairo M, Shephard N, Hayman A, Whitehead A, Walters SJ. Sample size requirements to estimate key design parameters from external pilot randomised controlled trials: a simulation study. Trials. 2014 Dec;15(1):264. doi:10.1186/1745-6215-15-264

90. Karamitsos TD, Hudsmith LE, Selvanayagam JB, Neubauer S, Francis JM. Operator induced variability in left ventricular measurements with cardiovascular magnetic resonance is improved after training. J Cardiovasc Magn Reson. 2007;9(5):777–83. doi:10.1080/10976640701545073 PubMed PMID: 17891615.

91. Lee KS, Kwak HJ, Oh JM, Jha N, Kim YJ, Kim W, et al. Automated Detection of TMJ Osteoarthritis Based on Artificial Intelligence. J Dent Res. 2020 Nov;99(12):1363–7. doi:10.1177/0022034520936950

92. Ohrbach R, Dworkin SF. The Evolution of TMD Diagnosis: Past, Present, Future. J Dent Res. 2016 Sep;95(10):1093–101. doi:10.1177/0022034516653922

93. Greene CS. Managing the Care of Patients With Temporomandibular Disorders. The Journal of the American Dental Association. 2010 Sep;141(9):1086–8. doi:10.14219/jada.archive.2010.0337

94. Giraudeau et al. JDOOLBMFCCCPS. Dérangements intracapsulaires de l'articulation temporo-mandibulaire. 2001;Les Cahiers de Prothèse:51–61.

95. Carter JV, Pan J, Rai SN, Galandiuk S. ROC-ing along: Evaluation and interpretation of receiver operating characteristic curves. Surgery. 2016 Jun;159(6):1638–45. doi:10.1016/j.surg.2015.12.029 PubMed PMID: 26962006.

96. Nebbe B, Brooks SL, Hatcher D, Hollender LG, Prasad NG, Major PW. Interobserver reliability in quantitative MRI assessment of temporomandibular joint disk status. Oral Surg Oral Med Oral Pathol Oral Radiol Endod. 1998 Dec;86(6):746–50. doi:10.1016/s1079-2104(98)90215-3 PubMed PMID: 9868736.

97. Widmalm S, Brooks S, Sano T, Upton L, McKay D. Limitation of the diagnostic value of MR images for diagnosing temporomandibular joint disorders. Dentomaxillofacial Radiology. 2006 Sep;35(5):334–8. doi:10.1259/dmfr/23427399

98. Tang W, Wu Y, Ma J, Svensson P, Wang K, Zhang H, et al. 3-Dimensional quantitative analysis of mandibular motion in TMD and healthy subjects: Comparison with clinical observations. Journal of Dentistry. 2025 Feb;153:105534. doi:10.1016/j.jdent.2024.105534

99. Rauch A, Schierz O. Reliability of mandibular movement assessments depending on TMD. Cranio. 2018 May;36(3):156–60. doi:10.1080/08869634.2017.1325986 PubMed PMID: 28502221.

100. Hajian-Tilaki K. Receiver Operating Characteristic (ROC) Curve Analysis for Medical Diagnostic Test Evaluation. Caspian J Intern Med. 2013;4(2):627–35. PubMed PMID: 24009950; PubMed Central PMCID: PMC3755824.

101. Çorbacıoğlu ŞK, Aksel G. Receiver operating characteristic curve analysis in diagnostic accuracy studies: A guide to interpreting the area under the curve value. Turk J Emerg Med. 2023;23(4):195–8. doi:10.4103/tjem.tjem_182_23 PubMed PMID: 38024184; PubMed Central PMCID: PMC10664195.

102. Trevethan R. Sensitivity, Specificity, and Predictive Values: Foundations, Pliabilities, and Pitfalls in Research and Practice. Front Public Health. 2017;5:307. doi:10.3389/fpubh.2017.00307 PubMed PMID: 29209603; PubMed Central PMCID: PMC5701930.

103. Hanczar B, Hua J, Sima C, Weinstein J, Bittner M, Dougherty ER. Small-sample precision of ROC-related estimates. Bioinformatics. 2010 Mar 15;26(6):822–30. doi:10.1093/bioinformatics/btq037 PubMed PMID: 20130029.

104. Mathema VB, Sen P, Lamichhane S, Orešič M, Khoomrung S. Deep learning facilitates multi-data type analysis and predictive biomarker discovery in cancer precision medicine.

Comput Struct Biotechnol J. 2023;21:1372–82. doi:10.1016/j.csbj.2023.01.043 PubMed PMID: 36817954; PubMed Central PMCID: PMC9929204.

105. Xu J, Xue K, Zhang K. Current status and future trends of clinical diagnoses via image-based deep learning. Theranostics. 2019;9(25):7556–65. doi:10.7150/thno.38065 PubMed PMID: 31695786; PubMed Central PMCID: PMC6831476.

ANNEXES

ANNEXE I – Formulaire Examen Clinique DC/TMD

FORMULAIRE D'EXAMEN DC/TMD

Date (jj-mm-aaaa) : __-__-____

Patient _____ Examinateur _____

1a. SITE DOULEUR: 30 derniers jours (Choisir tout ce qui s'applique)

DOULEUR - DROIT				DOULEUR - GAUCHE			
O Non	O Temporal	O Autres musc mast	O Structures non-mast	O Non	O Temporal	O Autres musc mast	O Structures non-mast
	O Masséter	O ATM			O Masséter	O ATM	

1b. SITE MAL DE TÊTE: 30 derniers jours (Choisir tout ce qui s'applique)

O Non	O Temporal	O Autre	O Non	O Temporal	O Autre

2. RELATION INCISIVE **Dent référence** O FDI #11 O FDI #21 O Autre

Surplomb incisif horizontal O Si négatif ___ mm

Surplomb incisif vertical O Si négatif ___ mm

Déviation médiane Droit O Gau O N/A O ___ mm

3. PATRON OUVERTURE (Supplément; Choisir tout ce qui s'applique)

O Rectiligne O Déviation corrigée

Déviation non-corrigée : O Droit O Gauche

4. MOUVEMENTS OUVERTURE

A. Ouverture sans douleur ___ mm

B. Ouverture maxi. sans aide ___ mm

C. Ouverture maxi. avec aide ___ mm

D. Interrompu? (N) (Y)

	CÔTÉ DROIT				CÔTÉ GAUCHE			
	Douleur	Douleur habituelle	Mal de tête habituel		Douleur	Douleur habituelle	Mal de tête habituel	
Temporal	(N) (Y)	(N) (Y)	(N) (Y)		Temporal	(N) (Y)	(N) (Y)	(N) (Y)
Masséter	(N) (Y)	(N) (Y)			Masséter	(N) (Y)	(N) (Y)	
ATM	(N) (Y)	(N) (Y)			ATM	(N) (Y)	(N) (Y)	
Autres m mast	(N) (Y)	(N) (Y)			Autres m mast	(N) (Y)	(N) (Y)	
Non-mast	(N) (Y)	(N) (Y)			Non-mast	(N) (Y)	(N) (Y)	

5. MOUVEMENTS LATÉRAUX ET PROTRUSION

A. Latéral droit ___ mm

B. Latéral gauche ___ mm

C. Protrusion ___ mm

O Si négatif

	CÔTÉ DROIT				CÔTÉ GAUCHE			
	Douleur	Douleur habituelle	Mal de tête habituel		Douleur	Douleur habituelle	Mal de tête habituel	
Temporal	(N) (Y)	(N) (Y)	(N) (Y)		Temporal	(N) (Y)	(N) (Y)	(N) (Y)
Masséter	(N) (Y)	(N) (Y)			Masséter	(N) (Y)	(N) (Y)	
ATM	(N) (Y)	(N) (Y)			ATM	(N) (Y)	(N) (Y)	
Autres m mast	(N) (Y)	(N) (Y)			Autres m mast	(N) (Y)	(N) (Y)	
Non-mast	(N) (Y)	(N) (Y)			Non-mast	(N) (Y)	(N) (Y)	

6. BRUITS ATM PENDANT MOUVEMENTS OUVERTURE & FERMETURE

ATM DROITE

	Examinateur Ouvert	Examinateur Ferm	Patient	Douleur à Craq	Douleur habituelle
Craque	N Y	N Y	N **Y** →	N Y	N Y
Crépite	N Y	N Y	N Y		

ATM GAUCHE

	Examinateur Ouvert	Examinateur Ferm	Patient	Douleur à Craq	Douleur habituelle
Craque	N Y	N Y	N **Y** →	N Y	N Y
Crépite	N Y	N Y	N Y		

7. BRUITS ATM PENDANT MOUVEMENTS LATÉRAUX & PROTRUSION

ATM DROITE

	Examinateur	Patient	Douleur à Craq	Douleur habituelle
Craquement	N Y	N **Y** →	N Y	N Y
Crépitement	N Y	N Y		

ATM GAUCHE

	Examiner	Patient	Douleur à Craq	Douleur habituelle
Craquement	N Y	N **Y** →	N Y	N Y
Crépitement	N Y	N Y		

8. BLOCAGE ARTICULAIRE

ATM DROITE

	Blocage	Réduction Patient	Réduction Examinateur
En ouvrant	N Y	N Y	N Y
Position ouvert grand	N Y	N Y	N Y

ATM GAUCHE

	Blocage	Réduction Patient	Réduction Examinateur
En ouvrant	N Y	N Y	N Y
Position ouvert grand	N Y	N Y	N Y

9. DOULEUR PALPATION MUSCLES & ATM

CÔTÉ DROIT

(1 kg)	Douleur	Douleur habituelle	Mal de tête habituel	Douleur référée
Temporal (postérieur)	N Y	N Y	N Y	N Y
Temporal (moyen)	N Y	N Y	N Y	N Y
Temporal (antérieur)	N Y	N Y	N Y	N Y
Masséter (origine)	N Y	N Y		N Y
Masséter (corps)	N Y	N Y		N Y
Masséter (insertion)	N Y	N Y		N Y

ATM	Douleur	Douleur habituelle	Douleur référée
Pôle latéral **(0.5 kg)**	N Y	N Y	N Y
Autour du pôle latéral **(1 kg)**	N Y	N Y	N Y

CÔTÉ GAUCHE

(1 kg)	Douleur	Douleur habituelle	Mal de tête habituel	Douleur référée
Temporal (postérieur)	N Y	N Y	N Y	N Y
Temporal (moyen)	N Y	N Y	N Y	N Y
Temporal (antérieur)	N Y	N Y	N Y	N Y
Masséter (origine)	N Y	N Y		N Y
Masséter (corps)	N Y	N Y		N Y
Masséter (insertion)	N Y	N Y		N Y

	Douleur	Douleur habituelle	Douleur référée
Pôle latéral **(0.5 kg)**	N Y	N Y	N Y
Autour du pôle latéral **(1 kg)**	N Y	N Y	N Y

10. DOULEUR PALPATION MUSCLES SUPPLÉMENTAIRES

CÔTÉ DROIT

(0.5 kg)	Douleur	Douleur habituelle	Douleur référée
Région mandibulaire post	N Y	N Y	N Y
Région sous-mandibulaire	N Y	N Y	N Y
Région ptérygoidien latéral	N Y	N Y	N Y
Tendon du temporal	N Y	N Y	N Y

CÔTÉ GAUCHE

(0.5 kg)	Douleur	Douleur habituelle	Douleur référée
Région mandibulaire post	N Y	N Y	N Y
Région sous-mandibulaire	N Y	N Y	N Y
Région ptérygoidien latéral	N Y	N Y	N Y
Tendon du temporal	N Y	N Y	N Y

11. DIAGNOSTICS

DÉSORDRES DOULOUREUX

- ○ Non
- ○ Myalgie
- ○ Douleur Myofasciale Référée
- ○ Arthralgie droite
- ○ Arthralgie gauche
- ○ Maux de tête attribués à DTM

DÉSORDRES ATM DROITE

- ○ Non

Déplacement du disque (en choisir un)

- ○ ...avec réduction
- ○ ...avec réduction, et blocage intermittent
- ○ ... sans réduction, avec ouverture limitée
- ○ ... sans réduction, sans ouverture limitée
- ○ Maladie dégénérative articulaire
- ○ Subluxation

DÉSORDRES ATM GAUCHE

- ○ Non

Déplacement du disque (en choisir un)

- ○ ...avec réduction
- ○ ...avec réduction, et blocage intermittent
- ○ ... sans réduction, avec ouverture limitée
- ○ ... sans réduction, sans ouverture limitée
- ○ Maladie dégénérative articulaire
- ○ Subluxation

12. COMMENTAIRES

Copyright International RDC/TMD Consortium Network. Translated by Goulet J-P, Univ. Laval, Quebec, Canada. Available at http://www.rdc-tmdinternational.org
Version 12May2013. No permission required to reproduce, translate, display, or distribute.

ANNEXE II – Évaluation de la validité de l'examen clinique (DC/TMD)

	Histoire		Examen	
Désordre	*Critères*	*QS*	*Critères*	*Formulaire d'Examen*
Désordres douloureux				
Myalgie (ICD-9 729.1) • Sens. 0.90 • Spéc. 0.99	Douleur à structure(s) masticatoire(s)	QS3	Confirmation de douleur dans le(s) muscle(s) masticateur(s)	E1a
	Douleur modifiée par le mouvement de la mâchoire, la fonction ou la parafonction	SQ4	Douleur habituelle au(x) muscle(s) masticateur(s) à la palpation ou à l'ouverture maximale	E4b, E4c, or E9: douleur habituelle dans le temporal ou le masséter, ou dans d'autres muscles masticateurs si cela est pertinent; **ou** E10: douleur habituelle dans les muscles supplémentaires, si E10 inclus
Sous-types de myalgie				
Myalgie locale (ICD-9 729.1) Sens. et Spéc. non établis	[même que myalgie]	[QS3 & QS4]	Confirmation de douleur au(x) muscle(s) masticateur(s)	E1a
			Douleur habituelle à la palpation musculaire	E9: douleur habituelle au temporal ou au masséter; **ou** E10: douleur habituelle aux muscles supplémentaires, si E10 inclus
			Douleur reste locale à la zone de stimulation	E9: négatif pour douleur référée ou qui se propage; **et** E10: négatif pour douleur référée ou qui se propage, si E10 inclus
Douleur myofasciale (ICD-9 729.1) Sens. et Spéc. non établis	[même que myalgie]	[QS3 & QS4]	Confirmation de douleur au(x) muscle(s) masticateur(s)	E1a
			Douleur habituelle à la palpation musculaire	E9: douleur habituelle au temporal ou au masséter; **ou** E10: douleur habituelle aux muscles supplémentaires, si E10 inclus
			Propagation de la douleur (mais pas référée) à la palpation musculaire	E9: propagation de la douleur; **ou** E10: propagation de la douleur, si E10 inclus; **AND** E9: négatif pour douleur référée; **et** E10: négatif pour douleur référée, si E10 inclus

	Histoire		Examen	
Désordre	*Critères*	*QS*	*Critères*	*Formulaire d'Examen*
Douleur myofasciale avec référence (ICD-9 729.1) • Sens. 0.86 • Spéc. 0.98	[même que myalgie]	[QS3 & QS4]	Confirmation de douleur au(x) muscle(s) masticateur(s)	E1a
			Douleur habituelle à la palpation musculaire	E9: douleur habituelle au masséter ou au temporal; **ou** E10: douleur habituelle aux muscles supplémentaires, si E10 inclus
			Douleur référée à la palpation musculaire	E9: positif pour douleur référée; **ou** E10: positif pour douleur référée, si E10 inclus
Arthralgie (ICD-9 524.62) • Sens. 0.89 • Spéc. 0.98	Douleur à structure(s) masticatoire(s)	QS3	Confirmation de douleur à ou aux ATM	E1a
	Douleur modifiée par le mouvement de la mâchoire, la fonction ou la parafonction	QS4	Douleur habituelle à la palpation de l'ATM ou à l'amplitude du mouvement	E4b, E4c, E5a-c, ou E9: douleur habituelle à ou aux ATM
Maux de tête attribués à un DTM (ICD-9 339.89 [autre syndrome de céphalée spécifié], ou ICD-9 784.0 [Maux de tête]) • Sens. 0.89 • Spéc. 0.87 Note pour un diagnostic de céphalée secondaire, un diagnostic primaire de myalgie ou d'arthralgie est requis.	Maux de tête de tout type dans la région temporale	QS5	Confirmation de maux de tête dans le muscle temporal	E1b
	Maux de tête affectés par le mouvement de la mâchoire, la fonction ou la parafonction	QS7	Rapport de maux de tête habituel à la région temporale suite à: a. Palpation du muscle temporal **ou** b. Amplitude du mouvement de la mâchoire	E4b, E4c, E5a-c, ou E9: douleur de maux de tête habituel à la palpation du muscle temporal

	Histoire		Examen	
Désordre	*Critères*	*QS*	*Critères*	*Formulaire d'Examen*
Désordres Articulaires				
Déplacement du disque avec réduction (ICD-9 524.63) • Sens. 0.34 • Spéc. 0.92	Bruits ATM actuels par histoire, **OU**	QS8	Craquement(s) avec ouverture **et** fermeture, **OU**	E6: (ouverture & fermeture) craquement, **OU**
	Patient rapporte bruit pendant l'examen	E6 ou E7: bruit rapporté par le patient	Les deux : (a) craquement à l'ouverture ou fermeture, **et**	E6: (ouverture ou fermeture) craquement, **et**
			(b) craquement avec mouvement latéral ou protrusion	E7: craquement avec mouvement latéral ou protrusion
Déplacement du disque avec réduction et blocage intermittent (ICD-9 524.63) • Sens. 0.38 • Spéc. 0.98	[même que déplacement du disque avec réduction]	[même que DD avec réd.]	[même que déplacement du disque avec réduction]	[même que déplacement du disque avec réduction]
	Blocage intermittent (actuel) avec limitation d'ouverture	QS11=oui QS12=non	Lorsque le désordre est présent en clinique : une manœuvre est nécessaire pour ouvrir la bouche	E8 (optionnel)
Déplacement du disque sans réduction avec ouverture limitée (ICD-9 524.63) • Sens. 0.80 • Spéc. 0.97	ATM bloqué (actuel*) avec limitation d'ouverture	QS9	Étirement passif (ouverture maximale assistée) < 40mm	E4c < 40mm incluant le surplomb vertical incisif
	Limitation suffisamment grave pour interférer avec la capacité à manger	QS10		
Déplacement du disque sans réduction sans ouverture limitée (ICD-9 524.63) • Sens. 0.54 • Spéc. 0.79	Antécédent* ATM bloqué avec limitation d'ouverture	QS9	Étirement passif (ouverture maximale assistée) ≥ 40mm	E4c ≥ 40mm incluant le surplomb vertical incisif
	Limitation suffisamment grave pour interférer avec la capacité à manger	QS10		
Maladie articulaire dégénérative (ICD-9 715.18) • Sens. 0.55 • Spéc. 0.61	Bruits ATM (actuel) par histoire, **OU**	QS8	Crépitement pendant le mouvement de la mâchoire	E6 ou E7: crépitement détecté par l'examinateur
	Patient rapporte bruit pendant l'examen	E6 ou E7: bruit rapporté par le patient		
Subluxation (ICD-9 830.0) • Sens. 0.98 • Spéc. 1.00	Blocage ou décrochage de l'ATM avec bouche grande ouverte	QS13	Lorsque le désordre est présent en clinique : une manœuvre est nécessaire pour fermer la bouche	E8 (optionnel)
	Incapable de fermer la bouche sans manœuvre spécifique	QS14		

* "Actuel" et "Antécédent" (basé sur S9) pour distinguer respectivement les variantes "avec limitation" vs "sans limitation" du Déplacement du Disque sans Réduction interprétés sur la base du changement dans le temps tel que déterminé par l'histoire et confirmé par l'examen clinique de l'amplitude des mouvements de la mâchoire.

Annexe III. Récapitulatif des articles sélectionnés et informations analysées au sein de la revue de la littérature

	Type d'étude	Cohorte volontaires	Séquence IRM	Plan d'acquisition
1. Mouchoux et al., Sci Rep. 2024 (40)	Pilote Prospective	10 (sains)	FLASH + Prisma 3T	SAG
2. Mouchoux et al. Head Face Med. 2024 (41)	Exploratoire	4 (sains)	FLASH + Prisma 3T	SAG
3. Gao et al. Clinical Trial. 2023 (42)	Contrôlée Randomisée	25 (DTM)	SSFSE +FIESTA +SPGR	SAG
4. Daiem et al. Clin Imaging. 2022 (43)	Prospective	18 (DTM)	T1W/T2W/DP TSE + T1WFFE	SAG
5. Ravanelli et al. Dentomaxillofac Radiol. 2021 (44)	Rétrospective	50 (DTM)	HASTE +DP/T2/T1 TSE	SAG AX
6. Krohn et al. Int J Comput Dent. 2020 (38)	Exploratoire	NR	FLASH	SAG
7. Krohn et al. Dentomaxillofac Radiol. 2019 (45)	Exploratoire Prospective	10 (sains)	FLASH	SAG
8. Krohn et al. J Prosthet Dent. 2018 (36)	Rapport de cas	2 (DTM)	FLASH	SAG
9. Krohn et al. Eur J Radiol. 2016 (37)	Faisabilité Comparative	40 (randomisés)	FLASH +T1/T2 TSE	SAG
10. Sun et al. Magn Reson Imaging. 2015 (46)	Exploratoire	20 (sains) + 80 (DTM)	FIESTA +TSE	SAG
11. Barchetti et al. Eur Rev Med Pharmacol Sci. 2014 (47)	Prospective	194 (DTM)	HASTE + DP TSE	SAG
12. Hopfgartner et al. Dentomaxillofac Radiol. 2013 (48)	Faisabilité	14 (sains) + 8 (DTM)	FLASH + T1/T2 TSE	SAG
13. Yen et al. AJNR Am J Neuroradiol. 2013 (49)	Faisabilité exploratoire	12 (sains)	TrueFISP + HASTE + EPI + T1/T2 FSE	SAG AX
14. Molinari et al. Radiol Med. 2011 (50)	Prospective	62 (sains)	TrueFISP + T1/T2 FSE	SAG
15. Zhang et al. J Magn Reson Imaging. 2010 (51)	Préliminaire et faisabilité	NR	FLASH	SAG

ANNEXE IV. Résumé du protocole ARTEMIS

CENTRE HOSPITALIER RÉGIONAL UNIVERSITAIRE DE NANCY

DIRECTION DE LA RECHERCHE ET DE L'INNOVATION

RESUME

PROTOCOLE DE RECHERCHE INTERVENTIONNELLE

INVESTIGATION CLINIQUE

Caractérisation des variations morphologiques normales et pathologiques de l'**AR**ticulation **TEM**poro-mandibulaire par **I**magerie par ré**S**onance magnétique en temps réel

*Ch**A**racterization of normal and pathological mo**R**phological variations of the **TEM**poromandibular joint by real-time magnet**I**c re**S**onance imaging*

ARTEMIS

Version 2.0 du 31/01/2024

N°ID-RCB : 2021-A02648-33
Code Promoteur : 2021PI137
Avis favorable du CPP Est II le 21/07/2022
Autorisation de l'ANSM le 22/07/2022

Promoteur :

Centre Hospitalier Régional Universitaire de Nancy
Avenue du Maréchal de Lattre de Tassigny
54035 NANCY Cedex

Et par délégation : M. SIAGHY El Mehdi
Directeur de la Recherche et de l'Innovation
CHRU de Nancy-Brabois, Bâtiment Recherche
54511 Vandœuvre-lès-Nancy Cedex

Investigateur Principal :

NOM : GONDIM TEIXEIRA
Prénom : Pedro Augusto
Qualité : PU-PH
Adresse : Service d'Imagerie Guilloz, Hôpital Central, CHRU de Nancy, Hôpital Central, 29 Avenue du Maréchal De Lattre de Tassigny, 54035 NANCY
Mail : p.teixeira@chru-nancy.fr Tél : 03 83 85 16 08 Fax : 03 83 85 97 25

Acronyme **Titre complet**	**ARTEMIS** Caractérisation des variations morphologiques normales et pathologiques de l'**AR**ticulation **TEM**poro-mandibulaire par **I**magerie par ré**S**onance magnétique en temps réel *Ch**A**racterization of norm**A**l and pathological mo**R**phological variations of the **TE**mporomandibular joint by real-time **M**agnet**I**c re**S**onance imaging*
Promoteur	CHRU de NANCY
Investigateur Principal	Pr. Pedro Augusto GONDIM TEIXEIRA Service d'Imagerie Guilloz CHRU de Nancy – Hôpital Central 29 Avenue du Maréchal De Lattre de Tassigny, 54035 NANCY 03 83 85 16 08 p.teixeira@chru-nancy.fr
Responsable Scientifique Coordonnateur	Pr. Jacques FELBLINGER **I**magerie **A**daptative Diagnostique et **I**nterventionnelle (**IADI**), Unité INSERM U1254 (directeur de l'unité) & **CIC-IT** de Nancy CIC1433 (coordinateur du CIC-IT) **D**élégation à la **R**echerche **C**linique et à l'**I**nnovation (**DRCI**) CHRU de Nancy – Hôpitaux de Brabois Bâtiment Recherche, RdC, rue du Morvan, 54511 VANDOEUVRE-LES-NANCY 03 83 15 49 76 j.felblinger@chru-nancy.fr
Version du protocole	Version 2.0 du 31/01/2024
Type d'Investigation Clinique	Investigation Clinique portant sur : ☐ **DM non marqué CE** visant à établir la conformité ☐ **DM marqué CE** utilisé **hors destination** ☐ **DM marqué CE** utilisé **dans sa destination** et comportant des procédures additionnelles invasives/lourdes ☐ **DM marqué CE** utilisé **hors destination** et comportant des procédures additionnelles non lourdes et non invasives ☐ **DM marqué CE** utilisé **dans sa destination** sans objectif d'établissement de conformité, et avec procédure additionnelle invasive ou lourde ou avec procédure additionnelle non invasive et non lourde ☐ **DM marqué CE** utilisé **hors destination** sans objectif de marquage CE ou d'établissement de la conformité ☒ **DM non marqué CE** sans objectif de marquage CE ou d'établissement de la conformité
Justification / contexte	L'**articulation temporo-mandibulaire** (ATM) joue un rôle essentiel au quotidien notamment lors des fonctions élémentaires

	et vitales que sont la mastication, la phonation et la déglutition. L'ATM est une articulation synoviale, dans laquelle se trouve un disque articulaire, majoritairement fibreux, interposé entre les deux surfaces osseuses et séparant la capsule articulaire en deux parties. L'ATM présente une cinématique complexe (Woodford et al., 2020) et le siège de nombreuses dysfonctions d'origine musculo-squelettique pouvant conduire à sa détérioration progressive (Schiffman et al., 2014) : les **dysfonctions temporo-mandibulaires** (DTM). A long terme et en l'absence de traitements adaptés, ces troubles peuvent engendrer plusieurs problèmes impactant la qualité de vie des patients tels qu'une limitation de l'amplitude des mouvements mandibulaires, une altération de la fonction musculaire masticatrice, une usure arrêt du disque articulaire, ou encore aboutir à l'apparition d'arthrose. D'autres pathologies plus générales peuvent également provoquer la destruction totale d'une partie de l'ATM, plus fréquemment du condyle mandibulaire, lors de traumatismes faciaux ou développements tumoraux. C'est pourquoi cette étude s'intéresse tout particulièrement à la synergie régissant le système musculo-squelettique, en proposant de l'étudier à travers un examen radiologique non invasif fiable : l'**Imagerie par Résonance Magnétique** (IRM) en temps réel (ou dynamique). L'IRM est une technique d'imagerie médicale permettant la réalisation d'images morphologiques et fonctionnelles. Une séquence IRM consiste à appliquer les impulsions radiofréquence, les gradients de champ magnétique XYZ et la lecture des données. La séquence **Real Time MRI Rapid Flash**, comme toutes les séquences IRM, est une librairie virtuelle qui va être chargée dans un environnement IRM spécifique existant (en l'occurrence, ici, l'IRM Siemens Prisma 3T). Elle est particulièrement intéressante pour l'étude des organes en mouvement et des articulations. Dans le cadre de cette étude, nous souhaitons caractériser les mouvements de l'ATM normaux et pathologiques par IRM *via* la **séquence Real Time MRI Rapid Flash**. L'utilisation de cette séquence permettra la visualisation du mouvement de l'ATM en temps réel. Contrairement à des acquisitions statiques (bouche ouverte et fermée) réalisées à l'aide de cales placées dans la bouche des sujets, le mouvement actif de la mandibule permet un déplacement naturel des structures de l'ATM (disque et condyle) et permet d'éviter les déviations de position de celles-ci imposées par une cale (Krohn et al., 2018).

	Notre hypothèse est que cette séquence d'acquisition temps réel permettra de mettre en évidence des **marqueurs IRM de l'ATM** chez des sujets contrôles et pathologiques présentant des DTM.
Objectif Principal	Caractériser la trajectoire des mouvements des condyles temporo-mandibulaires par Imagerie par Résonance Magnétique chez des sujets contrôles et pathologiques.
Objectifs Secondaires	Les objectifs secondaires sont les suivants : 1. Comparer des mesures de trajectoire des condyles temporo-mandibulaires par IRM entre le groupe de sujets contrôles et le groupe de sujets pathologiques ; 2. Caractériser la trajectoire de mouvement des disques articulaires par IRM chez des sujets contrôles et pathologiques ; 3. Comparer des mesures de trajectoire des disques articulaires par IRM entre le groupe de sujets contrôles et le groupe de sujets pathologiques ; 4. Comparer la localisation articulaire des disques articulaires obtenues par la séquence Real Time MRI Rapid Flash et la situation de référence (séquences standards classiques telles qu'utilisées en pratique clinique) ; 5. Caractériser le volume des muscles masticateurs principaux (masséter, ptérygoïdien médial, ptérygoïdien latéral et ptérygoïdien temporal) durant le mouvement par IRM chez des sujets contrôles et pathologiques ; 6. Caractériser les condyles temporo-mandibulaires évalués par IRM par rapport aux mesures cliniques chez les sujets contrôles et pathologiques.
Critère d'évaluation principal	Le critère d'évaluation principal est les courbes représentant le déplacement des condyles (droite et gauche) en mm lors des mouvements de l'ATM chez des sujets contrôles et pathologiques. Ces courbes seront caractérisées par la vitesse de déplacement des condyles dans les 3 directions de l'espace.
Critère(s) d'évaluation secondaire(s)	Les critères d'évaluation secondaire sont les suivants : 1. Différence entre le déplacement des condyles lors des mouvements de l'ATM chez des sujets contrôles et chez des sujets présentant des DTM connues ; 2. Courbe représentant le déplacement des disques articulaires lors des mouvements de l'ATM ; 3. Différence entre le déplacement des disques articulaires lors des mouvements de l'ATM chez des sujets contrôles et chez des sujets présentant des DTM connues ; 4. Comparaison de la localisation articulaire des disques articulaires entre les acquisitions réalisées *via* la

	séquence Real Time MRI Rapid Flash et la situation de référence ; 5. Le volume des différents muscles masticateurs principaux sera mesuré en en mm^3 lors des différents temps de l'acquisition IRM ; 6. Pour l'IRM, les condyles temporo-mandibulaires seront décrits par leurs mouvements : trajectoires et déplacements en mm et leurs volumes en mm^3 (comme décrits pour les objectifs secondaires précédents). L'examen clinique permettra de mesurer les mesures d'amplitude maximale de mouvement (ouverture, latéralités droite et gauche et propulsion) et la sensibilité du muscle à la palpation et provoquant ou non des douleurs.
Méthodologie / Schéma de l'Investigation Clinique	Investigation clinique prospective, monocentrique, pilote, non contrôlée, non randomisée et ouverte.
Dispositif Médical objet de l'Investigation Clinique	Le dispositif médical objet de l'étude est la séquence d'acquisition IRM dynamique « **Real Time MRI Rapid Flash** ».
Classe du Dispositif Médical objet de l'Investigation Clinique	IIa.
Produit associé à l'Investigation Clinique	Système IRM 3T Prisma de Siemens.
Dispositif Médical utilisé comme référence	Le produit utilisé comme référence correspond aux **séquences d'acquisition IRM** standards, commercialisées avec la machine ou proposées par le fabriquant de la machine et telles qu'utilisées en pratique clinique pour les acquisitions IRM statiques de l'ATM (bouche ouverte et bouche fermée).
Nombre de personnes se prêtant à l'Investigation Clinique nécessaires (patients, témoins le cas échéant)	60 volontaires avec une IRM complète Le caractère innovant de cette investigation clinique ne permet pas d'avoir de données chiffrées publiées sur lesquelles estimer un nombre de sujets à inclure. Nous suivrons les recommandations actuelles de la FDA (https://www.fda.gov/media/90419/download) à savoir : pour les études de faisabilité à proprement parlé inclusion de 30 sujets. Cet effectif parait nécessaire pour permettre une caractérisation suffisamment précise et pouvoir utiliser des statistiques descriptives applicables aux grands échantillons (moyennes, écarts-type). Ainsi le groupe de volontaires contrôles sera constitué de 30 sujets tout comme le groupe de volontaires présentant un DTM.

Critères d'Inclusion des personnes se prêtant à l'Investigation Clinique et d'appartenance aux groupes	Les critères d'inclusion pour **tous les participants** sont les suivants : • Personne majeure : âge ≥ 18 ans ; • Personne ayant la capacité de comprendre les instructions données ; • Personne affilié à un régime de sécurité sociale ou bénéficiaire d'un tel régime ; • Personne ayant reçu l'information complète sur l'organisation de l'Investigation Clinique et ayant signé son consentement éclairé ; • Personne ayant bénéficié d'un interrogatoire médical préalable. Les critères d'inclusion spécifiques des **volontaires présentant une dysfonction temporo-mandibulaire connue** : • Personne présentant une dysfonction temporo-mandibulaire connue ; • Personne suivie au CHRU de Nancy dans le cadre de la prise en charge de son trouble temporo-mandibulaire ; Personne présentant une douleur oro-faciale : score > 0/10 cotée par le sujet sur une échelle de douleur. Les critères spécifiques d'appartenance au groupe des **volontaires** contrôles sont les suivants (déterminés après l'examen clinique) : • Absence de dysfonctions temporo-mandibulaires connues ; • Palpation musculaire négative (sans symptomatologie) ; • Ouverture buccale comprise entre 40 et 60 mm ; • Mouvements de latéralité et propulsion compris entre 10 et 15 mm. Les critères spécifiques d'appartenance au groupe des **volontaires présentant une dysfonction temporo-mandibulaire non connue et asymptomatique :** • Dysfonction temporo-mandibulaire diagnostiqué lors de l'examen clinique. •

Critères de Non-Inclusion des personnes se prêtant à l'Investigation Clinique	Les critères de non-inclusion pour **tous les participants** sont les suivants : • Personne présentant des reconstructions dentaires métalliques de grande étendue ; • Edentement supérieure à 5 dents ; • Claustrophobie ; • Contre-indication à la réalisation d'un examen IRM ou la présence d'un dispositif médical non compatible IRM tel que : o Corps étranger métallique oculaire (éclats accidentels ou autres) ; o Implants électroniques : Pacemaker, neurostimulateur, implants cochléaires, pompe à insuline et de manière générale de tout matériel médical électronique implanté de manière inamovible ; o Valve cardiaque métallique : principalement les anciennes valves cardiaques car elles constituent une contre-indication absolue pour risque de dysfonctionnement ; o Clips vasculaires anciennement implantés sur anévrisme crânien. o Anus artificiel avec fermeture magnétique ; o Patchs et implants transdermiques avec support métallique pour la délivrance de médicament ; o Implants et prothèses électro-conducteurs ; o Spirales métalliques contraceptives (Dispositifs intra-utérins) ; o Implants transdermiques ou autres implants similaires (piercings corporels ainsi que piercings magnétiques par exemple). • Personne qui refuse d'être informée par un médecin en cas de découverte fortuite d'une anomalie à l'examen IRM nécessitant des examens complémentaires ou une prise en charge spécifique ; • Personnes visées aux articles 64, 65 et 66 du Règlement Européen 2017/745 sur les Dispositifs Médicaux (RDM) et aux L. 1121-5 à L1121-8 du code de la santé publique : o Personne mineure (non émancipé) ; o Femme enceinte, parturiente ou mère qui allaite ; o Personnes privées de liberté par une décision judiciaire ou administrative, personnes faisant l'objet de soins psychiatriques en vertu des articles L. 3212-1 et L. 3213-1, personnes admises dans un établissement sanitaire ou social à d'autres fins que celle de l'Investigation Clinique ;

	○ Personne majeure faisant l'objet d'une mesure de protection légale (tutelle, curatelle, sauvegarde de justice) ou hors d'état d'exprimer son consentement. Les critères de non-inclusion spécifiques des **volontaires** contrôles sont les suivants : • Personne présentant une pathologie générale pouvant interférer avec la fonction musculo-squelettique ; • Personne avec traitements médicamenteux interférant avec la fonction musculo-squelettique ; • Personne présentant des douleurs oro-faciales ; • Personne présentant une hypertrophie unilatérale des muscles masticateurs ; • Personne présentant un bruxisme diurne ou nocturne ; • Personne présentant des malocclusions manifestes (interférences, égressions, malpositions).
Modalités de recrutement des personnes se prêtant à l'Investigation Clinique (patients, témoins le cas échéant)	Les volontaires contrôles seront recrutés par : • La voie de presse ; • La voie d'affichage dans les services participants ; • Les médecins investigateurs et les collaborateurs scientifiques ; • Le site internet du CIC-IT de Nancy ; • La base de données des sujets volontaires du CIC-IT de Nancy. Les volontaires présentant une DTM connue seront recrutés au sein du Service de Médecine bucco-dentaire du CHRU de Nancy lors de consultations réalisées de leur suivi classique..
Des personnes spécialement protégées, sont-elles concernées par votre recherche ☒ **Non** ☐ **Oui,** précisez dans le cadre ci-contre	☐ Femmes enceintes, parturientes ou mères qui allaitent ☐ Personnes privées de liberté par une décision judiciaire ou administrative ☐ Personnes faisant l'objet de soins psychiatriques ☐ Personnes séjournant dans un établissement sanitaire ou social à d'autres fins que celles de l'Investigation Clinique ☐ Personnes mineures (non émancipées) ☐ Personnes majeures faisant l'objet d'une mesure de protection légale (tutelle, curatelle, sauvegarde de justice) ☐ Personnes hors d'état d'exprimer leur consentement et qui ne font pas l'objet d'une mesure de protection juridique

Justification de l'inclusion de personnes spécialement protégées	Non applicable.
Périodes d'interdiction de participation et d'exclusion	La présente recherche n'impose aucune période d'exclusion ou d'interdiction de participation à d'autres recherches.
Indemnités	Aucune indemnité n'est prévue dans le cadre de cette recherche. Cependant, un cadeau (clé USB par exemple), d'une valeur maximale de 10 euros, sera remis par le CIC-IT aux volontaires. Le défraiement du transport est prévu selon la réglementation en vigueur : attribution de tickets en transport ou indemnités kilométriques. Dans le cas de l'utilisation du véhicule personnel, le remboursement des frais kilométriques est limité à l'utilisation d'un véhicule de 8CV, selon le tarif en vigueur, et sera effectué sur la base d'un aller-retour depuis le domicile vers le CHRU de Nancy - Brabois.
Durées	La durée de la période d'inclusion est de 3 ans. Il n'y a pas de période de suivi. La participation du volontaire se termine à la fin de l'examen IRM. La durée totale de l'Investigation Clinique (durée de la période d'inclusion + durée de la période de suivi) est donc de 3 ans.
Procédures d'investigation et différences par rapport à la prise en charge habituelle	***Recrutement :*** • Volontaires contrôles : par voie de presse, voie d'affichage dans les services participants, les médecins investigateurs et les collaborateurs scientifiques, le site internet du CIC-IT de Nancy, la base de données des sujets volontaires sains du CIC-IT de Nancy. • Volontaires avec DTM connue : lors d'une consultation au sein du Service de Médecine bucco-dentaire du CHRU de Nancy dans le cadre du suivi classique de leur DTM. ***Pré-sélection :*** • Contact téléphonique par le médecin investigateur ou un chercheur associé à l'étude (membre du CIC-IT ou du laboratoire IADI) pour : informer le volontaire du but et du déroulement de l'IC, vérifier les critères d'inclusion et de non inclusion, fixer le RDV de la visite d'inclusion. • Envoi du mail de confirmation du RDV de la visite d'inclusion. ***Visite d'inclusion :*** • Accueil par le médecin ou chercheur associé à l'étude.

	• Information sur l'étude puis, vérification des critères de sélection et notamment l'absence de contre-indications à l'IRM (questionnaire avant l'examen IRM relatif aux contre-indications complété par le sujet volontaire) par le médecin investigateur. • Test urinaire de grossesse si femme en âge de procréer sans contraceptif ; • Recueil du consentement éclairé par le médecin investigateur ; • Entretien et examen clinique; • Préparation à l'examen IRM • Acquisitions IRM ; • Questionnaire après l'examen IRM ; • Stockage de l'examen IRM (pseudonymisé) et des données annexes le cas échéant, dans la base de données du CIC-IT ; • Recueil de données dans l'e-CRF ; • Recueil des évènements indésirables et déclaration au CRPV des évènements indésirables graves.
Actes nécessitant de la logistique	Non applicable.
Nature et origine des données recueillies	Recueil des données dans l'e-CRF à partir des documents sources de l'étude (questionnaire de sécurité IRM, questionnaire après l'examen IRM et fiche de recueil pour l'examen clinique) : les initiales du nom et du prénom, le sexe, le mois et l'année de naissance, le poids, la taille, l'affiliation au régime de sécurité sociale, les contre-indications à la réalisation d'examen IRM, données cliniques liées à l'ATM, survenue d'effets indésirables et d'évènements indésirables éventuels. Les examens d'imagerie seront envoyés après pseudonymisation au CIC-IT de Nancy depuis le PACS ou la console d'acquisition.
Mode de recueil des données à caractère personnel	Les examens d'imagerie seront envoyés après pseudonymisation au CIC-IT de Nancy depuis le PACS ou la console d'acquisition. Les données des volontaires telles que les initiales du nom et du prénom, le sexe, le mois et l'année de naissance, le poids, la taille, l'affiliation au régime de sécurité sociale, les contre-indications à la réalisation d'examen IRM, seront recueillies depuis le questionnaire de sécurité IRM (***Annexe 2***). Les données cliniques seront recueillies dans l'e-CRF à partir de l'examen clinique réalisé lors de la visite d'inclusion pour les volontaires contrôles et les volontaires avec une DTM asymptomatique (non connue). La survenue d'effets indésirables et d'évènements indésirable éventuels sera recueillie dans l'e-CRF depuis le questionnaire après l'examen IRM (***Annexe 4***).

Méthodes et critères d'appariement	Non applicable.
Circuit des données à caractère personnel et modalités de protection de leur confidentialité	Les données recueillies dans l'e-CRF seront toutes pseudonymisées. L'identification de la personne participant à l'Investigation Clinique se limitera à un numéro attribué à l'inclusion. Il s'agira d'un code composé de la manière suivante : 0X-0YYY, X correspondant au numéro du centre et YYY correspondant au numéro d'ordre chronologique d'inclusion. Les données d'imagerie seront envoyées au CIC-IT. Le questionnaire de sécurité IRM (***Annexe 2***) contenant des données nominatives sera stocké et archivé dans un classeur à accès sécurisé où aucun lien avec le numéro d'inclusion ne sera figuré. La seule table de reconnaissance est uniquement dans le classeur investigateur de l'étude.
Evaluation des bénéfices et des risques liés à l'Investigation Clinique	***Bénéfices Individuels*** Un examen clinique rapide réalisé au CHRU de Nancy le jour de l'inclusion chez les personnes recrutées comme volontaire contrôle pourra, dans certains cas, mettre en évidence une DTM asymptomatique et non diagnostiquée jusque-là. Cette étude présente donc un bénéfice direct pour ces personnes. Ces personnes seront alors invitées à se mettre en relation avec leur médecin traitant et avec le service de Médecine Bucco-dentaire du CHRU de Nancy pour la prise en charge de cette DTM. L'examen IRM est uniquement à visée de recherche. Il n'est donc pas adapté au diagnostic et aucun compte-rendu médical ou diagnostic ne sera établi. Le traitement des images issues de cet examen IRM sera principalement réalisé par des membres du laboratoire IADI (ingénieurs, chercheurs, , …). Les images ne seront donc pas observées de façon systématique par un médecin. Cependant, si la présence d'une anomalie est suspectée, un médecin radiologue sera immédiatement contacté et consulté. Dans le cas où l'examen IRM mettrait en évidence un élément nécessitant la réalisation d'examens complémentaires ou la mise en place d'une prise en charge spécifique, un courrier rédigé par un radiologue, relatant les résultats de l'examen IRM, sera envoyé au médecin traitant qui suit habituellement le volontaire. Le volontaire sera également contacté par téléphone et sera invité à se mettre en relation avec son médecin traitant.

	Bénéfices Collectifs Cette étude permettra dans un premier temps de contribuer à la dynamique de recherche sur l'IRM portée par le laboratoire IADI. A plus long terme, cette étude permettra une meilleure compréhension des mécanismes physiologiques normaux et pathologiques de l'articulation temporo-mandibulaire et participera au développement d'un nouvel outil diagnostique complémentaire des désordres temporo-mandibulaires. ***Risques Individuels*** Le risque principal de l'IRM est le déplacement ou le dysfonctionnement de matériel métallique. C'est pourquoi les sujets volontaires complèteront systématiquement un questionnaire relatif aux contre-indications à l'examen IRM avant chaque examen. Aucune injection de produit de contraste ne sera effectuée dans le cadre de cette présente recherche. Les désagréments sont ceux d'un examen IRM standard : bruit occasionné par l'appareillage, sensations d'échauffement local au contact de l'antenne de réception du signal utilisée, nausées, vertiges et stimulation nerveuse, sensation d'oppression, d'enfermement. La contrainte liée à l'utilisation d'une cale afin de maintenir la bouche ouverte en position statique correspond à des difficultés de déglutition dû à la position maintenue en bouche ouverte. Afin de diminuer cette contrainte, un entrainement à la déglutition en présence de la cale pourra être réalisé par le sujet avant son entrée dans l'IRM. Cet entrainement sera mené par le manipulateur IRM ou par un chercheur participant à l'étude. Pour les personnes présentant des DTM, le risque principal de l'utilisation d'une cale pour les acquisitions statiques telles que réalisées en pratique clinique est l'étirement passif réalisé en présence de la cale pouvant endommager des structures de l'ATM déjà altérées et la présence de douleurs causées par la position maintenue en bouche ouverte. ***Risques Collectifs*** Cette présente étude ne présente aucun risque collectif. Les examens IRM prévus dans le cadre de l'étude seront réalisés sur des créneaux dédiés spécifiquement à l'Investigation Clinique. Ainsi, la réalisation de ces examens ne diminue en rien l'accès aux machines IRM dans le cadre d'urgence ou du soin.

	Rapport Bénéfices/ Risques Etant donné les bénéfices individuels et collectifs (cf. retombées attendues) et que les risques sont très peu fréquents et très rarement graves, la balance bénéfices/risques est **en faveur des bénéfices** et donc **en faveur de l'étude**.
Analyse statistique	Les caractéristiques des volontaires seront décrites dans les deux groupes (contrôles ou pathologiques y compris DTM symptomatique ou non). Les variables quantitatives seront décrites par la moyenne, l'écart-type, les quartiles, les valeurs extrêmes, et la normalité de leur distribution sera vérifiée. Les variables catégorielles seront décrites par des fréquences absolues et relatives (%). L'incidence et le type des événements indésirables seront décrits pour tous les volontaires. L'analyse statistique est détaillée dans le paragraphe 10.
Retombées attendues	A court terme : • Contribuer à la dynamique de recherche sur l'IRM portée par le laboratoire IADI et le CIC-IT de Nancy ; • Formuler une étude clinique de plus grande envergure. A long terme, l'ensemble de ce projet permettra de : • Proposer une méthode de reconstruction pour visualiser en 3D les structures de l'ATM et leur fonctionnement ; • Proposer un outil diagnostique des DTM complémentaire ; • Améliorer le pronostic des traitements ; • Proposer des thérapeutiques individualisées et adaptées ; • Concevoir un modèle numérique le plus fidèle possible afin de reproduire *in silico* des situations dysfonctionnelles rencontrées ; • Améliorer notre compréhension de l'ATM et ainsi de faire le choix thérapeutique le plus adapté.
Financement	Les surcoûts de coordination, d'imagerie, de recueil de données et de valorisation de cette étude, sont pris en charge par le CIC-IT de Nancy et/ou financés par ses collaborateurs institutionnels ou privés.
Calendrier et organisation de l'Investigation Clinique	**Montage du dossier pour Avis CPP, autorisation ANSM et inscription sur clinicaltrials.gov :** Investigateur principal, CIC-IT et promoteur.

	Préparation des documents de l'étude, procédures, fiches techniques, base de données e-CRF et base de données images : Investigateur principal, CIC-IT et promoteur. **Réunion de mise en place :** Investigateur principal, IADI, CIC-IT et promoteur. **Période des inclusions :** intervenants du centre, Investigateur principal, IADI, CIC-IT et promoteur. **Gel des bases de données :** Investigateur principal et CIC-IT. **Analyse des données :** Investigateur principal et CIC-IT. **Rapport final de l'étude :** Investigateur principal, CIC-IT et promoteur. **Soumission de l'article princeps :** Investigateur principal et CIC-IT.

ANNEXE V. Analyses de ROC comparant la répartition des cohortes aux scores visuels des images statiques ou aux scores des trajectoires tridimensionnelles.

Case	Definition	Score	Sensitivity	Specificity	Youden index
Case_i	All TMD (1+2) vs Healthy (0), threshold > 0	Static_Score_Reader1	0,761905	0,625	0,386904762
Case_i	All TMD (1+2) vs Healthy (0), threshold > 0	Static_Score_Reader2	1	0,1875	0,1875
Case_i	All TMD (1+2) vs Healthy (0), threshold > 0	Trajectory_Score_Reader1	0,909091	0,266667	0,175757576
Case_i	All TMD (1+2) vs Healthy (0), threshold > 0	Trajectory_Score_Reader2	0,772727	0,333333	0,106060606
Case_ii	Symptomatic (2) vs Healthy+Asymptomatic (0+1), threshold > 0	Static_Score_Reader1	0,818182	0,5	0,318181818
Case_ii	Symptomatic (2) vs Healthy+Asymptomatic (0+1), threshold > 0	Static_Score_Reader2	1	0,115385	0,115384615
Case_ii	Symptomatic (2) vs Healthy+Asymptomatic (0+1), threshold > 0	Trajectory_Score_Reader1	0,833333	0,16	-0,006666667
Case_ii	Symptomatic (2) vs Healthy+Asymptomatic (0+1), threshold > 0	Trajectory_Score_Reader2	0,833333	0,32	0,153333333
Case_iii	All TMD (1+2) vs Healthy (0), threshold == 2	Static_Score_Reader1	0,571429	0,875	0,446428571
Case_iii	All TMD (1+2) vs Healthy (0), threshold == 2	Static_Score_Reader2	0,666667	0,5625	0,229166667
Case_iii	All TMD (1+2) vs Healthy (0), threshold == 2	Trajectory_Score_Reader1	0,681818	0,6	0,281818182
Case_iii	All TMD (1+2) vs Healthy (0), threshold == 2	Trajectory_Score_Reader2	0,636364	0,466667	0,103030303
Case_iv	Symptomatic (2) vs All Non-symptomatic (0+1), threshold == 2	Static_Score_Reader1	0,636364	0,730769	0,367132867
Case_iv	Symptomatic (2) vs All Non-symptomatic (0+1), threshold == 2	Static_Score_Reader2	0,727273	0,5	0,227272727
Case_iv	Symptomatic (2) vs All Non-symptomatic (0+1), threshold == 2	Trajectory_Score_Reader1	0,5	0,4	-0,1
Case_iv	Symptomatic (2) vs All Non-symptomatic (0+1), threshold == 2	Trajectory_Score_Reader2	0,666667	0,44	0,106666667

ANNEXE VI. Tableau récapitulatif de l'Analyse Univariée. Présentation des résultats les plus performants.

Groupes	Plan	Paramètre	AUC	Sensitivity	Specificity	p	Mean Group 1	Mean Group 2
Contrôle vs DTM	AX	VPDop	0,725	0,58	0,80	0,051	0,07	0,13
	SAG	VPDop	0,872	0,75	1,00	0,001	0,05	0,15
		MDDcl	0,789	0,75	0,80	0,012	0,12	0,24
		MDA	0,750	0,67	0,80	0,030	0,09	0,21
		MDDop	0,717	0,83	0,67	0,060	0,13	0,22
Contrôle vs Asym.	AX	VPDop	0,714	0,87	0,53	0,028	0,07	0,13
	SAG	VPDop	0,795	0,59	1,00	0,003	0,05	0,13
		MDDcl	0,764	0,50	1,00	0,007	0,12	0,24
		MDA	0,727	0,59	0,80	0,021	0,09	0,19
		MDDop	0,721	0,77	0,67	0,025	0,13	0,23
		Lcl	0,708	0,95	0,47	0,035	0,06	0,07
		VPDcl	0,705	0,55	0,87	0,037	0,06	0,12
Asympto. Vs Sympto.	SAG	VPDop	0,780	0,75	0,84	0,007	0,07	0,15

ANNEXES VII. Tableau d'analyse multivariée.
Appariement des paramètres sélectionnés par deux ou 3. Présentation des résultats de l'analyse de ROC

Comparison	Param 1	Param 2	Param 3	AUC	Sens.	Spec.
Asymptomatic_vs_Symptomatic	VPD_open(SAG)	MDD_close(SAG)		0,82	0,83	0,84
Asymptomatic_vs_Symptomatic	VPD_open(SAG)	MDD_close(SAG)	MDA_ant(SAG)	0,79	0,83	0,88
Asymptomatic_vs_Symptomatic	VPD_open(SAG)	MDA_ant(SAG)		0,79	0,83	0,88
Healthy_vs_KnownTMD	VPD_open(AX)	VPD_open(SAG)		0,87	0,83	1,00
Healthy_vs_KnownTMD	VPD_open(SAG)	L_close(SAG)	MDD_close(SAG)	0,94	0,83	1,00
Healthy_vs_KnownTMD	VPD_open(SAG)	MDD_open(SAG)	MDD_close(SAG)	0,92	0,92	0,80
Healthy_vs_KnownTMD	VPD_open(SAG)	MDD_close(SAG)	MDA_ant(SAG)	0,92	0,83	1,00
Healthy_vs_KnownTMD	VPD_open(SAG)	MDD_close(AX)	MDD_close(SAG)	0,91	0,83	0,93
Healthy_vs_KnownTMD	VPD_open(SAG)	MDD_close(SAG)		0,91	0,83	0,93
Healthy_vs_KnownTMD	VPD_open(AX)	VPD_open(SAG)	MDD_close(SAG)	0,91	0,83	0,93
Healthy_vs_KnownTMD	VPD_open(SAG)	VPD_close(SAG)	MDD_close(SAG)	0,91	0,83	0,93
Healthy_vs_KnownTMD	VPD_open(SAG)	MDD_open(SAG)		0,89	0,83	1
Healthy_vs_KnownTMD	VPD_open(SAG)	MDD_open(SAG)	MDD_close(AX)	0,89	0,83	1,00
Healthy_vs_KnownTMD	VPD_open(SAG)	L_close(SAG)	MDA_ant(SAG)	0,89	0,83	1,00
Healthy_vs_KnownTMD	VPD_open(SAG)	VPD_close(SAG)		0,88	0,83	0,93
Healthy_vs_KnownTMD	VPD_open(AX)	VPD_open(SAG)	VPD_close(SAG)	0,88	0,83	1,00
Healthy_vs_KnownTMD	VPD_open(SAG)	VPD_close(SAG)	MDD_close(AX)	0,88	0,83	1,00
Healthy_vs_KnownTMD	VPD_open(SAG)	MDD_close(AX)		0,88	0,83	1,00
Healthy_vs_KnownTMD	VPD_open(SAG)	MDD_open(SAG)	L_close(SAG)	0,88	0,83	0,93
Healthy_vs_KnownTMD	VPD_open(SAG)	MDD_open(SAG)	VPD_close(SAG)	0,88	0,83	1,00
Healthy_vs_KnownTMD	VPD_open(AX)	VPD_open(SAG)	MDD_open(SAG)	0,88	0,83	1,00
Healthy_vs_KnownTMD	VPD_open(AX)	VPD_open(SAG)	MDD_close(AX)	0,88	0,83	1,00
Healthy_vs_KnownTMD	VPD_open(SAG)	VPD_close(SAG)	MDA_ant(SAG)	0,88	0,83	1,00
Healthy_vs_KnownTMD	VPD_open(SAG)	L_close(SAG)		0,87	0,83	0,87
Healthy_vs_KnownTMD	VPD_open(SAG)	L_close(SAG)	VPD_close(SAG)	0,87	0,83	0,87
Healthy_vs_KnownTMD	VPD_open(SAG)	MDA_ant(SAG)		0,87	0,83	1,00
Healthy_vs_KnownTMD	VPD_open(AX)	VPD_open(SAG)	MDA_ant(SAG)	0,87	0,83	1,00
Healthy_vs_KnownTMD	VPD_open(SAG)	MDD_open(SAG)	MDA_ant(SAG)	0,87	0,83	1,00
Healthy_vs_KnownTMD	VPD_open(SAG)	L_close(SAG)	MDD_close(AX)	0,87	0,83	0,87
Healthy_vs_KnownTMD	VPD_open(SAG)	MDD_close(AX)	MDA_ant(SAG)	0,87	0,83	1,00
Healthy_vs_KnownTMD	VPD_open(AX)	VPD_open(SAG)	L_close(SAG)	0,87	0,83	0,93
Healthy_vs_KnownTMD	MDD_open(SAG)	VPD_close(SAG)	MDD_close(SAG)	0,84	0,92	0,67
Healthy_vs_KnownTMD	VPD_open(AX)	VPD_close(SAG)	MDD_close(SAG)	0,83	0,92	0,73
Healthy_vs_KnownTMD	VPD_close(SAG)	MDD_close(AX)	MDD_close(SAG)	0,83	0,92	0,67
Healthy_vs_KnownTMD	VPD_close(SAG)	MDD_close(SAG)		0,82	0,92	0,67
Healthy_vs_KnownTMD	VPD_close(SAG)	MDA_ant(SAG)		0,82	0,92	0,73
Healthy_vs_KnownTMD	VPD_open(AX)	VPD_close(SAG)	MDA_ant(SAG)	0,82	0,67	0,93
Healthy_vs_KnownTMD	MDD_open(SAG)	VPD_close(SAG)	MDA_ant(SAG)	0,82	0,92	0,67
Healthy_vs_KnownTMD	VPD_close(SAG)	MDD_close(AX)	MDA_ant(SAG)	0,82	0,92	0,73
Healthy_vs_KnownTMD	VPD_close(SAG)	MDD_close(SAG)	MDA_ant(SAG)	0,82	0,92	0,67

Healthy_vs_KnownTMD	L_close(SAG)	VPD_close(SAG)	MDA_ant(SAG)	0,81	0,58	1,00
Healthy_vs_KnownTMD	L_close(SAG)	VPD_close(SAG)	MDD_close(SAG)	0,81	0,75	0,87
Healthy_vs_KnownTMD	MDD_open(SAG)	L_close(SAG)	VPD_close(SAG)	0,80	0,83	0,73
Healthy_vs_KnownTMD	MDD_open(SAG)	MDD_close(SAG)		0,79	0,75	0,87
Healthy_vs_KnownTMD	VPD_open(AX)	MDD_open(SAG)	MDD_close(SAG)	0,79	0,67	0,87
Healthy_vs_KnownTMD	VPD_open(AX)	MDD_close(SAG)	MDA_ant(SAG)	0,79	0,67	0,80
Healthy_vs_KnownTMD	MDD_open(SAG)	MDD_close(AX)	MDD_close(SAG)	0,79	0,75	0,87
Healthy_vs_KnownTMD	MDD_close(AX)	MDD_close(SAG)		0,78	0,75	0,80
Healthy_vs_KnownTMD	MDD_close(SAG)	MDA_ant(SAG)		0,78	0,67	0,87
Healthy_vs_KnownTMD	MDD_open(SAG)	L_close(SAG)	MDD_close(SAG)	0,78	0,67	0,93
Healthy_vs_KnownTMD	L_close(SAG)	MDD_close(AX)	MDD_close(SAG)	0,78	0,67	0,93
Healthy_vs_KnownTMD	MDD_close(AX)	MDD_close(SAG)	MDA_ant(SAG)	0,78	0,58	1,00
Healthy_vs_KnownTMD	VPD_open(AX)	L_close(SAG)	MDD_close(SAG)	0,77	0,67	0,93
Healthy_vs_KnownTMD	VPD_open(AX)	MDD_close(AX)	MDD_close(SAG)	0,77	0,67	0,87
Healthy_vs_KnownTMD	MDD_open(SAG)	MDD_close(SAG)	MDA_ant(SAG)	0,77	0,67	0,93
Healthy_vs_KnownTMD	L_close(SAG)	MDD_close(SAG)	MDA_ant(SAG)	0,77	0,67	0,93
Healthy_vs_KnownTMD	L_close(SAG)	MDD_close(SAG)		0,77	0,67	0,93
Healthy_vs_KnownTMD	VPD_open(AX)	MDD_open(SAG)	VPD_close(SAG)	0,77	0,67	0,87
Healthy_vs_KnownTMD	VPD_open(AX)	MDD_close(SAG)		0,76	0,67	0,87
Healthy_vs_KnownTMD	MDD_open(SAG)	MDA_ant(SAG)		0,76	0,67	0,80
Healthy_vs_KnownTMD	VPD_open(AX)	L_close(SAG)	VPD_close(SAG)	0,76	0,83	0,67
Healthy_vs_KnownTMD	VPD_open(AX)	MDD_open(SAG)	MDD_close(AX)	0,76	0,92	0,60
Healthy_vs_KnownTMD	VPD_open(AX)	MDD_close(AX)	MDA_ant(SAG)	0,76	0,58	0,93
Healthy_vs_KnownTMD	VPD_open(AX)	MDD_open(SAG)		0,75	0,83	0,60
Healthy_vs_KnownTMD	VPD_open(AX)	MDD_open(SAG)	L_close(SAG)	0,74	0,67	0,80
Healthy_vs_KnownTMD	MDD_open(SAG)	MDD_close(AX)	MDA_ant(SAG)	0,74	0,58	0,87
Healthy_vs_KnownTMD	VPD_open(AX)	MDA_ant(SAG)		0,74	0,67	0,80
Healthy_vs_KnownTMD	MDD_open(SAG)	L_close(SAG)		0,74	0,83	0,67
Healthy_vs_KnownTMD	VPD_open(AX)	VPD_close(SAG)		0,74	0,92	0,60
Healthy_vs_KnownTMD	MDD_open(SAG)	L_close(SAG)	MDD_close(AX)	0,74	0,83	0,67
Healthy_vs_KnownTMD	MDD_open(SAG)	L_close(SAG)	MDA_ant(SAG)	0,74	0,67	0,80
Healthy_vs_KnownTMD	L_close(SAG)	VPD_close(SAG)	MDD_close(AX)	0,74	0,75	0,80
Healthy_vs_KnownTMD	L_close(SAG)	MDA_ant(SAG)		0,73	0,67	0,80
Healthy_vs_KnownTMD	MDD_close(AX)	MDA_ant(SAG)		0,73	0,58	0,87
Healthy_vs_KnownTMD	VPD_open(AX)	L_close(SAG)	MDA_ant(SAG)	0,73	0,67	0,80
Healthy_vs_KnownTMD	VPD_open(AX)	MDD_open(SAG)	MDA_ant(SAG)	0,73	0,67	0,80
Healthy_vs_KnownTMD	MDD_open(SAG)	VPD_close(SAG)		0,72	0,92	0,60
Healthy_vs_KnownTMD	MDD_open(SAG)	VPD_close(SAG)	MDD_close(AX)	0,72	0,92	0,60
Healthy_vs_KnownTMD	L_close(SAG)	MDD_close(AX)	MDA_ant(SAG)	0,72	0,58	0,87
Healthy_vs_KnownTMD	VPD_open(AX)	L_close(SAG)		0,72	0,58	0,87
Healthy_vs_KnownTMD	MDD_open(SAG)	MDD_close(AX)		0,72	0,83	0,67
Healthy_vs_KnownTMD	VPD_open(AX)	VPD_close(SAG)	MDD_close(AX)	0,72	0,50	0,93
Healthy_vs_KnownTMD	VPD_close(SAG)	MDD_close(AX)		0,71	0,67	0,80

Healthy_vs_TMD	L_open(AX)	VPD_open(AX)		0,76	0,57	0,93
Healthy_vs_TMD	L_open(AX)	VPD_open(SAG)	MDD_close(SAG)	0,92	0,73	1,00
Healthy_vs_TMD	L_open(AX)	VPD_open(SAG)	MDD_open(SAG)	0,89	0,77	0,93
Healthy_vs_TMD	L_open(AX)	VPD_open(SAG)	MDA_ant(SAG)	0,89	0,77	0,93
Healthy_vs_TMD	VPD_open(SAG)	MDD_close(SAG)	MDA_ant(SAG)	0,88	0,73	1,00
Healthy_vs_TMD	L_open(AX)	VPD_open(SAG)	MDD_close(AX)	0,88	0,77	0,93
Healthy_vs_TMD	VPD_open(SAG)	L_close(SAG)	MDD_close(SAG)	0,88	0,73	1,00
Healthy_vs_TMD	VPD_open(SAG)	VPD_close(SAG)	MDD_close(SAG)	0,88	0,86	0,80
Healthy_vs_TMD	VPD_open(SAG)	MDD_close(SAG)		0,88	0,73	0,93
Healthy_vs_TMD	VPD_open(AX)	VPD_open(SAG)	MDD_close(SAG)	0,88	0,73	0,93
Healthy_vs_TMD	VPD_open(SAG)	MDD_open(SAG)	MDD_close(SAG)	0,88	0,73	0,93
Healthy_vs_TMD	VPD_open(SAG)	MDD_close(AX)	MDD_close(SAG)	0,88	0,73	0,93
Healthy_vs_TMD	VPD_open(SAG)	VPD_close(SAG)	MDA_ant(SAG)	0,87	0,64	1,00
Healthy_vs_TMD	L_open(AX)	VPD_open(SAG)	VPD_close(SAG)	0,86	0,91	0,67
Healthy_vs_TMD	VPD_open(SAG)	MDD_open(SAG)	VPD_close(SAG)	0,86	0,59	1,00
Healthy_vs_TMD	L_open(AX)	VPD_close(SAG)	MDA_ant(SAG)	0,85	0,77	0,87
Healthy_vs_TMD	VPD_open(SAG)	MDD_open(SAG)	MDD_close(AX)	0,85	0,68	0,93
Healthy_vs_TMD	VPD_open(SAG)	VPD_close(SAG)	MDD_close(AX)	0,85	0,73	0,93
Healthy_vs_TMD	VPD_open(SAG)	MDD_close(AX)	MDA_ant(SAG)	0,85	0,68	1,00
Healthy_vs_TMD	L_open(AX)	VPD_open(SAG)	L_close(SAG)	0,84	0,68	0,87
Healthy_vs_TMD	L_open(AX)	VPD_open(SAG)		0,84	0,77	0,80
Healthy_vs_TMD	VPD_open(SAG)	VPD_close(SAG)		0,84	0,73	0,80
Healthy_vs_TMD	L_open(AX)	VPD_open(AX)	VPD_open(SAG)	0,84	0,77	0,80
Healthy_vs_TMD	VPD_open(AX)	VPD_open(SAG)	VPD_close(SAG)	0,84	0,64	0,93
Healthy_vs_TMD	L_open(AX)	VPD_close(SAG)	MDD_close(SAG)	0,84	0,77	0,80
Healthy_vs_TMD	VPD_open(SAG)	MDD_open(SAG)	MDA_ant(SAG)	0,84	0,68	1,00
Healthy_vs_TMD	VPD_open(AX)	VPD_open(SAG)	MDD_close(AX)	0,83	0,73	1,00
Healthy_vs_TMD	VPD_open(SAG)	MDA_ant(SAG)		0,83	0,68	1,00
Healthy_vs_TMD	VPD_open(AX)	VPD_open(SAG)	MDA_ant(SAG)	0,83	0,68	1,00
Healthy_vs_TMD	VPD_open(SAG)	L_close(SAG)	VPD_close(SAG)	0,83	0,82	0,73
Healthy_vs_TMD	VPD_open(SAG)	L_close(SAG)	MDA_ant(SAG)	0,83	0,68	1,00
Healthy_vs_TMD	VPD_open(SAG)	MDD_close(AX)		0,83	0,73	1,00
Healthy_vs_TMD	VPD_open(AX)	VPD_open(SAG)	MDD_open(SAG)	0,83	0,64	1,00
Healthy_vs_TMD	VPD_open(AX)	VPD_close(SAG)	MDA_ant(SAG)	0,83	0,64	0,93
Healthy_vs_TMD	VPD_open(SAG)	L_close(SAG)	MDD_close(AX)	0,82	0,68	1,00
Healthy_vs_TMD	VPD_close(SAG)	MDD_close(AX)	MDA_ant(SAG)	0,82	0,91	0,73
Healthy_vs_TMD	VPD_open(SAG)	MDD_open(SAG)		0,82	0,64	1,00
Healthy_vs_TMD	L_open(AX)	MDD_open(SAG)	VPD_close(SAG)	0,82	0,68	0,87
Healthy_vs_TMD	L_close(SAG)	VPD_close(SAG)	MDA_ant(SAG)	0,82	0,82	0,73
Healthy_vs_TMD	VPD_close(SAG)	MDA_ant(SAG)		0,82	0,86	0,73
Healthy_vs_TMD	L_open(AX)	VPD_open(AX)	MDA_ant(SAG)	0,82	0,82	0,80
Healthy_vs_TMD	MDD_open(SAG)	VPD_close(SAG)	MDA_ant(SAG)	0,82	0,86	0,73
Healthy_vs_TMD	L_close(SAG)	VPD_close(SAG)	MDD_close(SAG)	0,82	0,68	0,87

Healthy_vs_TMD	VPD_close(SAG)	MDD_close(AX)	MDD_close(SAG)	0,82	0,82	0,73
Healthy_vs_TMD	VPD_close(SAG)	MDD_close(SAG)	MDA_ant(SAG)	0,82	0,86	0,67
Healthy_vs_TMD	VPD_close(SAG)	MDD_close(SAG)		0,81	0,86	0,67
Healthy_vs_TMD	VPD_open(SAG)	MDD_open(SAG)	L_close(SAG)	0,81	0,73	0,93
Healthy_vs_TMD	L_open(AX)	MDD_open(SAG)	MDA_ant(SAG)	0,81	0,95	0,67
Healthy_vs_TMD	VPD_open(AX)	VPD_close(SAG)	MDD_close(SAG)	0,81	0,86	0,73
Healthy_vs_TMD	MDD_open(SAG)	VPD_close(SAG)	MDD_close(SAG)	0,80	0,86	0,67
Healthy_vs_TMD	L_open(AX)	VPD_open(AX)	MDD_open(SAG)	0,80	0,64	0,93
Healthy_vs_TMD	L_open(AX)	VPD_open(AX)	MDD_close(SAG)	0,80	0,68	0,87
Healthy_vs_TMD	MDD_open(SAG)	L_close(SAG)	VPD_close(SAG)	0,80	0,73	0,87
Healthy_vs_TMD	VPD_open(AX)	VPD_open(SAG)		0,79	0,59	1,00
Healthy_vs_TMD	VPD_open(SAG)	L_close(SAG)		0,79	0,59	1,00
Healthy_vs_TMD	VPD_open(AX)	VPD_open(SAG)	L_close(SAG)	0,79	0,64	1,00
Healthy_vs_TMD	L_open(AX)	L_close(SAG)	MDA_ant(SAG)	0,79	0,95	0,53
Healthy_vs_TMD	L_open(AX)	MDD_open(SAG)	MDD_close(SAG)	0,79	0,55	1,00
Healthy_vs_TMD	L_open(AX)	MDD_close(SAG)	MDA_ant(SAG)	0,79	0,59	1,00
Healthy_vs_TMD	L_open(AX)	MDD_open(SAG)		0,78	0,95	0,60
Healthy_vs_TMD	L_open(AX)	MDD_close(AX)	MDD_close(SAG)	0,78	0,64	0,93
Healthy_vs_TMD	L_open(AX)	MDD_close(AX)	MDA_ant(SAG)	0,78	0,73	0,73
Healthy_vs_TMD	VPD_open(AX)	MDD_open(SAG)	VPD_close(SAG)	0,78	0,73	0,80
Healthy_vs_TMD	MDD_close(AX)	MDD_close(SAG)		0,78	0,68	0,87
Healthy_vs_TMD	L_open(AX)	L_close(SAG)	MDD_close(SAG)	0,78	0,64	0,87
Healthy_vs_TMD	VPD_open(AX)	MDD_open(SAG)	MDD_close(SAG)	0,78	0,59	0,87
Healthy_vs_TMD	L_open(AX)	MDA_ant(SAG)		0,78	0,73	0,73
Healthy_vs_TMD	VPD_open(AX)	MDD_close(AX)	MDA_ant(SAG)	0,78	0,73	0,73
Healthy_vs_TMD	L_close(SAG)	MDD_close(AX)	MDA_ant(SAG)	0,78	0,77	0,73
Healthy_vs_TMD	MDD_close(AX)	MDD_close(SAG)	MDA_ant(SAG)	0,78	0,68	0,87
Healthy_vs_TMD	L_open(AX)	MDD_close(SAG)		0,77	0,64	0,93
Healthy_vs_TMD	L_open(AX)	MDD_open(SAG)	L_close(SAG)	0,77	0,91	0,60
Healthy_vs_TMD	L_open(AX)	MDD_open(SAG)	MDD_close(AX)	0,77	0,91	0,60
Healthy_vs_TMD	VPD_open(AX)	MDD_close(AX)	MDD_close(SAG)	0,77	0,77	0,73
Healthy_vs_TMD	L_close(SAG)	MDD_close(AX)	MDD_close(SAG)	0,77	0,68	0,87
Healthy_vs_TMD	VPD_open(AX)	MDD_close(SAG)		0,77	0,64	0,87
Healthy_vs_TMD	VPD_open(AX)	MDA_ant(SAG)		0,77	0,82	0,67
Healthy_vs_TMD	MDD_open(SAG)	MDD_close(SAG)		0,77	0,73	0,73
Healthy_vs_TMD	VPD_open(AX)	L_close(SAG)	MDD_close(SAG)	0,77	0,82	0,67
Healthy_vs_TMD	MDD_open(SAG)	L_close(SAG)	MDD_close(SAG)	0,77	0,73	0,73
Healthy_vs_TMD	MDD_open(SAG)	MDD_close(SAG)	MDA_ant(SAG)	0,77	0,55	0,93
Healthy_vs_TMD	L_close(SAG)	MDD_close(SAG)	MDA_ant(SAG)	0,77	0,64	0,80
Healthy_vs_TMD	VPD_open(AX)	L_close(SAG)	MDA_ant(SAG)	0,77	0,73	0,73
Healthy_vs_TMD	VPD_open(AX)	MDD_close(SAG)	MDA_ant(SAG)	0,77	0,55	0,93
Healthy_vs_TMD	MDD_open(SAG)	MDD_close(AX)	MDD_close(SAG)	0,77	0,55	0,93
Healthy_vs_TMD	MDD_open(SAG)	L_close(SAG)	MDA_ant(SAG)	0,76	0,77	0,67

Healthy_vs_TMD	MDD_close(SAG)	MDA_ant(SAG)		0,76	0,55	0,93
Healthy_vs_TMD	L_close(SAG)	MDD_close(SAG)		0,76	0,64	0,80
Healthy_vs_TMD	L_open(AX)	VPD_open(AX)	VPD_close(SAG)	0,76	0,59	0,87
Healthy_vs_TMD	MDD_open(SAG)	MDD_close(AX)	MDA_ant(SAG)	0,76	0,59	0,87
Healthy_vs_TMD	L_close(SAG)	MDA_ant(SAG)		0,75	0,77	0,73
Healthy_vs_TMD	L_open(AX)	VPD_open(AX)	MDD_close(AX)	0,75	0,70	0,93
Healthy_vs_TMD	L_open(AX)	VPD_close(SAG)	MDD_close(AX)	0,75	0,64	0,93
Healthy_vs_TMD	MDD_open(SAG)	VPD_close(SAG)		0,75	0,77	0,73
Healthy_vs_TMD	VPD_open(AX)	MDD_open(SAG)	MDA_ant(SAG)	0,75	0,73	0,80
Healthy_vs_TMD	L_open(AX)	VPD_open(AX)	L_close(SAG)	0,75	0,73	0,67
Healthy_vs_TMD	VPD_open(AX)	L_close(SAG)	VPD_close(SAG)	0,75	0,82	0,67
Healthy_vs_TMD	VPD_open(AX)	MDD_open(SAG)		0,75	0,73	0,73
Healthy_vs_TMD	VPD_open(AX)	MDD_open(SAG)	MDD_close(AX)	0,75	0,73	0,73
Healthy_vs_TMD	VPD_open(AX)	VPD_close(SAG)		0,74	0,82	0,60
Healthy_vs_TMD	VPD_open(AX)	MDD_open(SAG)	L_close(SAG)	0,74	0,68	0,73
Healthy_vs_TMD	VPD_open(AX)	VPD_close(SAG)	MDD_close(AX)	0,74	0,55	0,93
Healthy_vs_TMD	MDD_open(SAG)	VPD_close(SAG)	MDD_close(AX)	0,74	0,77	0,73
Healthy_vs_TMD	L_close(SAG)	VPD_close(SAG)	MDD_close(AX)	0,74	0,68	0,87
Healthy_vs_TMD	MDD_open(SAG)	MDA_ant(SAG)		0,74	0,86	0,53
Healthy_vs_TMD	MDD_close(AX)	MDA_ant(SAG)		0,74	0,59	0,87
Healthy_vs_TMD	L_open(AX)	L_close(SAG)	VPD_close(SAG)	0,73	0,50	0,93
Healthy_vs_TMD	L_open(AX)	VPD_close(SAG)		0,73	0,50	0,93
Healthy_vs_TMD	VPD_close(SAG)	MDD_close(AX)		0,73	0,77	0,67
Healthy_vs_TMD	MDD_open(SAG)	L_close(SAG)	MDD_close(AX)	0,73	0,82	0,67
Healthy_vs_TMD	MDD_open(SAG)	MDD_close(AX)		0,73	0,82	0,67
Healthy_vs_TMD	VPD_open(AX)	MDD_close(AX)		0,72	0,57	0,87
Healthy_vs_TMD	MDD_open(SAG)	L_close(SAG)		0,72	0,77	0,67
Healthy_vs_TMD	VPD_open(AX)	L_close(SAG)		0,72	0,95	0,40
Healthy_vs_TMD	L_close(SAG)	VPD_close(SAG)		0,71	0,64	0,80
Healthy_vs_TMD	L_open(AX)	L_close(SAG)	MDD_close(AX)	0,71	0,55	0,87
Healthy_vs_TMD	VPD_open(AX)	L_close(SAG)	MDD_close(AX)	0,70	0,55	0,80