UNIVERSITÉ DE LORRAINE | BIBLIOTHÈQUES UNIVERSITAIRES

AVERTISSEMENT
DROIT D'AUTEUR

Ce document est le fruit d'un long travail approuvé par le jury de soutenance et mis à disposition de l'ensemble de la communauté universitaire élargie.

Il est soumis à la propriété intellectuelle de l'auteur. Ceci implique une obligation de citation et de référencement lors de l'utilisation de ce document. Toute contrefaçon, plagiat ou reproduction illicite encourt une poursuite pénale.

Contact bibliothèque : ddoc-theses-contact@univ-lorraine.fr
(Cette adresse ne permet pas de contacter les auteurs)

Code de la Propriété Intellectuelle. articles L 122. 4
Code de la Propriété Intellectuelle. articles L 335.2- L 335.10

UNIVERSITÉ DE LORRAINE
34 COURS LÉOPOLD — CS 25233
54052 NANCY CEDEX
WWW.UNIV-LORRAINE.FR

Thèse

Présentée et soutenue publiquement pour l'obtention du titre de

DOCTEUR DE l'UNIVERSITE DE LORRAINE

Mention : « Sciences de la Vie et de la Santé »

par **Achraf BAHLOUL**

Quantification absolue et traitement par intelligence artificielle des tomoscintigraphies osseuses en caméra CZT corps entier : application en pathologie rhumatologique

Le 3 décembre 2025

Membres du jury :

Présidente :	**Mme Valérie DEVAUCHELLE-PENSEC**	**Professeur des Universités – Praticien Hospitalier – Université de Bretagne-Occidentale**
Rapporteurs :	**M. David MORLAND**	**Professeur des Universités – Praticien Hospitalier - Université de Reims-Champagne-Ardenne**
	Mme Valérie DEVAUCHELLE-PENSEC	**Professeur des Universités – Praticien Hospitalier - Université de Bretagne-Occidentale**
Examinateurs :	**Mme Isabelle CHARY-VALCKENAERE**	**Professeur des Universités – Praticien Hospitalier – Université de Lorraine**
	M. Arnaud DIEUDONNE	**Physicien Médical, PhD - Université de Rouen Normandie**
Directeurs :	**M. Pierre-Yves MARIE**	**Professeur des Universités – Praticien Hospitalier – Université de Lorraine**
	Mme Laetitia IMBERT	**Physicienne Médicale, PhD, HDR – Université de Lorraine**
Membre invité :	**M. Fréderic PAYCHA**	**Maître de Conférences des Universités – Praticien Hospitalier- Université de Paris**

Remerciements

Cette thèse est le fruit de la contribution de nombreuses personnes. J'aimerais, à travers ces quelques mots, témoigner de ma gratitude à toutes celles qui m'ont aidé tout au long de ce parcours.

Mes premiers remerciements vont à mon directeur de thèse, le Pr Pierre-Yves Marie, et à ma co-directrice de thèse, Laetitia Imbert, qui m'ont accompagné tout au long de cette aventure. J'exprime toute ma gratitude pour votre disponibilité, vos conseils et votre encadrement.

J'adresse ensuite mes remerciements les plus sincères au Pr David Morland et au Pr Valérie Devauchelle-Pensec pour m'avoir fait l'honneur d'évaluer et de commenter ce travail en tant que rapporteurs. Vos précieux commentaires nous seront d'une grande aide pour la suite du projet.

Mes remerciements vont au Pr Isabelle Chary-Valckenaere, au Dr Arnaud Dieudonné et au Dr Frédéric Paycha d'avoir accepté de participer à ce jury et d'examiner ce travail. Je leur suis particulièrement reconnaissant pour le temps qu'ils y ont consacré et pour l'intérêt porté à mes recherches.

Je remercie également le Dr Frédéric Paycha et le Pr Pierre Gillet, en tant que membres du comité de suivi de thèse, pour le temps précieux qu'ils ont accordé au suivi annuel de l'évolution des différents travaux de ce manuscrit.

J'adresse aussi mes remerciements les plus sincères à l'équipe médicale du service de rhumatologie et tout particulièrement au Pr Isabelle Chary-Valckenaere, au Pr Damien Loeuille, au Dr Caroline Morizot, au Dr Mathilde Fiorino et au Dr Victor Boucher. Ce travail est le fruit d'une collaboration étroite entre nos deux services, dans l'attente d'autres collaborations à l'avenir.

Un grand merci à Franklin pour l'effort qu'il a fourni, le temps qu'il a consacré et son implication dans les travaux de ce manuscrit.

Un grand merci également à Antoine pour son aide pour la relecture et l'analyse des images.

Je remercie profondément tous mes collègues du service de médecine nucléaire, grâce auxquels j'ai pu me libérer et trouver le temps nécessaire à la réalisation de ces travaux.

Ces travaux de recherche, qui n'auraient certainement pas vu le jour sans l'aide et l'implication de tout le corps paramédical (manipulateurs, aides-soignants, PCR…) et de nos secrétaires, recevez ici tous mes sincères remerciements.

Un grand merci à toute l'équipe de recherche clinique Nancyclotep qui nous accompagne sans relâche dans tous nos projets.

Un grand merci à ma petite famille, et surtout à ma femme, qui me soutient inlassablement et qui est toujours à mes côtés.

Enfin, à mes parents, qui ont toujours cru en moi et m'ont soutenu dans mes projets. Un grand merci d'avoir tant fait pour moi.

Résumé

Grâce à l'essor des caméras à semi-conducteurs CZT à géométrie 3D, le **SPECT/CT osseux du corps entier** est désormais applicable en routine clinique et tend à supplanter progressivement les acquisitions planaires conventionnelles. Ce mode d'acquisition est particulièrement utile pour une analyse plus fine et exhaustive de l'ensemble des articulations du corps entier dans les **pathologies rhumatologiques**. Toutefois, la nécessité d'analyser systématiquement le SPECT aux phases précoce et tardive et l'acquisition TDM rend cette tâche chronophage et complexe. Le développement d'algorithmes de reconstruction itérative a rendu possible une **quantification absolue** des anomalies scintigraphiques avec mesure d'indices quantitatifs tel que le SUV.

Dans un premier temps, nous avons montré, dans le cadre de cette thèse, que l'analyse basée sur le SUVmax ne peut pas se substituer à l'analyse visuelle effectuée par le médecin sur les images SPECT/CT en pathologies rhumatologiques. Néanmoins, cette méthode peut **faciliter l'interprétation des images** en orientant l'analyse visuelle vers les groupes d'articulations présentant des valeurs de SUVmax supérieures à des seuils de normalité. Ceux-ci ont été définis pour les articulations périphériques et non périphériques, et pour chacune des deux phases de la scintigraphie. Grâce à cette approche, et en utilisant une échelle de couleurs adaptée, il est possible de détecter rapidement la petite proportion d'articulations dépassant les seuils et nécessitant une analyse visuelle plus poussée.

Dans la même thématique et dans un travail analysant plus spécifiquement les atteintes suspectes de sacro-iliites visualisées en IRM, nous avons trouvé des valeurs de SUVmax très bien corrélées à l'analyse visuelle avec des observations suggérant que l'inflammation détectée en SPECT est plus sévère et peut-être plus tangible que celle détectée en IRM.

Dans un second temps, nous avons abordé l'intérêt des techniques de **réduction de bruit par intelligence artificielle** en SPECT osseux du corps entier sur caméra CZT. Dans une première étude, nous avons montré que l'application d'un algorithme de réduction du bruit par apprentissage profond, en complément des filtres conventionnels, permet de réduire le temps d'enregistrement SPECT-CZT d'environ 40%, en maintenant une bonne qualité d'image. Cette réduction présente plusieurs avantages, comme une meilleure gestion du flux de patients, l'amélioration du confort et la diminution du risque d'artefacts de mouvement.

Les filtres conventionnels utilisés en routine, permettent certes de réduire le bruit mais au prix d'un lissage des images et d'une dégradation de la résolution spatiale. Nous avons montré dans une autre étude réalisée sur fantôme puis sur une série de patients que, lorsqu'il est utilisé seul, l'algorithme de réduction du bruit par apprentissage profond améliore le rapport contraste/bruit et la quantification des lésions osseuses, en particulier pour les structures de petite et moyenne tailles. Cet algorithme d'intelligence artificiel **appliqué seul**, dépasse les performances des filtres conventionnels et fournit une qualité d'image remarquable et bien adaptée à l'analyse des SPECT osseuses.

La quantification absolue et les algorithmes de réduction de bruit basés sur l'intelligence artificielle constituent des outils prometteurs en SPECT osseux du corps entier réalisés avec une caméra CZT 360° couvrant l'ensemble du corps. Leur déploiement à large échelle nécessitera une validation par des études multicentriques et une harmonisation des méthodes afin d'améliorer la reproductibilité de la quantification.

Mots-clés : SPECT-CT, Os, Quantification absolue, Intelligence artificielle, Rhumatologie

Abstract

Thanks to the development of CZT semiconductor cameras with 3D geometry, **whole-body bone SPECT/CT** is now applicable in routine clinical practice and is gradually replacing conventional planar imaging. This imaging mode offers a more comprehensive analysis of all joints in the body for **rheumatological disorders**. However, the need to systematically analyze SPECT in both the early and late phases, in conjunction with CT slices, is time-consuming and complex. The development of iterative reconstruction algorithms has enabled the **quantification** of scintigraphic abnormalities using quantitative indices, such as SUV.

In the first step, this thesis demonstrates that the SPECT/CT analysis of rheumatological pathologies, based solely on SUVmax, cannot replace the visual analysis provided by experienced physicians. Nevertheless, this method can **facilitate image interpretation** by directing visual analysis towards only the small proportion of joints with SUVmax values above defined normal thresholds. These thresholds need to be defined for both peripheral and non-peripheral joints, as well as for each of the two phases of bone scintigraphy. Using this approach and an appropriate color scale, it is possible to detect joints with SUV values above the defined thresholds quickly.

In a study analyzing MRI-defined sacroiliitis more specifically, we found SUVmax values to be highly correlated with results from visual analysis, and moreover, additional observations indicating that the inflammation detected by SPECT is more severe and perhaps more tangible than that detected by MRI T2 images.

In a second step, we addressed the value of **artificial intelligence-based noise reduction techniques** in whole-body bone SPECT imaging using CZT cameras. In an initial study, we demonstrated that applying a deep learning noise reduction algorithm, in conjunction with conventional filters, to whole-body bone SPECT images acquired with a camera, enables a reduction in CZT-SPECT recording time of approximately 40% while maintaining high image quality. This reduction has several advantages, including improved patient flow management, enhanced comfort, and a reduced risk of motion artifacts.

Conventional filters are required to reduce statistical noise in SPECT images, but at the cost of smoothing the images and degrading spatial resolution. In a third step, we conducted a study on a phantom and subsequently on a series of patients, demonstrating that, when **used alone**, the deep learning noise reduction algorithm enhances the contrast-to-noise ratio and the quantification of bone lesions, particularly for small and medium-sized structures. This artificial intelligence algorithm, when applied alone, outperforms conventional filters and provides remarkable image quality, well-suited for the analysis of bone SPECT scans.

Absolute quantification and artificial intelligence-based noise reduction algorithms are promising tools in whole-body bone SPECT performed with a 360° CZT camera covering the entire body. Their large-scale deployment will require validation through multicenter studies and harmonization of methods to improve the reproducibility of quantification.

Keywords: SPECT-CT, Bone, Absolute quantification, Artificial intelligence, Rheumatology

Table des matières

Tables des figures 8
Liste des tableaux 10
Glossaire 11
Introduction générale 13
Chapitre 1 : Etat de l'art 18
1.1 L'os : structure et fonction 18
1.1.1 Structure et composition de l'os 18
1.1.2 Le remodelage osseux 19
1.2 Les radiotraceurs en scintigraphie osseuse 22
1.2.1 Le complexe Bisphosphonate-Technetium-99m 23
1.2.2 Mécanisme de fixation osseuse des bisphosphonates 24
1.3 La gamma caméra CZT grand champ 360° 25
1.3.1 Histoire et évolution des caméras CZT 25
1.3.2 Architecture générale de la caméra CZT 360° 25
1.3.3 Performance des caméras CZT 360° 26
1.4 Quantification absolue en SPECT osseux : bases physiques 28
1.4.1 Taux de comptage 28
1.4.2 Quantification relative 28
1.4.3 Bases physiques de la quantification absolue 28
1.4.4 Les facteurs influençant la quantification en SPECT 29
1.4.5 Synthèse 32
1.5 Quantification absolue en SPECT osseux : applications cliniques 33
1.5.1 Généralités sur les applications cliniques 33
1.5.2 Principales applications cliniques de la quantification en SPECT osseux 34
1.6 Rhumatismes inflammatoires chroniques 38
1.6.1 Spondylarthrite 38
1.6.2 Rhumatisme psoriasique 44
1.6.3 La polyarthrite rhumatoïde 45
1.7 Réduction de bruit en SPECT 51
1.7.1 Les filtres conventionnels 52
1.7.2 Algorithme itératif de régularisation du bruit 53
1.7.3 Méthode de débruitage basée sur le deep learning 54

Chapitre 2 : Quantification absolue en SPECT/CT osseux du corps entier dans les pathologies rhumatologiques 57
2.1 Quantification absolue en SPECT/CT osseux double phase du corps entier chez les patients atteints ou suspects de rhumatisme inflammatoire 57
2.1.1 Introduction 57
2.1.2 Article 59
2.1.3 Discussion 69
2.1.4 Conclusions 75
2.2 SPECT/CT osseux double phase du corps entier chez les patients atteints de sacro-iliite détectée en IRM 76
2.2.1 Introduction 76
2.2.2 Article 77
2.2.3 Discussion 89
2.2.4 Conclusion 91
Chapitre 3 : Tomoscintigraphies osseuses rapides du corps entier réalisées grâce à une caméra CZT 3D associée à un algorithme de réduction du bruit par apprentissage profond 93
3.1 Introduction 93
3.2 Article 96
3.3 Discussion 102
3.4 Conclusion : 105
Chapitre 4 : Evaluation d'un algorithme de réduction du bruit basé sur l'apprentissage profond, en remplacement des filtres conventionnels précédemment requis pour le SPECT osseux 106
4.1 Introduction 106
4.2 Article 108
4.3 Discussion 126
4.4 Conclusion 130
Synthèse, discussion générale et perspectives 131
Conclusions 139
Références 140
Annexe A : Scintigraphie osseuse des fractures vertébrales à l'aide d'une caméra CZT corps entier, dans une utilisation similaire à celle de la TEP pour la quantification 151

Tables des figures

Figure 1: Figure mettant en évidence l'intérêt d'utiliser une échelle d'affichage basée sur le SUVmax pour l'appréciation de la consolidation de fractures vertébrales (7). _____ *15*

Figure 2 : Structure chimique des principaux bisphosphonates utilisés en routine clinique pour la scintigraphie osseuse (10). _____ *23*

*Figure 3 : Architecture générale de la caméra Veriton® montrant les 12 détecteurs (A), principe d'une acquisition focalisée pour laquelle le balayage des détecteurs est limité autour d'une région d'intérêt prédéfinie indiquée par un cercle rouge (B), matrice de détection formée par de 16 x 128 pixels (C) et image de la caméra (D) (43).*_____ *26*

*Figure 4 : Images de projection d'intensité maximale (MIP) du SPECT corps entier aux bisphosphonates affichées avec une même mise à l'échelle SUV (de 0 à 13), avant et après 5 mois de traitement à l'α-interféron suivis de 3 mois de traitement aux inhibiteurs de BRAF (81)*_____ *36*

Figure 5 : Physiopathologie de la spondylarthrite (89) (https://doi.org/10.3389/fimmu.2018.02668). _____ *39*

Figure 6: IRM sacro-iliaque. A. Séquence T1. Hyposignal sur les deux berges de l'articulation sacro-iliaque, en particulier gauche. B. Séquence en équivalent de T2 (inversion-récupération). Hypersignal sur les berges de la sacro-iliaque gauche. Source : http://www.lecofer.org/photos/cours/f18-09ab-9782294782619.png _____ *42*

*Figure 7 : Physiopathologie de la PR (108). Source : https://doi.org/10.1038/nrdp.2018.1*_____ *47*

Figure 8 : Critères de classification ACR-EULAR de 2010 de la polyarthrite rhumatoïde (PR) selon les Collèges européen et américain de rhumatologie (ACR : American College of Rheumatology- EULAR : European League against Rheumatism) source : http://www.lecofer.org/photos/cours/f17-05-9782294782619.png. _____ *49*

Figure 9 : Box plots des SUVmax précoces et tardifs des articulations normales, classées par ordre croissant en fonction de la valeur médiane du SUVamx au temps tardif. _____ *70*

Figure 10 : Courbes ROC analysant la prédiction d'une zone articulaire visuellement anormale en fonction des niveaux de SUVmax correspondants. Images SPECT précoce (panneau de gauche) et tardive (panneau de droite). Zones articulaires périphériques (courbes vertes) et non périphériques (courbes orange). _____ *71*

Figure 11 : Boxplots des SUVmax aux phases précoce (BP) et tardive (DP) du SPECT osseux, montrant leur distribution selon les groupes définis par l'analyse visuelle. _____ *89*

Figure 12: Boxplots des scores de SPARCC montrant leur distribution selon les groupes définis par l'analyse visuelle. BP : phase précoce ; DP : phase tardive _____ *90*

*Figure 13 : fréquence de la douleur des articulations sacro-iliaques ainsi que la positivité de la CRP, en fonction de la présence ou de l'absence d'anomalies aux deux phases du SPECT.*_____ *91*

Figure 14 : Exemple illustrant l'utilisation de l'outil « bodycontouring » _____ *94*

*Figure 15 : Classification des images SPECT selon un score de qualité comportant quatre grades, en fonction du temps d'enregistrement et de l'utilisation ou non de l'algorithme de réduction du bruit par apprentissage profond.*_____ *102*

*Figure 16 : A- Volumes d'intérêt (VOI) positionnés au niveau de l'os (bleu) et des tissus mous (rouge) pour la mesure du CNR B- Box-plots des CNR des images SPECT reconstruites avec et sans algorithme de réduction du bruit par apprentissage profond, et pour différents pourcentages du temps d'enregistrement original.*_____ *103*

Figure 17 : Comparaison des images SPECT du fantôme, obtenues avec les filtres conventionnels (CSF) seuls (rouge), l'algorithme de réduction du bruit par apprentissage profond (DLNR) plus les CSF (violet) et le DLNR seul (bleu), pour les valeurs (A) du bruit relatif extrait du fantôme et (B) du coefficient de recouvrement et du CNR des petites (cercles, 1,1 cm3), moyennes (triangles, 5,6 cm3) et grandes (carrés, 26,5 cm3) sphères du fantôme. Les images SPECT en coupes axiales du fantôme sont affichées (C). _____ 126

Figure 18 : Comparaison des images SPECT du corps entier, obtenues avec les CSF seuls (rouge), le DLNR plus les CSF (violet) et le DLNR seul (bleu), pour les valeurs médianes (A) du bruit relatif extrait des images SPECT de 20 patients et (B) du SUVmax et du CNR de 114 lésions osseuses classées en petites (cercles), moyennes (triangles) et grandes (carrés). _____ 127

Figure 19 : Images MIP (Maximum Intensity Projection) des mains obtenues à partir de l'enregistrement SPECT du corps entier (2 minutes pour la position du lit) (A) comparées à une image planaire des mains de 5 minutes, obtenue chez le même patient. _____ 128

Liste des tableaux

Tableau 1 : Hormones régulant le métabolisme osseux. _____ *21*

Tableau 2 : Principales différences entre les caméras de type Anger et les caméras CZT _____ *27*

Tableau 3 : Liste non exhaustive des principales publications étudiant l'apport de la quantification absolue dans la démarche diagnostique des pathologies ostéo-articulaires. _____ *37*

Tableau 4 : Critères ASAS de la spondylarthrite axiale (SpA). _____ *38*

Tableau 5 : Critères CASPAR de rhumatisme psoriasique (97). _____ *44*

Tableau 6 : Caractéristiques des principaux filtres conventionnels utilisées en médecine nucléaire. _ *53*

Glossaire

^{99m}Tc	^{99m}Technétium
ACPA	Anticorps anti-peptides citrullinés
ACR	American College of Rheumatology
ASAS	Assessment of SpondyloArthritis International Society
BMP	Bone Morphogenetic Proteins
BMP	Bone Morphogenetic Proteins
BP	Bloodpool phase
bsDMARDs	Biologic Disease-Modifying Anti-Rheumatic Drugs
BSREM	Block Sequential Regularized Expectation Maximization
CASPAR	Classification Criteria for Psoriatic Arthritis
CF	Filtres conventionnels
CNR	Rapport contraste sur bruit
CZT	Cadmium Zinc Tellure
DAS28	28-joint Disease Activity Score
DLNR	Deep Learning Noise Reduction
DP	Delayed phase
ET1	Endotheline-1
EULAR	European League against Rheumatism
EVA	Echelle visuelle analogique
FBP	Filtered Back Projection
GAN	Generative adversarial network
HEDP	Hydroxyethylene diphosphonate
HMDP	Hydroxymethylene diphosphonate
IA	Intelligence artificielle
IGF	Insulin Like Growth Factor
IRM	Imagerie par résonance magnétique
LMH	Largeur à mi-hauteur
MDP	Methylene diphosphonate
MMP	Métalloprotéinases matricielles
N2N	Noise-to-noise

NAD	Nombre d’articulations douloureuses
NAG	Nombre d’articulations gonflées
NaI (Tl)	Iodure de sodium dopé au Thallium
OSEM	Ordered Subset Expectation Maximization
PR	Polyarthrite rhumatoïde
PSA	Prostate Specific Antigen
PSF	Point spread function
PSNR	Peak signal-to-noise ratio
PTH-rP	ParaThyroid Hormone-related Protein
RANKL	Receptor Activator of Nuclear factor Kappa-B Ligand
RCmax	Coefficient de recouvrement maximal
RMSE	Root mean square error
ROC	Receiver operating characteristic
ROI	Region of interest
RRDB	Residual-in-Residual Dense Block
SPARCC	Spondyloarthritis Research Consortium of Canada
SPECT	Single photon emission computed tomography
SSIM	Structural similarity index
STIR	Short Tau Inversion Recovery
SUV	Standard Uptake Value
TEMP	Tomoscintigraphie par émission monophotonique
TEP	Tomographie par Emission de Positons
TGF- b	Transforming Growth Factor- b
TNF	Tumor Necrosis Factor
TOF	Time of flight (Temps de vol)
TP	Temps précoce
tsDMARDs	Targeted synthetic Disease-Modifying Anti-Rheumatic Drugs
TT	Temps tardif
UH	Unités Hounsfield
VOI	Volume d’intérêt

Introduction générale

La médecine nucléaire est une spécialité médicale qui consiste à administrer des médicaments radioactifs, appelés « radiotraceurs », à un patient, puis à détecter le signal émis afin d'obtenir une image reflétant une information fonctionnelle. Ce principe constitue la base de la scintigraphie, considérée comme une imagerie « d'émission », à la différence de la tomodensitométrie, qui est une imagerie « de transmission ».

La tomoscintigraphie par émission monophotonique (TEMP en français et SPECT en anglais) permet d'obtenir une image 3D traduisant la distribution de la radioactivité dans le corps humain. Avec l'arrivée des gamma-caméras d'Anger hybrides au début des années 2000, la tomoscintigraphie par émission monophotonique couplée au scanner (SPECT/CT) est devenue un outil complémentaire aux acquisitions bidimensionelle planaires, facilitant grandement l'interprétation des images. Avec le déploiement des caméras à semi-conducteurs CZT (Cadmium Zinc Tellure) à géométrie 3D ces dernières années, le SPECT/CT est même devenue le mode d'acquisition exclusif, remplaçant complètement les acquisitions planaires.

La scintigraphie osseuse a pleinement profité de cette évolution technologique. Celle-ci a permis d'améliorer les performances diagnostiques dans les pathologies oncologiques, orthopédiques et rhumatologiques (1–4).

En pratique clinique, l'interprétation des images passe habituellement par l'appréciation visuelle de l'intensité du signal, communément appelée « fixation ». L'intensité du signal en imagerie SPECT et TEP (Tomographie par Emission de Positons), dépend de la pharmacocinétique du radiotraceur et est directement liée à sa concentration dans les organes et tissus. Une quantification de l'intensité de fixation peut donc s'avérer utile pour orienter une démarche diagnostique et faciliter l'analyse des images.

La quantification absolue consiste à mesurer la concentration du radiotraceur en becquerel par millilitre (Bq/ml) et/ou en SUV (standard Uptake Value) dans une région d'intérêt (region of interest : ROI). Grâce au développement d'algorithmes de reconstruction itérative avec corrections de l'atténuation et du rayonnement diffusé (5) ainsi qu'à une modélisation de la résolution spatiale du collimateur (6) , la quantification absolue est désormais possible en SPECT osseuse.

Mon travail de thèse a été réalisé en continuité avec un travail effectué dans le cadre de mon **mémoire de fin d'études de master 2**. Ce travail a donné lieu à un article publié en 2021 à la revue Frontiers in Nuclear Medicine (7) portant sur la quantification en SPECT osseux dans le cadre du suivi longitudinal de fractures vertébrales. Cet article est inséré en annexe 1.

Ce travail a comporté deux parties :

- Une étude sur un fantôme IEC (NEMA IEC body phantom (Data Spectrum Corporation, Durham, NC, USA)) visant à optimiser les paramètres de reconstruction des acquisitions SPECT osseuses sur caméra CZT Veriton®. Nous avons étudié la précision de la quantification et évalué le rapport contraste sur bruit (CNR) en fonction du nombre d'itérations de l'algorithme de reconstruction.
- Les paramètres de reconstruction considérés comme optimaux ont ensuite été appliqués à une étude clinique visant à évaluer la quantification absolue dans les fractures vertébrales. Nous avons alors observé qu'une valeur « seuil » de SUVmax égale à 7,5 est un critère permettant de différencier la plupart des fractures vertébrales, mêmes anciennes, des vertèbres de référence intactes. L'utilisation de ce seuil permet d'adapter l'affichage des images en utilisant une échelle d'affichage basée sur le SUV, comme c'est le cas en PET, plutôt qu'une échelle d'affichage classique basée sur le voxel présentant l'intensité maximale.

Cette approche d'affichage basée sur le SUVmax a changé notre manière d'analyser les images du SPECT osseux dans la pratique quotidienne. L'utilisation de valeurs « seuils » de SUVmax et d'un affichage basé sur les SUV constitue une aide précieuse, notamment dans certains cas où l'analyse visuelle prête à confusion. La figure 1, issue de l'article, en est un exemple et montre l'importance d'utiliser cette approche au quotidien (l'image affichée avec notre échelle SUV seuillée à 13 montre plusieurs vertèbres lésées, alors que la méthode conventionelle seuillée par le voxel d'activité maximale donne l'impression trompeuse d'une seule vertèbre lésée).

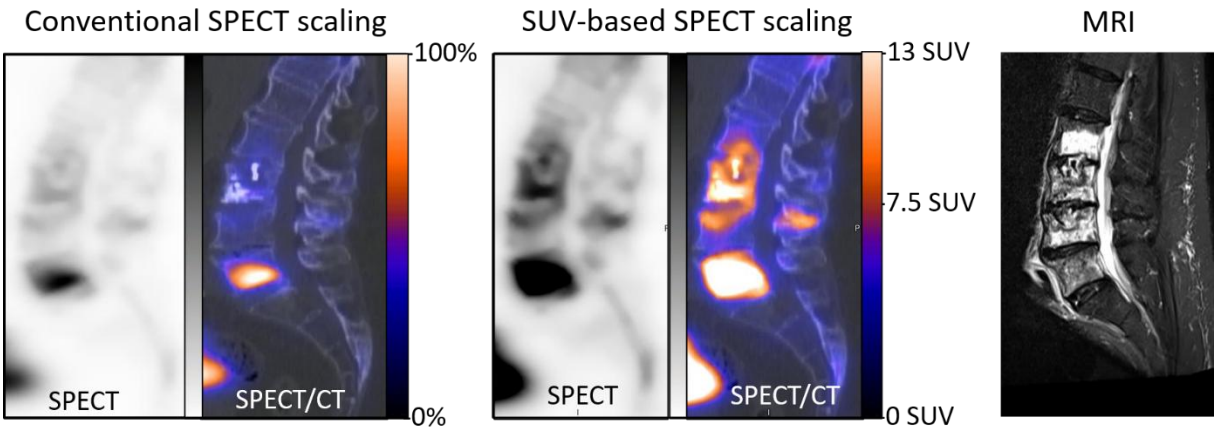

Figure 1: Figure mettant en évidence l'intérêt d'utiliser une échelle d'affichage basée sur le SUVmax pour l'appréciation de la consolidation de fractures vertébrales (7).

Tous ces éléments ont renforcé notre conviction de l'intérêt de la quantification absolue en SPECT/CT osseux. D'un autre côté, l'installation d'une caméra CZT à géométrie 3D dans notre service nous permet, depuis 2018, d'effectuer une acquisition SPECT/CT d'un corps entier en un temps court, aussi bien au temps précoce qu'au temps tardif. Une exploration à l'échelle du corps entier est particulièrement bénéfique en pathologie rhumatologique, car les patients peuvent présenter des polyarthrites et des polyarthralgies. Or, l'interprétation des images SPECT/CT du corps entier est chronophage et peut s'avérer difficile, notamment pour les images de la phase précoce. C'est pourquoi, **dans le cadre de cette thèse**, nous avons mené une étude sur l'intérêt de la quantification absolue en SPECT/CT osseux double phase du corps entier chez les patients atteints ou suspects de rhumatisme inflammatoire. Cette étude, publiée dans la revue European Journal of Nuclear Medicine and Molecular Imaging (EJNMMI) sera présentée dans le chapitre 2 de ce manuscrit. Dans ce même chapitre, nous présentons une étude complémentaire portant spécifiquement sur les lésions suspectes de sacro-iliite détectées en IRM et leur corrélation avec les images obtenues en SPECT osseux, tant en phase précoce qu'en phase tardive. Cette étude sera soumise à une revue scientifique.

L'acquisition SPECT/CT corps entier n'étant plus une option mais un standard, celle-ci doit être effectuée avec un temps d'enregistrement relativement court permettant de limiter les mouvements du patient sans pour autant perdre en qualité d'image. L'une des solutions possibles, qui a déjà fait ses preuves en PET, consiste à appliquer un algorithme de réduction du bruit basé sur l'apprentissage profond. Ceci a constitué le sujet d'une étude dont l'objectif était de déterminer dans quelle mesure, les temps

d'enregistrement des SPECT osseux du corps entier, obtenus à l'aide d'une caméra CZT à géométrie 3D, pouvaient être diminués grâce à un algorithme de réduction du bruit par apprentissage profond. Cette étude, publiée dans le journal EJNMMI, est présentée au chapitre 3.

Dans cette étude, l'algorithme de réduction du bruit par apprentissage profond a été appliqué après reconstruction tomographique et utilisation de filtres conventionnels. Ces derniers, tels que les filtres médian, gaussien ou Butterworth, permettent de supprimer le bruit de manière non spécifique en lissant les images entraînant ainsi une dégradation de la résolution spatiale (8). L'algorithme de réduction du bruit par apprentissage profond a l'avantage de reconnaître spécifiquement le bruit (9), d'où l'idée, d'évaluer cet algorithme lorsqu'il est utilisé en remplacement des filtres conventionnels. La validation de ce concept a fait l'objet d'une étude sur un fantôme et sur une série de patients, avec la soumission d'un article à la revue EJNMMI Research. Cet article présenté au chapitre 4, est actuellement en cours d'évaluation par les relecteurs.

Ce manuscrit de thèse s'articulera donc autour des articles publiés. Un chapitre état de l'art permettra dans un premier temps, de situer ce travail dans son contexte scientifique en présentant les définitions et les avancées récentes des différents sujets traités. Nous détaillerons ensuite deux travaux consacrés à la quantification absolue dans les pathologies ostéoarticulaires rhumatismales. Nous présenterons ensuite deux travaux portant sur l'intérêt d'un algorithme de réduction du bruit par apprentissage profond pour les images SPECT. Enfin, un dernier chapitre complétera le manuscrit en discutant de manière transversale les résultats obtenus puis en présentant les conclusions générales et perspectives.

Deux travaux de recherche présentés dans ce manuscrit sont déjà publiés dans une revue scientifique :

- **Bahloul A**, Verger A, Lamash Y, Roth N, Dari D, Marie PY, Imbert L. Ultra-fast whole-body bone tomoscintigraphies achieved with a high-sensitivity 360° CZT camera and a dedicated deep-learning noise reduction algorithm. *Eur J Nucl Med Mol Imaging.* 2024 Apr;51(5):1215-1220 http://doi.org/10.1007/s00259-023-06558-w
- Rajadhas F, Imbert L, Fiorino M, Morizot C, Boucher V, Lamiral Z, Roch V, Marie PY, Loeuille D, Chary-Valckenaere I, **Bahloul A.** Standardized uptake value-based analysis of two-phase whole-body bone tomoscintigraphies recorded with a high-speed 360° CZT camera in patients with known or suspected

inflammatory arthritis. *Eur J Nucl Med Mol Imaging*. 2025 Jul;52(8):2995-3003. http://doi.org/10.1007/s00259-025-07150-0

Deux autre travaux de recherche présentés dans ce manuscrit sont soumis ou en cours de soumission à une revue scientifique :

- **Bahloul A**, Rajadhas F, Doyen M, Lamash Y, Roth N, Roch V, Marie PY, Imbert L. A deep-learning noise reduction algorithm outperforms the spatial filters previously required for bone SPECT on a high-speed whole-body 360° CZT-camera.
  Cette étude a été soumise à la revue EJNMMI Research et est actuellement en cours d'évaluation par les relecteurs
- Rajadhas F, Imbert L, Fiorino M, Morizot C, Marie PY, Loeuille D, Chary-Valckenaere I, **Bahloul A.** Bone tomoscintigraphy imaging of MRI-defined sacroiliitis by new whole-body semi-conductor cameras
  Cette étude sera soumise à une revue scientifique.

Les résultats de nos travaux de recherches dans la cadre de cette thèse ont été présentés aux congrès suivant :

- **A. Bahloul**, F. Rajadhas, D. Loeuille, I. Chary-Valckenaere, P. Marie, L. Imbert. Dual high-speed whole-body SPECT-CT recordings of the blood-pool and delayed phases of bone scintigraphy in patients with known or suspected chronic inflammatory arthritis. *European Association of Nuclear Medicine Congress*, Barcelona, Spain, Oct. 15-19, 2022. Oral presentation
- **Bahloul A**, Rajadhas F, Loeuille D, Chary Valckenaere I, Marie PY, Imbert L. Evaluation d'un double enregistrement rapide TEMP-TDM corps entier précoce et tardif en scintigraphie osseuse chez les patients avec polyarthralgie. *9ème Journées Francophones de Médecine Nucléaire*, Paris, France, Mars 2023
- F. Rajadhas, C. Morizot, D. Loeuille, I. Chary-Valckenaere, V. Roch, P. Marie, L. Imbert, **A. Bahloul.** SUV-Based Assessment of Known or Suspected Polyarthritis on Double-Phase Whole-Body Bone Tomoscintigraphies Provided by a High-Speed CZT-Camera. *European Association of Nuclear Medicine Congress*, Vienne, Autriche, Oct. 9-13, 2023. Oral presentation
- **A. Bahloul**, F. Rajadha, G. Karcher, L. Imbert, P. Marie. Deep-learning noise reduction algorithms advantageously replace the spatial filters previously required for bone tomoscintigraphy analysis. *European Association of Nuclear Medicine Congress*, Hamburg, Allemagne, Oct. 19-23, 2024. Oral presentation
- **A. Bahloul**, M. Perrin, A. Verger, S. Ouguirti, V. Roch, P. Marie, L. Imbert. Head-to-head comparison of metastasis detection by bone scintigraphy provided by a high-speed whole-body 360° CZT-SPECT and a currently recommended Anger camera protocol. *European Association of Nuclear Medicine Congress*, Barcelona, Spain, Oct. 4-8, 2025. Oral e-Poster presentation

Chapitre 1 : Etat de l’art

1.1 L’os : structure et fonction

1.1.1 Structure et composition de l’os

L'os, un constituant essentiel du corps, est caractérisé par sa rigidité, sa dureté et son pouvoir de régénération et de réparation (10). Il joue un rôle important en protégeant les organes vitaux, en offrant un environnement pour l’hématopoïèse et en participant à l'homéostasie du calcium et également à l'équilibre acido-basique (11). L’os se présente sous deux formes : l’os cortical et l’os spongieux (trabéculaire). L'os est composé de cellules et d'une matrice non minérale de collagène et de protéines non collagéniques appelée ostéoïde, dans laquelle sont déposés des sels minéraux inorganiques (10).

Le processus d’ostéogenèse comporte 3 phases : (i) Synthèse de la matrice organique extracellulaire (ostéoïde), ii) Minéralisation de la matrice conduisant à la formation de l'os, ii) Remodelage de l'os par le processus de résorption et de reformation.

La dureté et la rigidité de l'os sont dues à la présence de sels minéraux dans la matrice ostéoïde, constituée d’un complexe de calcium et de phosphate (hydroxyapatite). L'os calcifié contient environ 25 % de matrice organique, 5 % d'eau et 70 % de minéraux inorganiques (hydroxyapatite) (12). L'hydroxyapatite [$Ca_{10}(PO_4)_6(OH)_2$] est le principal composant minéral de l'os, constituant environ un quart du volume et la moitié de la masse de l'os adulte normal. Ces cristaux sont déposés le long des fibrilles de collagène osseux et en étroite relation avec elles.

Les principales cellules de l’os sont les ostéoblastes, les ostéocytes et les ostéoclastes. Les principales caractéristiques de ces cellules sont :

- Les ostéoblastes sont des cellules mononucléées, responsables de la régulation des ostéoclastes et du dépôt de la matrice osseuse (13). Au fur et à mesure de leur différenciation, ils acquièrent la capacité de sécréter la matrice osseuse. A la fin du processus d’ostéogénèse, certains ostéoblastes se retrouvent piégés dans leur propre matrice osseuse et deviennent alors des ostéocytes.

- Les ostéocytes sont les cellules les plus abondantes de l'os. Ces cellules communiquent entre elles et avec le milieu environnant par des prolongements de leurs membranes plasmiques. L'apoptose des ostéocytes en réponse à une carence en œstrogènes ou à un traitement par glucocorticoïdes est préjudiciable à la structure de l'os (14). Le traitement par œstrogènes et bisphosphonates et la mise en charge des structures osseuses peuvent contribuer à prévenir ce phénomène.
- Les ostéoclastes sont les seules cellules connues pour être capables de résorber l'os et sont typiquement des cellules multinucléées. Les ostéoclastes dérivent de cellules souches hématopoïétiques qui peuvent également se différencier en monocytes et en macrophages (15). Les cellules précurseurs des monocytes et des macrophages de la moelle osseuse sont probablement à l'origine de la plupart des ostéoclastes. La résorption osseuse dépend de la sécrétion d'ions hydrogène et de l'enzyme cathepsine K par les ostéoclastes. Les ions H^+ acidifient et dissolvent la composante minérale de la matrice osseuse. La cathepsine K digère la matrice protéique, qui est principalement composée de collagène de type I (15).

1.1.2 Le remodelage osseux

Le remodelage osseux est un processus qui se déroule tout au long de la vie et qui correspond à l'équilibre entre d'un côté, la résorption osseuse et de l'autre côté, la formation de l'os (6). L'os est en permanence remodelé grâce à une activité couplée des ostéoclastes résorbant l'os ancien et des ostéoblastes synthétisant une nouvelle matrice osseuse (16). Le remodelage osseux joue un rôle essentiel dans la croissance, après des blessures telles que les fractures, ainsi que lors de la réparation des « microdommages » subis par l'os au cours de l'activité normale (10). Ce processus est essentiel au maintien de la solidité des os et à l'homéostasie des minéraux. La durée de vie moyenne de ce phénomène chez l'homme est de 2 à 8 mois, la majeure partie de cette période étant consacrée à la formation de l'os plutôt qu'à la résorption. Bien que le taux de renouvellement de l'os cortical chez l'adulte soit relativement faible, de l'ordre de 2 à 3 % par an, il reste suffisant pour maintenir la résistance de l'os sur le plan biomécanique (10).

Sur le plan biochimique, l'équilibre résorption/ostéosynthèse est modulé par la voie RANK-L/ostéoprotégérine : le RANKL (Receptor Activator of Nuclear factor Kappa-B Ligand) étant activateur de l'ostéoclaste et l'ostéoprotégérine étant inhibitrice de la différenciation et de l'activation de l'ostéoclaste (15,16). Un déséquilibre de la voie RANK-L/ostéoprotégérine conduit à une résorption osseuse accrue, anomalie qu'on retrouve dans les atteintes osseuses de l'ostéoporose post-ménopausique, de la maladie de Paget, de la lyse osseuse dans les cancers métastatiques et de la polyarthrite rhumatoïde… Le RANK-L (ligand : cytokine de la superfamille des TNF) se lie aux RANK (récepteur) exprimé notamment à la surface des précurseurs ostéoclastiques et induit la différenciation et l'activation des ostéoclastes, et par conséquence la résorption osseuse. Le dénosumab ou anti-RANK (Prolia®, Xgeva®) mime l'effet de l'ostéoprotégérine et en constitue une application thérapeutique. Le dénosumab est un anticorps monoclonal qui se lie au RANK-L, empêchant son interaction avec le RANK et inhibant ainsi la formation, la fonction et la survie des ostéoclastes. Il en résulte une réduction de la résorption osseuse et une augmentation de la densité minérale osseuse.

1.1.2.1 Régulation du remodelage osseux

Le remodelage osseux est régulé par des facteurs génétiques (17),(par exemple une prédisposition à l'ostéoporose chez les filles de mères atteintes d'ostéoporose), des facteurs mécaniques et fonctionnels (17) (telle que l'activité physique qui favorise la formation osseuse), des facteurs vasculaires et neurologiques (18), des facteurs nutritionnels (avec par exemple la nécessité d'un apport suffisant en calcium, le sevrage du tabac et de l'alcool qui favorisent l'ostéopénie). Le système endocrinien, à travers les hormones, jouent également un rôle important dans le développement normal du squelette (10). Ainsi, les hormones qui régulent le métabolisme osseux sont rapportées dans le tableau 1.

Tableau 1 : Hormones régulant le métabolisme osseux.

Diminution de la résorption osseuse	Augmentation de la résorption osseuse	Augmentation de la formation osseuse	Diminution de la formation osseuse
Calcitonine	PTH/PTHrP	Hormone de croissance	Glucocorticoïdes
Œstrogènes	Glucocorticoïdes	Métabolites de la vitamine D	
	Hormones thyroïdiennes	Androgènes	
	Vitamine D à haute dose	Insuline	
		PTH/PTHrP à faible dose	
		Progestatifs	

Localement, le remodelage osseux est régulé principalement par des facteurs de croissance et des cytokines. Certains facteurs de croissance, comme l'IGF I et II (Insulin Like Growth Factor) et le BMP (Bone Morphogenetic Proteins) stimulent la formation osseuse, tandis que d'autres, comme le TNF (Tumor Necrosis Factor), peuvent stimuler la résorption osseuse. Ce dernier joue un rôle dans la destruction ostéoarticulaire lors des arthrites (10).

1.1.2.2 Physiopathologie du remodelage osseux

Une altération du remodelage osseux est à l'origine de plusieurs pathologies ostéoarticulaires du squelette.

Les arthrites, l'ostéoporose, la maladie de Paget et l'atteinte osseuse de l'hyperparathyroïdie sont la conséquence d'une stimulation de la résorption et d'une inhibition de la formation osseuse (19–21). Ce déséquilibre est probablement induit par une sécrétion locale anormale de facteurs de croissance, de cytokines et de prostaglandines. Dans le cas de l'hyperparathyroïdie et de l'hyperthyroïdie, le turnover osseux peut être très accéléré sans pour autant induire une diminution de la masse osseuse (10). Dans la maladie de Paget, les ostéoclastes s'activent de façon excessive induisant une résorption osseuse irrégulière associée à une réponse ostéoblastique également excessive induisant une augmentation de la densité osseuse locale, à l'origine d'une architecture osseuse très désorganisée (22). Dans les prothèses articulaires, les ossifications hétérotopiques peuvent être induites par une concentration locale anormale de prostaglandines (1). Il a été démontré que le descellement des prothèses impliquait la production locale de cytokines et de prostaglandines par les cellules inflammatoires (23).

L’atteinte osseuse métastatique implique dans un premier temps, une migration des cellules tumorales de la tumeur primitive à la moelle osseuse, un milieu richement vascularisé et propice à une colonisation par les cellules cancéreuses (24). Les cellules tumorales regagnent la moelle osseuse par trois voies possibles : lymphatique, veineuse ou artérielle. Ces cellules peuvent franchir la membrane basale et pénétrer directement dans les veines et les artères, la voie veineuse étant la voie la plus fréquente pour disséminer à distance. Une dissémination par la voie artérielle est possible mais rare. La voie lymphatique, un système à basse pression, permet une migration des cellules tumorales depuis l’interstitium jusqu’aux ganglions pour ensuite emprunter le canal thoracique et regagner la circulation veineuse (10).

Une fois installées au sein de la moelle osseuse, les cellules tumorales commencent à infiltrer l’endoste et l’os avoisinant. Cette étape requiert l’intervention de plusieurs facteurs paracrines du microenvironnement (25).

Dans le cas d’une métastase ostéolytique d’un cancer de sein, la cellule cancéreuse mammaire sécrète dans le microenvironnement de la PTH-rP (ParaThyroid Hormone-related Protein) qui stimule l’expression de la voie RANK-L au niveau des cellules précurseurs des ostéoclastes (26). Les ostéoclastes activées entament la résorption de l’os et secrètent du TGF- b (Transforming Growth Factor- b) enclenchant un rétrocontrôle positif sur les cellules cancéreuses pour produite davantage de PTH-rP (27) et amplifiant ce processus.

Dans les métastases ostéocondensantes du cancer du sein, les cellules tumorales produisent de l’endotheline-1 (ET1). L'ET-1 stimule le processus d’ostéosynthèse en se liant au récepteur de l’endotheline-1 sur les ostéoblastes (28). Dans le cancer de la prostate, le PSA (Prostate Specific Antigen) peut stimuler soit indirectement les ostéoblastes en activant l’IGF (Insulin-like Growth Factor) (29) ou le TGF- b (30) soit directement en exerçant une action activatrice sur les ostéoblastes (10).

1.2 Les radiotraceurs en scintigraphie osseuse

La scintigraphie osseuse est une technique d’imagerie nucléaire qui utilise un radiotraceur pour évaluer le remodelage osseux lié à des pathologies bénignes/malignes ou à un processus physiologique (31).

Le principe est simple et consiste à marquer une molécule à tropisme osseux (analogues de phosphate) par du technetium-99 métastable (^{99m}Tc).

Le ^{99m}Tc présente plusieurs avantages :

- Une production facile via un générateur ^{99}Mo-99/^{99m}Tc livré de façon hebdomadaire aux services de médecine nucléaire.
- Un coût raisonnable.
- Une période physique de 6 heures idéale pour la préparation, l'injection, l'acquisition des images et relativement courte pour limiter la dose reçue par le patient.
- Un émetteur gamma pur avec une énergie d'émission des photons gammas adaptée aux caméras à scintillations.
- Une chimie polyvalente permettant une liaison à une grande variété de molécules vectrices.

La scintigraphie osseuse fait appel à des analogues de phosphates marqués au technetium-99m (^{99m}Tc).

1.2.1 Le complexe Bisphosphonate-Technetium-99m

L'utilisation des bisphosphonates marqués au ^{99m}Tc en scintigraphie osseuse remonte aux débuts des années 1970 (32). Les principaux bisphosphonates utilisés (10) en scintigraphie osseuse sont (figure 2) :

- Medronate (methylene diphosphonate, MDP)
- Etidronate (ethane-1-hydroxy-1,1-diphosphonate: EHDP, hydroxyethylene diphosphonate: HEDP)
- Oxidronate (hydroxymethylene diphosphonate: HMDP, HDP)

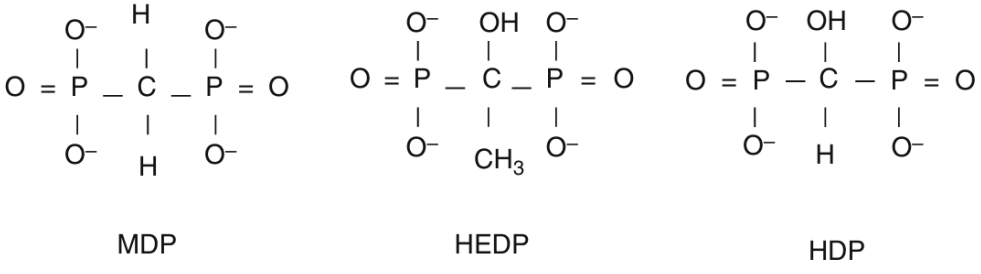

Figure 2 : Structure chimique des principaux bisphosphonates utilisés en routine clinique pour la scintigraphie osseuse (10).

Le complexe Bisphosphonate-^{99m}Tc est obtenu après quelques minutes d'incubation du ^{99m}Tc sous forme de pertechnétate (TcO_4^-) avec un kit lyophilisé (Bisphosphonate, Chlorure stanneux, Tampons, Excipients). Le rendement de marquage est supérieur à 95%. Une fois injecté au patient, le complexe Bisphosphonate-^{99m}Tc se caractérise par une bonne stabilité et une bonne clairance plasmatique avec moins de 10% de l'activité injectée qui reste dans le secteur sanguin 3 heures post-injection, d'où la réalisation des images tardives trois heures après injection. Les bisphosphonates présentent aussi une bonne affinité pour l'os : environ 40 à 50 % de l'activité injectée se fixe au niveau osseux, aussi bien pour le HDP que pour le MDP (10,32), tandis que le reste est éliminé par voie rénale dans les urines par simple filtration glomérulaire (33). Cela permet d'obtenir un contraste élevé entre l'os et les tissus mous (32).

1.2.2 Mécanisme de fixation osseuse des bisphosphonates

Bien que les bisphosphonates marqués au ^{99m}Tc soient utilisés en scintigraphie osseuse depuis plusieurs décennies, le mécanisme de leur fixation osseuse n'est pas entièrement élucidé.

Il est bien connu que les bisphosphonates se lient aux cristaux d'hydroxyapatite avec une demi-vie pouvant atteindre 10 ans (34,35). Il reste cependant incertain que le complexe bisphosphonate-^{99m}Tc reste stable une fois absorbé à la surface de l'os (36). Certains auteurs suggèrent que le ^{99m}Tc se dissocie du complexe et se fixe, soit aux composants minéraux, soit aux composants organiques de la matrice osseuse (37,38).

Le taux de fixation osseuse du ^{99m}Tc-bisphosphonate dépend de deux variables : la diffusion et l'affinité du radiotraceur. Le ^{99m}Tc-Bisphosphonate diffuse passivement dans le liquide extracellulaire. Cette phase constitue la phase tissulaire ou précoce de la scintigraphie osseuse. La diffusion pendant cette phase dépend du flux vasculaire et de la perméabilité capillaire (36), deux paramètres qui augmentent en cas de pathologies tumorales ou inflammatoires (39).

La phase osseuse ou tardive de la scintigraphie osseuse réalisée trois heures après l'injection du médicament radiophaemaceutique, reflète l'affinité du complexe ^{99m}Tc-bisphosphonate pour l'os. Ce complexe semble avoir une plus grande affinité pour les os immatures métaboliquement actifs, où il diffuse plus facilement. Des études de micro-autoradiographie ont montré que le ^{99m}Tc-bisphosphonate se fixe sur les sites

de minéralisation osseuse et que la fixation est corrélée à la quantité d'hydroxyapatite en cours de formation et non pas au nombre d'ostéoblastes ou à la quantité de collagène (40). Les doses de bisphosphonates utilisées sont extrêmement faibles, de l'ordre de 10 à 100 µg de MDP ou de HDP (dose traceuse) sans effet anti-ostéoclastique thérapeutique.

1.3 La gamma caméra CZT grand champ 360°

1.3.1 Histoire et évolution des caméras CZT

Historiquement, la scintigraphie osseuse est réalisée à l'aide de gamma-caméras conventionnelles de type Anger, équipées de cristaux d'iodure de sodium dopé au Thallium (NaI (Tl)).

A partir de 2010, une nouvelle génération de caméras à semi-conducteurs (CZT) dédiées à la cardiologie nucléaire a vu le jour. Grâce à leur meilleure sensibilité de détection comparativement aux caméras d'Anger, ces caméras CZT ont permis une réduction des activités injectées et/ou des temps d'enregistrement ainsi qu'une amélioration significative de la qualité de l'image (41).

Quelques années plus tard, les premières caméras CZT grand champ polyvalentes ont vu le jour en 2017, permettant la réalisation d'une large gamme d'examens scintigraphiques. La différence avec les caméras d'Anger réside dans le remplacement du cristal d'iodure de sodium NaI(Tl) et des tubes photomultiplicateurs par une matrice de détecteurs CZT pixélisés. On distingue les caméras CZT grand champ à géométrie 2D constitués de deux détecteurs planaires et les caméras CZT à géométrie 3D pour lesquelles douze détecteurs CZT sont disposés en anneau sur 360° (42).

Parmi les gamma-caméras CZT grand champ à géométrie 3D, deux modèles sont actuellement sur le marché : la caméra Veriton-CT^{TM} commercialisée par Spectrum Dynamics Medical depuis 2017 avec un champ de vue axial de 32 cm et la caméra StarGuide® commercialisée par General Electric Healthcare depuis 2021 avec un champ de vue axial de 28 cm (42,43).

1.3.2 Architecture générale de la caméra CZT 360°

Lors de l'acquisition des images avec les caméras CZT à géométrie 3D, les 12 détecteurs se positionnent au plus près du patient (43) (figure 3). Chaque détecteur

est composé de plusieurs modules CZT orientés dans la direction axiale (8 pour la Veriton et 7 pour la StarGuide). Chaque module CZT est composé par des détecteurs pixelisés mesurant 2,46 x 2,46 mm (largeur x longueur) avec des épaisseurs variables du cristal CZT variant en fonction du modèle de la caméra. Une épaisseur de 5 mm comme celle disponible par exemple avec la caméra Veriton^{TM} 200, est suffisante en pratique pour détecter les photons γ du ^{99m}Tc (140 keV) avec une efficacité de détection raisonnable. Ces détecteurs sont également équipés de collimateurs fixes en tungstène à trous parallèles. Ces deux gamma-caméras sont équipées d'un tomodensitomètre de dernière génération avec modulation des mA, reconstruction itérative et correction des artefacts métalliques.

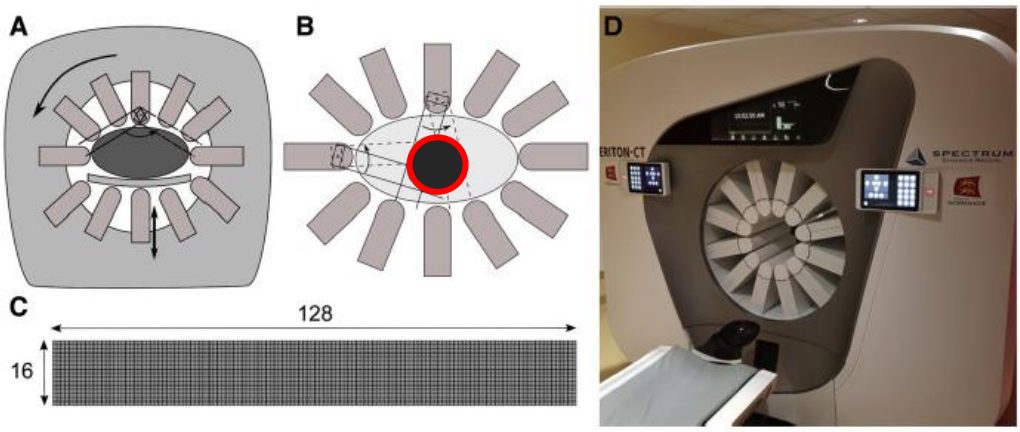

Figure 3 : Architecture générale de la caméra Veriton® montrant les 12 détecteurs (A), principe d'une acquisition focalisée pour laquelle le balayage des détecteurs est limité autour d'une région d'intérêt prédéfinie indiquée par un cercle rouge (B), matrice de détection formée par de 16 x 128 pixels (C) et image de la caméra (D) (43).

1.3.3 Performance des caméras CZT 360°

1.3.3.1 Sensibilité de détection

Le positionnement des détecteurs au plus près du patient pendant l'acquisition, permet de collecter davantage de photons gammas et ainsi améliorer la sensibilité de détection. Une étude réalisée sur fantôme a montré que la sensibilité de détection était 1,6 à 8 fois supérieure sur caméra Veriton-200 par rapport à une gamma-caméra conventionnelle(43). Cette valeur est d'autant plus élevée que la dimension de l'objet est petite et le mode « focus » utilisé. Cette meilleure sensibilité de détection, déjà connue avec les caméras CZT dédiées à la cardiologie nucléaire (44), permet des acquisitions rapides du corps entier en scintigraphie osseuse avec une durée moyenne d'enregistrement SPECT d'environ10 minutes (45,46).

1.3.3.2 Résolution en énergie

Les caméras CZT se caractérisent par une meilleure résolution énergétique, notamment pour le ^{99m}Tc. Desmonts et al. (43) rapporte une résolution en énergie pour le ^{99m}Tc d'environ 9,2 % pour la caméra conventionnelle et 5,5 % pour la caméra CZT, cette dernière présentant une proportion moindre de photons Compton diffusés.

1.3.3.3 Résolution spatiale

La résolution spatiale du système dépend à la fois des performances intrinsèques de la caméra et des paramètres utilisés pour la reconstruction des images. La résolution spatiale des caméras CZT 360° est globalement comparable à celle d'une gamma-caméra conventionnelle, voire supérieure dans les régions périphériques quand la distance de l'objet par rapport au détecteur augmente (43). Il est à noter que l'utilisation d'une correction de l'effet de volume partiel, implémentée dans l'algorithme de reconstruction (Partial Volume Correction) pour la scintigraphie permet d'améliorer la résolution spatiale (42,47) .

Le tableau 2 résume les différences entre les caméras d'Anger et les caméras CZT :

Tableau 2 : Principales différences entre les caméras de type Anger et les caméras CZT

	Caméra CZT 360°	Caméra Anger (NaI)
Cristal et électronique	Détecteurs pixelisés à base de semi-conducteurs (CZT)	Détecteur formé par un scintillateur NaI(Tl) et un ensemble de tubes photomultiplicateurs
Type de détection	Détection **directe** avec conversion directe du photon γ en électron	Détection **indirecte** avec conversion du photon γ en lumière (scintillation) puis en électron (tubes photomultiplicateurs)
Acquisition	SPECT + planaire augmenté* (*Projections du volume dans les directions antérieure et postérieure)	Planaire + SPECT
Résolution en énergie	Meilleure pour la caméra CZT (5,5 % versus 9,2%) (43)	
Résolution spatiale	Equivalente voire meilleure avec la caméra CZT dans les régions périphériques quand la distance de l'objet par rapport au détecteur augmente (43)	
Sensibilité de détection	Meilleure pour la caméra CZT (1,6 à 8 fois plus élevée) par rapport à la caméra d'Anger → Diminution temps d'enregistrement/activité injectée	

1.4 Quantification absolue en SPECT osseux : bases physiques

La médecine nucléaire est une spécialité médicale consistant à administrer au patient des médicaments radioactifs, appelés « radiotraceurs », et à détecter le signal émis afin d'obtenir une image reflétant une information fonctionnelle. Ceci constitue le principe de base de la scintigraphie, considérée comme une imagerie « d'émission », contrairement à la tomodensitométrie, qui est une imagerie « de transmission ».

L'intensité du signal émis dépend de la pharmacocinétique du radiotraceur et reflète sa concentration dans un organe ou un tissu spécifique. En pratique clinique, l'interprétation des images se fait généralement par analyse visuelle de l'intensité du signal, communément appelée « fixation ». Une quantification de l'intensité de fixation est potentiellement utile pour orienter une démarche diagnostique. Quantifier la captation de traceurs en SPECT nécessite de bien maîtriser les unités et les grandeurs utilisées, ainsi que les facteurs influençant cette quantification.

1.4.1 Taux de comptage

En imagerie planaire et en SPECT, le taux de comptage fait référence au nombre de photons ayant interagi avec l'ensemble du détecteur par unité de temps (seconde) et dans une fenêtre d'énergie bien définie. Il s'exprime en coups par seconde.

1.4.2 Quantification relative

A l'échelle du voxel, le nombre de coups émis peut être estimé dans l'image reconstruite, et sa valeur dépend des paramètres de reconstruction. La quantification relative consiste à calculer des ratios de comptage entre différentes régions d'intérêt (ROI) (48). Ce type de quantification est notamment utilisé en scintigraphies osseuse, rénale et pulmonaire. En raison de son caractère relatif, la quantification relative est supposée être indépendante des facteurs physiques, comme l'atténuation et la diffusion. Or ces facteurs varient d'un patient à l'autre et même au sein d'un même patient, ce qui peut influencer les résultats.

1.4.3 Bases physiques de la quantification absolue

L'activité est le nombre de désintégrations d'un élément radioactif par unité de temps. Dans le système international, l'unité est le becquerel (Bq) défini comme étant une désintégration par seconde (s^{-1}). L'activité volumique peut être mesurée dans les images tomoscintigraphiques et reflète la concentration du radiotraceur dans un volume donné. Elle est exprimée en Bq/mL.

La quantification absolue consiste à mesurer l'activité volumique dans un volume donné. Sa mesure implique des acquisitions d'images tomoscintigraphiques (SPECT) avec correction de plusieurs facteurs physiques tels que l'atténuation, la diffusion, la perte de résolution spatiale en profondeur, l'effet de volume partiel... La quantification absolue est exprimée en Bq/mL ou en routine clinique avec l'indice Standardized Uptake Value (SUV) (48).

Actuellement, le SUV est l'indice le plus utilisé pour quantifier les fixations en Tomoscintigraphie par Emission de Positrons (TEP). Le SUV est défini comme le ratio de l'activité volumique (kBq/mL) divisée par l'activité injectée (kBq) et normalisée par le volume de dilution (mL). En assumant que le patient a une densité volumique de 1 g/mL, le SUV est calculée par la formule suivante :

$$SUV = \frac{Activité\ volumique\ dans\ une\ région}{activité\ injectée/poids\ du\ patient}$$

Le SUV est mesuré dans une région d'intérêt (ROI) donnée. Différents indices peuvent être calculés :

- SUVmax : correspondant au SUV maximum dans un voxel d'une ROI.
- SUVpeak: correspondant au SUV mesuré dans un volume de 1 cm^3 autour du voxel le plus intense d'une ROI.
- SUVmean : correspondant à la moyenne des valeurs de SUV dans une ROI.

1.4.4 Les facteurs influençant la quantification en SPECT

1.4.4.1 L'atténuation des rayons gammas

L'atténuation est le facteur qui dégrade le plus la quantification absolue avec une sous-estimation d'un facteur de 5 à 20 (48) en fonction de l'énergie des photons et du milieu atténuant (densité des tissus traversés).

En l'absence d'acquisition TDM couplée à la SPECT, la correction d'atténuation peut être effectuée avec la méthode de Chang (49). La méthode de Chang suppose un coefficient d'atténuation constant ce qui ne reflète pas la réalité anatomique, limitant ainsi son utilisation. Ainsi, la solution privilégiée reste la prise en compte de l'atténuation par les algorithmes de reconstruction itérative, comme MLEM ou OSEM, largement utilisés (50). Dans ce cas, une TDM est nécessaire et permet de générer une carte des coefficients d'atténuation (μ) qui permet d'affecter un coefficient d'atténuation à chaque pixel. Un ajustement des coefficients d'atténuation reste à effectuer, ce qui consiste à une mise à l'échelle en fonction de l'énergie des photons gammas. (51). Il est également essentiel d'assurer un recalage précis, c'est-à-dire un alignement spatial optimal entre les images de la TDM et celles de la SPECT.

1.4.4.2 La diffusion Compton

En SPECT, les photons diffusés représentent environ 20% à 40% des photons gammas détectés en fonction de l'acquisition réalisée (20% lors de l'acquisition d'une scintigraphie cérébrale et 40 % pour une acquisition centrée sur le thorax ou l'abdomen. Une méthode permettant de réduire la proportion des photons diffusés est l'utilisation de fenêtre(s) en énergie, adaptée(s) à l'énergie des photons gammas et à la résolution en énergie de la caméra. Ainsi, la méthode des multi-fenêtres en énergie (« Multi-energy windows ») permet d'estimer la proportion de photons diffusés dans les fenêtres en énergie dites « secondaires » et positionnées de part et d'autre du pic photoélectrique. Une autre méthode de correction des photons diffusés consiste à modéliser la diffusion Compton et à l'intégrer directement dans le processus de reconstruction itérative (52). Cette méthode, bien que plus précise que l'utilisation de plusieurs fenêtres en énergie, nécessite plus de ressources de calculs et des temps de reconstruction plus longs.

1.4.4.3 La résolution spatiale

La résolution spatiale dans les images tomographiques reconstruites est dite non stationnaire car elle varie suivant la position de l'objet dans l'image (53). Pour les cameras d'Anger, la résolution spatiale intrinsèque est de l'ordre de 3 à 5 mm. En SPECT, cette valeur est plus importante et varie entre 7 et 15 mm pour une caméra d'Anger équipée de collimateurs basse énergie à trous parallèles (54). En mode

SPECT, la résolution spatiale est globalement similaire entre la caméra conventionnelle et la caméra CZT à géométrie 3D (43).

La compensation de la perte de résolution spatiale en profondeur s'appuie sur l'intégration d'une modélisation de la fonction de réponse du système (PSF – Point Spread Function) dans le projecteur de l'algorithme de reconstruction itérative (44).

1.4.4.4 L'effet de volume partiel

La résolution spatiale limitée est à l'origine de l'effet de volume partiel. Les structures de taille inférieure à 2 à 3 fois la largeur à mi-hauteur (LMH) voient leur activité sous-estimée (42).

La modélisation de la PSF dans l'algorithme de reconstruction corrige en partie l'effet de volume partiel mais reste insuffisante pour les structures de petite taille.

En scintigraphie osseuse, les industriels ont développé de nouveaux algorithmes qui utilisent une information anatomique dans le processus de reconstruction tels que xSPECT Bone (Siemens Healthineers) ou PVC (Spectrum Dynamics Medical). Ces corrections permettent d'améliorer la résolution spatiale, diminuer l'effet de volume partiel améliorant ainsi la précision de la quantification (55).

En routine clinique, l'utilisation des indices SUVmax ou SUVpeak permet de pallier à cette problématique d'effet de volume partiel mais présente l'inconvénient d'être très sensible au bruit dans l'image (56).

1.4.4.5 La détermination du facteur de calibration de la caméra

Sur les images SPECT, les unités mesurées ne représentent pas directement l'activité volumique par voxel, elles correspondent à un nombre d'évènements (coups) par unité de temps (taux de compatge) (43). La calibration consiste à déterminer le facteur d'étalonnage qui permet de passer du taux de comptage à une activité volumique.

Le facteur de calibration dépend des paramètres d'acquisition et de reconstruction.

1.4.4.6 Artéfacts métalliques et quantification absolue

Les images TDM utilisées pour la correction d'atténuation peuvent contenir des artéfacts en cas de présence de métal dans le champ de vue (prothèse articulaire, pacemaker, cages inter-vertébraux, clips chirurgicaux, coils). En raison de leur numéro atomique élevé, ces matériaux atténuent fortement les photons X, provoquant des

lacunes dans les données de projection et générant ainsi des artéfacts dans les images TDM reconstruites. Ces artefacts sont à l'origine de biais quantitatifs (57). .

Pour s'affranchir de cela, des équipes suggèrent d'effectuer la reconstruction sans correction d'atténuation. D'autres équipes préconisent l'utilisation de techniques de réduction des artéfacts métalliques afin de corriger l'atténuation. (58). En imagerie TEP, Harnish et al (59) ont évalué la quantification absolue en utilisant un fantôme de prothèse de hanche. Le fantôme est constitué d'une prothèse métallique insérée dans un cône simulant l'os, lui-même inséré dans un corps cylindrique en plastique rempli d'eau. Un cylindre de 5 mm de diamètre, situé à l'intérieur du cône simulant l'os, est rempli d'une solution de 3,37 MBq 18F-FDG. Les auteurs ont des activités volumiques équivalentes après correction de l'atténuation avec une source de Césium 137 (^{137}Cs) et à partir d'une acquisition TDM utilisant la réduction des artéfacts métalliques. Les valeurs des activités volumiques obtenues étaient nettement supérieures à celles obtenues avec une TDM sans réduction des artéfacts métalliques. Il convient de souligner le faible nombre d'études dans la littérature ayant évalué l'impact de la réduction des artéfacts métalliques sur la quantification en SPECT.

1.4.5 Synthèse

Dans ses guidelines sur la quantification en SPECT publiés en 2022 (8), l'EANM (European Association of Nuclear Medicine) présente les facteurs influençant la précision de la quantification absolue en SPECT-CT. Ces facteurs ont été classés en maîtrisable et non maîtrisable.

Les facteurs maîtrisables : l'activité injectée, la durée d'acquisition, la collimation, la taille de la matrice, le rayon de l'orbite SPECT, le nombre d'itérations et de sous-ensembles et l'utilisation de filtres spatiaux.

Les facteurs non maîtrisables : le temps mort des caméras, la taille/forme de la lésion, le contraste de la lésion par rapport au bruit de fond, la localisation de la lésion et les mouvements du patient.

Un élément clé de la quantification absolue est le facteur de calibration (8). Il doit être déterminé et vérifié périodiquement selon les préconisations du constructeur et en appliquant les mêmes paramètres de reconstruction que ceux utilisés en routine clinique.

Pour une quantification précise, la reconstruction des images est généralement effectuée avec un nombre d'itérations et de sous-ensembles plus élevé que celui utilisé pour l'affichage des images (60). Plusieurs corrections telles que la correction de l'atténuation, la diffusion Compton (5), la modélisation de la résolution spatiale du collimateur (6) doivent être appliquées. L'utilisation d'un filtre spatial, généralement appliqué après la reconstruction tomographique, dégradera la résolution spatiale et donc la quantification des petites structures. Il est donc généralement admis que le filtrage ne doit pas être appliqué aux images destinées à des applications quantitatives (8).

La diversité des méthodes de correction utilisées, la complexité des algorithmes de reconstruction et le caractère opaque des logiciels limitent la reproductibilité des mesures quantitatives dans les études multicentriques.

Une harmonisation des méthodes serait nécessaire pour permettre d'avoir une meilleure reproductibilité de la quantification (8).

1.5 Quantification absolue en SPECT osseux : applications cliniques

1.5.1 Généralités sur les applications cliniques

La quantification en SPECT, exprimée en SUV ou en kBq/mL, constitue un outil émergent dont la mise en routine clinique dépendra de sa capacité à répondre à des questions cliniquement pertinentes et de son impact à la fois diagnostique et thérapeutique. La connaissance des limites de cette quantification est aussi essentielle pour l'utilisation clinique.

La quantification permet notamment d'évaluer la réponse à un traitement, d'améliorer la reproductibilité entre médecins, de faciliter l'analyse semi-quantitative et/ou de permettre une comparaison des données entre plusieurs centres (8). Ses applications cliniques sont nombreuses : en dosimétrie notamment pour personnaliser les traitements de radiothérapie interne vectorisée, en cardiologie pour évaluer la quantification absolue de la perfusion myocardique et de la fixation cardiaque en cas d'amylose à transthyrétine, en neurologie pour la scintigraphie des transporteurs de la Dopamine (DaTScan) et enfin en imagerie osseuse.

On se limitera, dans ce manuscrit, aux principales applications cliniques en SPECT osseux.

1.5.2 Principales applications cliniques de la quantification en SPECT osseux

1.5.2.1 Structures osseuses normales

Plusieurs études ont montré que les valeurs de SUV des structures osseuses non pathologiques pouvaient varier relativement d'un individu à l'autre. Par exemple, le SUVmax de vertèbres saines peut varier entre 5 et 9 (7,61–63). Parmi les facteurs pouvant expliquer cette variabilité, on peut citer la densité osseuse exprimée en Unités Hounsfield (UH) et l'âge. Dans la littérature, il a été rapporté une corrélation positive entre le SUV et la densité osseuse, ainsi qu'une corrélation négative entre le SUV et l'âge (53,58). Ces résultats renforcent l'idée que les SUV ont une réelle signification physiologique.

1.5.2.2 Métastases osseuses

En cancérologie, des études de scintigraphie osseuse ont rapporté des valeurs de SUV nettement plus élevées pour les lésions osseuses métastatiques que pour les lésions ostéoarticulaires non cancéreuses (62,64). Certaines équipes ont également défini une valeur seuil de SUVmax permettant d'orienter vers des métastases osseuses d'origine prostatiques (65,66) ou pulmonaires (67). D'autre part, dans le suivi longitudinal des atteintes osseuses métastatiques, des études ont suggéré que l'analyse quantitative avec le SUV donne des résultats plus cohérents que l'analyse visuelle (68,69).

Cependant, la variabilité de la quantification, en fonction des paramètres de reconstruction des images, limite l'utilisation de ces seuils, d'où la nécessité d'une harmonisation des pratiques.

1.5.2.3 Pathologies osseuses non tumorales

Plusieurs études ont souligné l'intérêt de la quantification absolue en scintigraphie osseuse pour les atteintes ostéoarticulaires rhumatismales, dégénératives et infectieuses, ainsi que pour les atteintes osseuses s'inscrivant dans le cadre de maladies systémiques. La quantification absolue peut être intéressante pour orienter

la démarche diagnostique, établir un pronostic ou évaluer la sévérité de ces atteintes osseuses non tumorales.

- *Utilisation diagnostique*

L'utilisation diagnostique de la quantification peut être abordée de plusieurs manières. Certaines études ont rapporté des valeurs seuils de SUVmax dans le diagnostic positif des pathologies telles que la sacro-illite (70) et l'arthrite sternoclaviculaire (71). D'autres études ont réussi à établir des corrélations positives entre les paramètres de quantification absolue et les données radiologiques (radiographie, scanner ou IRM) ou peropératoires dans le cadre d'atteintes arthrosiques du genou (72,73) ou du pied (74).

Une étude de Tsuchitani et al, a comparé l'analyse visuelle des images SPECT à l'analyse basée sur la quantification absolue dans l'arthrite sterno-claviculaire (71). La corrélation entre les SUV et la douleur articulaire était variable : des corrélations positives ont été observées en cas de douleurs sacro-iliaques (75), de mains (76) et de l'articulation temporomandibulaire (77). Par contre, aucune corrélation n'a été constatée pour les arthroses du genou, mais uniquement dans une population particulière étudiée dans le cadre du bilan préopératoire d'une chirurgie unicompartimentale (72,73).

Le tableau 2 rapporte les principales études évaluant l'apport de la quantification absolue dans la démarche diagnostique des pathologies ostéoarticulaires en fonction de l'articulation.

Dans une étude portant sur les infections de prothèses de hanche, Yama et al. (78) a rapporté des valeurs de SUVmax plus élevées en cas d'infection que lors d'absence d'infection prothétique, aussi bien aux temps précoce (TP) que tardif (TT) de la scintigraphie osseuse (SUVmax TP (5,26 ± 1,49 vs. 4,21 ± 1,15, respectivement $p = 0,019$) et SUVmax TT (16,10 ± 6,36 vs. 11,67 ± 4,95, $p = 0,026$)).

- *Evaluation du pronostic*

Dans une étude portant sur 78 patients, Kim et al a étudié la valeur prédictive du SUVmax chez des patients atteints de rhizarthrose symptomatique avant un traitement conservateur (79). Des valeurs élevées de SUVmax étaient significativement associées à la réussite du traitement. Ainsi, avec un seuil de SUVmax à 9,5, la sensibilité et la spécificité de l'examen pour prédire une amélioration étaient respectivement de 56,3 % et 70,3%.

- *Le suivi des traitements*

. Komoto et al. a rapporté une diminution du SUV articulaire chez un patient ayant une arthrite sterno-claviculaire et traité par Alendronate et Celecoxib, et cette diminution était corrélée avec l'amélioration clinique (80). Dans un travail publié par notre équipe, Melki et al ont évalué la réponse sous thérapie ciblée (inhibiteurs de BRAF) des lésions osseuses d'un patient atteint de la maladie de Erdheim-Chester (81). Un volume métabolique, reflétant l'activité de la maladie, a été déterminé en utilisant un seuil de SUVmax de 7,5 (cf. chiffres en texte de couleur rouge sur la figure 3). L'évolution sous traitement était favorable une diminution du volume métabolique de 50% après 3 mois de traitement par inhibiteurs de BRAF, mais pas avec le précédent traitement par α-interferon (Figure 3). Des études à plus grande échelle sont nécessaires pour préciser l'intérêt de la quantification dans le suivi des pathologies avec atteinte ostéo-articulaire.

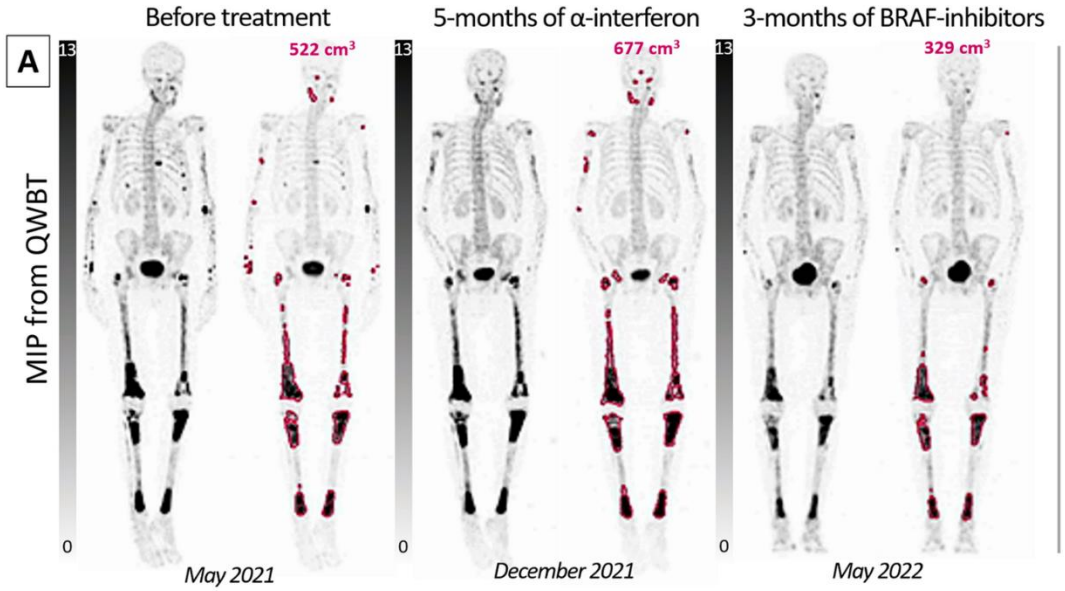

Figure 4 : Images de projection d'intensité maximale (MIP) du SPECT corps entier aux bisphosphonates affichées avec une même mise à l'échelle SUV (de 0 à 13), avant et après 5 mois de traitement à l'α-interféron suivis de 3 mois de traitement aux inhibiteurs de BRAF (81)

Tableau 3 : Liste non exhaustive des principales publications étudiant l'apport de la quantification absolue dans la démarche diagnostique des pathologies ostéo-articulaires.

Articulations	Publication	Méthodologies	Principales conclusions
Articulation temporomandibulaire (ATM)	Suh et al, 2016 (77)	N = 22 patients. Corrélation entre le SUVmax et la douleur chez les patients avec arthrites temporomandibulaire.	SUVmax significativement plus élevé dans les ATM douloureuses (4,15 ± 1,11) que dans les ATM non douloureuses (2,97 ± 0,75, P < 0,001),
	Kim et al, 2024 (82)	N = 53 patients. Performance de la quantification dans le diagnostic de l'arthrose temporo-mandibulaire. Gold standard : IRM et examen clinique	Seuil de SUVmax à 5,15 : sensibilité à 59% et spécificité à 100 % Pas d'arthrose : SUVmax à 3,3 ± 0,8 / Arthrose : SUVmax à 6,6 ± 3,4 (p < 0,001)
Articulation sacro-iliaque (SI)	Lee et al, 2022 (70)	N = 8 patients avec sacroiliite et 24 patients sans sacroiliite Performance du SUVmax de la SI et du ratio (SUVmax SI/SUVmax sacrum) dans le diagnostic positif de la sacro-iliite	Seuil de SUVmax à 11,8 : sensibilité à 73% et spécificité à 100 % Un seuil du ratio des SUVmax à 1,45 : sensibilité à 100% et une spécificité à 87%
	Tofuku et al, 2015 (75)	N= 32 patients avec des atteintes articulaires sévères des SI avec score >4 de l'échelle visuelle. Corrélation entre l'intensité de la douleur et le SUV	SUV des articulations SI corrélés à l'intensité des symptômes. Des niveaux de SUV plus élevés étaient associés à des traitements plus lourds.
Articulation sternoclaviculaire	Tsuchitani et al, 2022 (71)	N = 51 patients, 93 articulations sternoclaviculaires et25 patients avec SAPHO. Performance de la quantification dans le diagnostic de l'arthrite sternoclaviculaire. Gold standard : l'ensemble des éléments clinico-radiologiques	Seuil de SUVmax à 4,46 et AUC à 0,92 : sensibilité à 88% et spécificité à 85 % Absence de différence significative avec l'analyse visuelle.
Poignet et main	Lim et al, 2022 (76)	N = 84 patients (42 Polyarthrites rhumatoïdes, 16 arthroses, 2 fibromyalgies (FM) et 24 autres rhumatismes). Corrélation entre l'intensité de la douleur et le SUV	SUV des articulations douloureuses significativement plus élevés que ceux des articulations non douloureuses (P < 0,001). Polyarthrite rhumatoïde : SUV plus élevé dans les articulations IPP (3,0 ± 2,4), MCP (3,5 ± 3,4) et poignet (3,3 ± 1,9). Fibromyalgie : SUV plus bas pour toutes les articulations.
Genou	Kim et al, 2017 (72)	N = 26 patients avant chirurgie du compartiment médial du genou. Evaluation de la corrélation entre le SUVmax et les autres paramètres en imagerie (analyse visuelle du SPECT, Score de Kellgren-Lawrence (KL) en radiographie, paramètres de l'IRM) et la symptomatologie.	Corrélation significative du SUVmax avec le score visuel en SPECT (rho=0,794, p<0,0001), le score radiologique KL (rho=0,703, p<0,0001) et le score IRM (rho=0,714-0,808, p≤0,0002). Pas de corrélation SUVmax et autres paramètres d'imagerie avec l'intensité des symptômes (p>0,05).
	De Laroche, 2018 (73)	N = 103 patients avant chirurgie unicompartimentale du genou. Calcul de la corrélation (coef de Spearman) avec le score ICRS et les performances diagnostiques de la quantification (ICRS>1). Gold standard : stadification per-opératoire de l'arthrose (International Cartilage Repair Society [ICRS] scale).	Corrélation entre la stadification ICRS et le SUVmax pour le compartiment médial [R=0,22] et le compartiment latéral [R=0,62]. Sensibilité, spécificité, valeur prédictive positive, valeur prédictive négative et la précision du SPECT respectivement de 0,99, 0,67, 0,98, 0,80, 0,97 pour le compartiment médial et de 0,50, 0,85, 0,42, 0,89, 0,79 pour le compartiment latéral.
Pied	Ulrich et al, 2024 (74)	N = 63 patients avec arthrose de la cheville ou du pied. Evaluation du SUVmax des arthropathies actives et de la corrélation avec la douleur et les anomalies radiologique au scanner	Corrélation positive entre le SUVmax et les anomalies scanographiques (Kendall's tau b = 0,62, P < 0,001) En cas de fixation articulaire bilatérale, le SUVmax du pied symptomatique > au SUVmax du pied asymptomatique

1.6 Rhumatismes inflammatoires chroniques

1.6.1 Spondylarthrite

1.6.1.1 Epidémiologie et classification

Les spondylarthrites représentent le 2ème rhumatisme inflammatoire chronique le plus fréquent en France avec une prévalence estimée à 0,43% (83). Cette maladie touche préférentiellement les hommes adultes jeunes (84,85). L'origine exacte des spondylarthrites demeure encore inconnue, bien qu'elle soit fortement associée au gène HLA B27 (86). Les manifestations cliniques des spondylarthrites peuvent être axiales, périphériques ou extra-articulaires (87).

Six groupes de spondylarthrite sont décrits : la spondylarthrite ankylosante, le rhumatisme psoriasique, les arthrites réactionnelles, les spondylarthrites liées aux maladies inflammatoires chroniques de l'intestin, les arthrites juvéniles, et les formes indifférenciées.

Il n'existe pas de critère diagnostic précis pour la spondylarthrite et le diagnostic repose, en pratique, sur des critères de classification qui ont évolué au cours du temps. On utilise depuis 2009, les critères ASAS (Assessment of SpondyloArthritis International Society) qui intègrent l'utilisation de l'IRM (88) avec une sensibilité de 82% et une spécificité de 84,4% dans le diagnostic de spondylarthrite axiale. Cette classification distingue aussi les formes axiales des formes périphériques, ainsi que les formes radiographiques des formes non radiographiques (Tableau 4).

Tableau 4 : Critères ASAS de la spondylarthrite axiale (SpA).

<table>
<tr><th colspan="2">Rachialgies > 3 mois et avec âge de début < 45 ans</th></tr>
<tr><th>Sacro-iliite à l'imagerie* et ≥ 1 critère de SpA</th><th>HLA B27 et ≥ 2 critères de SpA</th></tr>
<tr><td colspan="2">Critères de SpA :
Rachialgies inflammatoires
Arthrite
Enthésite (talon)
Uvéite
Dactylite
Psoriasis
Maladie de Crohn/Rectocolite hémorragique
Bonne réponse aux AINS
Antécédent familial de SpA
Présence de HLA-B27
CRP élevé</td></tr>
<tr><td colspan="2">*Sacro-iliite à l'imagerie : inflammation active à l'IRM ou sacro-iliite radiographique selon les critères modifiés de New York (bilatérale de grade ≥ 2 ou unilatéral de grade ≥ 3)</td></tr>
</table>

1.6.1.2 Physiopathologie

La physiopathologie de la spondylarthrite reste complexe. Le développement de la maladie se déroule en plusieurs phases. Tout d'abord, sur un terrain génétique prédisposé (classiquement HLA B27), un stress mécanique provoque un processus de réparation excessif avec apparition d'enthésites et déclenchement de la sécrétion de cytokines pro inflammatoires comme le TNFa, l'interleukine 17 et l'interleukine 23 (89). L'enthésite constitue la lésion principale du processus inflammatoire dans les spondylarthrites. Une synovite peut également se développer mais elle constitue un processus secondaire. Cet état d'inflammation chronique impliquant les macrophages et les ostéoclastes activés par le voie RANKL–(Receptor Activator of Nuclear factor Kappa-B Ligand), conduit initialement à des phénomènes d'érosions des enthèses et des articulations ainsi qu'à une destruction de l'os sous-chondral. À l'issue de cette phase, des phénomènes de réparation apparaissent avec une ostéogenèse anormale impliquant les ostéoblastes sous l'effet notamment d'un excès de protéines BMP2 (Bone Morphogenetic Proteins). L'évolution naturelle conduit à un remodelage osseux avec formation de ponts osseux (syndesmophytes) et allant parfois jusqu'à l'ankylose articulaire.

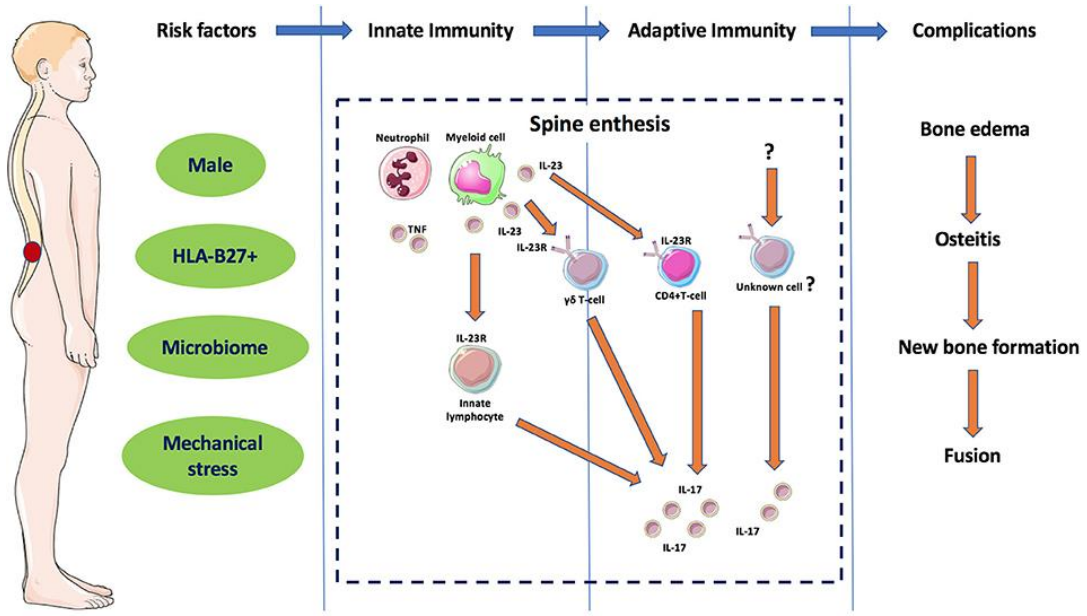

Figure 5 : Physiopathologie de la spondylarthrite (89) (https://doi.org/10.3389/fimmu.2018.02668).

1.6.1.3 Manifestations cliniques

Atteintes axiales

L'atteinte inflammatoire des enthèses du rachis donne des dorsolombalgies inflammatoires avec dérouillage matinal et réveils nocturnes, s'améliorant avec l'exercice. Initialement, l'évolution se fait par poussées de quelques jours à quelques semaines avant de s'installer de façon permanente. En cas d'absence de traitement, l'ossification rachidienne progressive entraîne une perte de la souplesse et l'installation d'une raideur.

Les articulations sacro-iliaques (SI) constituent des zones charnières entre le rachis lombaire et le bassin. La moitié antérieure de l'articulation sacro-iliaque est réellement articulaire, tandis que la moitié postérieure est purement ligamentaire. L'atteinte des sacro-iliaques dans la spondylarthrite axiale se traduit par des douleurs fessières qui peuvent être unilatérales, bilatérales ou « à bascule ». L'atteinte des sacro-iliaques peut correspondre à une atteinte enthésitique ou articulaire pure.

Atteintes périphériques

Classiquement, l'enthésite périphérique touche le calcanéum avec un tableau d'aponévrosite plantaire ou de tendinite achilléenne. Toutes les enthèses fibrocartilagineuses peuvent être touchées (90) : tendon du moyen fessier, tendon quadricipital, tendon patellaire, tendon épicondylien…

L'atteinte articulaire périphérique se manifeste classiquement par un tableau de monoarthrite ou d'oligoarthrite asymétrique affectant principalement les membres inférieurs (chevilles, genoux et articulations coxofémorales) (91).

Atteintes extra-articulaires :

La spondylarthrite peut également se manifester par des atteintes extra-articulaires, telle que les atteintes ophtalmologiques (uvéite), cardiaques, pulmonaires, rénales, digestives ou neurologiques. Plusieurs autres maladies peuvent s'associer aux spondylarthrites : psoriasis cutané, maladie de Crohn, rectocolite hémorragique, syndrome de Fiessinger-Leroy-Reiter et le syndrome SAPHO.

1.6.1.4 Imagerie des spondylarthrites

Radiographies et scanner

La radiographie conventionnelle est un examen de première intention dans le diagnostic et le suivi de la spondylarthrite. Le bilan comporte des clichés

radiographiques du rachis cervico-dorso-lombaire, du bassin et des clichés centrés sur les articulations sacro-iliaques.

Au niveau du rachis, on recherche des érosions, des zones de sclérose et des syndesmophytes et à un stade avancé, une ossification pluri-étagée des ligaments intervertébraux. Au niveau des articulations sacro-iliaques, on recherche des signes de sacro-iliite tels que la sclérose sous-chondrale, le pseudo-élargissement de l'interligne articulaire ou des érosions osseuses (92). Les radiographies manquent de sensibilité et leur analyse est parfois complexe, ce qui peut contribuer à un retard de diagnostic (93).

Le scanner permet une meilleure identification des lésions structurales, notamment des sacro-iliaques facilitant ainsi la distinction entre les lésions dégénératives de type arthrose et les séquelles de poussées inflammatoires antérieures (85). Le scanner manque toutefois de sensibilité et ne permet pas de différencier une sacro-iliite inactive d'une sacro-iliite active (94).

Imagerie par Résonance Magnétique (IRM)

L'IRM du rachis et des sacro-iliaques permet de rechercher les lésions inflammatoires sous forme d'un hypersignal en séquence Short Tau Inversion Recovery (STIR) ou après injection de gadolinium. Elle permet aussi de rechercher des lésions structurales sur des séquences T1. La séquence STIR est une séquence d'inversion-récupération (IR) avec un temps d'inversion (TI) court, choisi pour annuler le signal de la graisse.

Selon la classification de l'ASAS (88), la sacro-iliite est définie en IRM par un œdème osseux sur une séquence STIR, de siège sous-chondral et visible sur au moins deux coupes consécutives. La présence de deux foyers d'œdème de siège différent sur une même coupe peut être également admis.

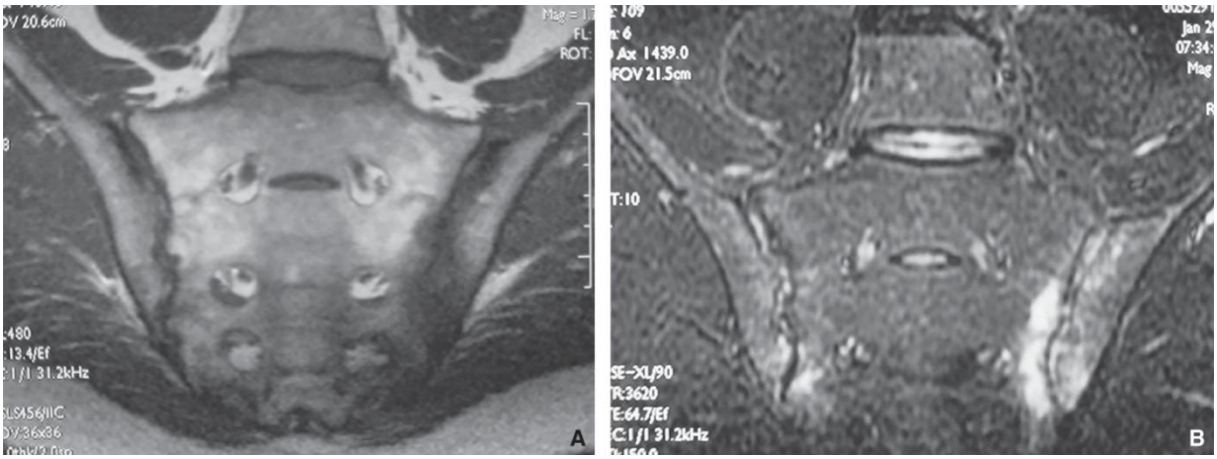

Figure 6: IRM sacro-iliaque. A. Séquence T1. Hyposignal sur les deux berges de l'articulation sacro-iliaque, en particulier gauche. B. Séquence en équivalent de T2 (inversion-récupération). Hypersignal sur les berges de la sacro-iliaque gauche. Source : http://www.lecofer.org/photos/cours/f18-09ab-9782294782619.png

Au niveau du rachis, la présence de coin inflammatoire antérieur/postérieur dans trois sites ou plus, chacun sur une vertèbre différente, est fortement suggestif de axSpA. On peut aussi visualiser des synovites zygapophysaires, costo-vertébrales ou costo-transversaires ou des inflammations des disques intervertébraux.

Le score SPARCC (Spondyloarthritis Research Consortium of Canada) est un score mis au point pour grader l'activité de la sacro-iliite et de l'atteinte rachidienne sur les séquences STIR en IRM (95). Ce score permet une évaluation objective de l'inflammation, notamment dans les études cliniques. Le score maximal pouvant être obtenu est de 72 pour chaque articulation sacro-iliaque et pour le rachis.

Scintigraphie osseuse

En mode planaire

Les premières études évaluant la scintigraphie osseuse dans les pathologies sacro-iliaques remontent aux années 1970 (96). Russel et al, a étudié l'apport de la scintigraphie osseuse au ^{99m}Tc-pyrophosphate dans les spondylarthrites ankylosantes et a rapporté une augmentation de la fixation des articulations sacro-iliaques (97). Dans une revue systématique de la littérature, Song et al, a conclu à une valeur diagnostique insuffisante de la scintigraphie osseuse planaire dans la détection des sacro-iliites en cas de spondylarthrite ankylosante avec une sensibilité de 52%.

En mode SPECT/CT

L'utilisation de la SPECT/CT dans les suspicions de sacro-iliite est relativement récente, et des critères d'imagerie permettant de faciliter l'analyse n'ont pas encore été validés (96). Pour Ornilla et al, une articulation sacro-iliaque normale en SPECT/CT ne présente pas de fixation ou présente une fixation homogène inférieure à celle de la moelle osseuse (98). Le diagnostic de sacro-iliite est retenu en cas de présence d'un foyer hyperfixant au niveau de l'articulation sacro-iliaque et d'intensité équivalente à celle de l'aile iliaque ou du rachis lombaire (98). Les auteurs ont rapporté, dans une cohorte de 38 patients atteints de spondylarthrite ankylosante confirmée selon les critères ASAS, une sensibilité de 74% et une spécificité de 41% de l'analyse visuelle en SPECT/CT pour le diagnostic de la sacro-iliite. En utilisant une valeur SUV seuil de 1,36 pour le rapport d'activité entre une articulation sacroilliaque et le promontoire, la spécificité était de 86% mais avec une sensibilité de 52% (98).

D'autres études ont rapporté de meilleures performances des analyses semi-quantitatives en SPECT/CT dans le diagnostic des sacro-iliites (1,99,100) : i) avec une de sensibilité à 80% et une de spécificité à 84% dans l'étude de Kim et al. (20 patients) en utilisant les critères d'Amor pour le diagnostic de la spondylarthrite ankylosante (100) et ii) avec une sensibilité de 90% et une spécificité de 80% dans l'étude de Parghane et al. en utilisant les critères de l'ESSG (1).

Dans une étude préliminaire (8 patients avec SPA selon les critères ASAS), Lee et al a évalué le SUVmax de l'articulation sacro-iliaque, ainsi que le rapport de SUV entre articulation sacroillique et le sacrum, dans le diagnostic de la sacro-iliite. Il a rapporté des sensibilité et spécificité à, respectivement, 73 % et 100% avec un seuil de SUVmax à 11,8, et 100% et 87,5% avec seuil de ratio à 1,45 (70).

En conclusion, ces études rapportent une amélioration des performances diagnostiques en scintigraphie osseuse grâce à l'utilisation du SPECT/CT. Toutefois, il reste nécessaire de préciser les critères d'analyse des images et de les valider par des études avec un effectif plus important et à différents stades de la maladie.

1.6.1.5 Traitement médicamenteux des spondylarthrites

Les anti-inflammatoires non stéroïdiens constituent le traitement de première intention.

Après un échec ou une réponse insuffisante à un traitement bien conduit par les AINS, un traitement par des biothérapies peut être envisagé. On distingue deux classes de biothérapie :

- Les bsDMARDs (biologic Disease-Modifying Anti-Rheumatic Drugs) administrés en Injection intraveineuse (IV) ou en sous-cutané, ciblent l'inflammation médiée par le système immunitaire. On distingue essentiellement les anti-TNF alpha (Infliximab, Adalimumab, Etanercept, Golimumab, Certolizumab) et les inhibiteurs de l'interleukine 17 (Secukinumab, Ixekizumab).
- Les tsDMARDs (targeted synthetic Disease-Modifying Anti-Rheumatic Drugs) administrés par voie orale. Dans la spondylarthrite, les tsDMARDs les plus utilisés sont les inhibiteurs de JAK (Tofacitinib, Upadacitinib, Filgotinib). Ce sont de petites molécules qui inhibent spécifiquement en intracellulaire, la voie JAK-STAT qui transmet le signal de nombreuses cytokines pro-inflammatoires.

1.6.2 Rhumatisme psoriasique

Le rhumatisme psoriasique fait partie de la famille des spondylarthrites et se caractérise par une grande diversité des signes cliniques avec des atteintes axiales et/ou périphériques. Jusqu'à 30% des patients atteints d'un psoriasis cutané développeront un rhumatisme psoriasique (101). L'atteinte cutanée liée au psoriasis précède l'atteinte rhumatismale dans la majorité des cas.

Les critères CASPAR (Classification Criteria for Psoriatic Arthritis) sont actuellement les plus utilisés pour classer un patient comme atteint de rhumatisme psoriasique, avec une sensibilité et une spécificité de 91,4% et 98,7% respectivement (102). Un score CASPAR ≥ 3 est fortement évocateur d'un rhumatisme psoriasique.

Tableau 5 : Critères CASPAR de rhumatisme psoriasique (97).

Critères cliniques	**Points**
Psoriasis cutané actuel	2
ATCD de psoriasis ou histoire familiale de psoriasis	1
Psoriasis unguéal à l'examen	1
Dactylite actuelle ou ATCD de dactylite documenté par un rhumatologue	1
Critère biologique	
Absence de facteur rhumatoïde	1
Critère radiographique	
Aspect radiographique de construction osseuse juxta-articulaire excluant ostéophytes	1
Diagnostic retenu si atteinte rhumatologique inflammatoire axiale, périphérique ou enthésitique ET score ≥ 3 sur les critères précédemment cités	

Dans sa forme périphérique, le rhumatisme psoriasique se présente avec des polyarthrites ou des oligoarthrites séronégatives asymétriques, une présentation

proche de celle de la polyarthrite rhumatoïde mais prédominant au niveau des articulations interphalangiennes distales (peu ou pas atteintes en cas de polyarthrite rhumatoïde). Il existe parfois une atteinte des 3 articulations d'un ou plusieurs doigts (atteinte dite tripolaire). Une dactylite, avec un doigt ou orteil en « saucisse » est très évocateur de rhumatisme psoriasique et associe une arthrite des articulations interphalangiennes et une ténosynovite des fléchisseurs. L'aspect radiologique associe destruction (érosion marginale, ostéolyse) et construction osseuse (hyperostose).

L'atteinte axiale peut être isolée ou associée à une atteinte périphérique, et elle se manifeste par des rachialgies inflammatoires avec ou sans sacro-iliite. Sa prévalence chez les patients atteints de rhumatisme psoriasique est estimée entre 7 et 32% (103). L'atteinte axiale est similaire à celle observée au cours de la spondylarthrite axiale. La sacro-iliite a la particularité d'être souvent unilatérale avec des syndesmophytes souvent épais.

1.6.3 La polyarthrite rhumatoïde

1.6.3.1 Épidémiologie de la polyarthrite rhumatoïde

La polyarthrite rhumatoïde (PR) est le plus fréquent des rhumatismes inflammatoires chroniques. Sa prévalence, en population générale en France, est de l'ordre de 0,3% chez l'adulte, et elle est plus fréquente chez la femme que chez l'homme avec une prévalence estimée à 0,50% chez la femme et 0,09% chez l'homme (104).

1.6.3.2 Physiopathologie de la polyarthrite rhumatoïde

Facteurs génétiques

La susceptibilité génétique à la polyarthrite rhumatoïde (PR) est bien documentée. Le risque augmente nettement en cas d'antécédent familial (parent ou de fratrie atteint de PR) avec un risque relatif 3 à 4 fois plus élevé (105). Certains polymorphismes de l'antigène leucocytaire humain (HLA) sont les facteurs de risque les plus importants, en particulier les allèles HLA-DRB1. Ces allèles sont porteurs d'une séquence commune d'acides aminés (épitope partagé : positions 70–74 de la chaîne β1) fortement associée à la polyarthrite rhumatoïde à anticorps anti-peptides citrullinés (ACPA+) (106). Les allèles HLA-DRB1 peuvent intégrer dans leur structure des peptides citrullinés, d'où l'association fréquente avec la forme ACPA+.

Facteurs environnementaux

Pour la polyarthrite rhumatoïde (PR), les facteurs environnementaux jouent un rôle important, en interaction avec la prédisposition génétique. Les principaux facteurs de risque sont le tabac, qui peut déclencher la citrullination des peptides dans l'épithélium respiratoire, l'exposition professionnelle à la silice, l'obésité et certains microbiotes buccaux et intestinaux.

Pathogénie de la polyarthrite rhumatoïde

Le primum movens pourrait être une réaction inflammatoire survenant à distance de la cavité articulaire (poumon, tube digestif, muqueuse buccale), qui génère des peptides citrullinés. Ces peptides citrullinés seraient présentés par les macrophages et les cellules dendritique aux lymphocytes T CD4+ naïfs, conduisant à la différenciation en lymphocytes T de type Th1, à la production de cytokines pro-inflammatoires et à la différenciation des lymphocytes B autoréactifs synthétisant le facteur rhumatoïde (FR) et les ACPA (107). Cette réaction immunitaire aurait lieu dans les tissus lymphoïdes secondaires ou dans la moelle osseuse.

L'atteinte articulaire implique une migration de ces cellules inflammatoires et le déclenchement d'une réaction immunitaire au niveau des articulations. Ce processus de migration vers les articulations reste encore mal élucidé et dépend probablement de facteurs biomécaniques, microvasculaires et neurologiques.

L'atteinte articulaire commence par l'apparition d'une réaction inflammatoire de la membrane synoviale. Cette synovite, entretenue par une infiltration de lymphocytes B ,T et de macrophages activés sécrétant du TNF-α et des interleukines (IL-1, IL-6, IL-17…), provoque une prolifération des cellules synoviales de type fibroblastique et la formation d'un pannus synovial (107,108).

Le pannus synovial envahit le cartilage et l'os sous chondral et induit la sécrétion de métalloprotéinases matricielles (MMP), qui dégradent la matrice extracellulaire du cartilage, provoquant ainsi une chondrolyse secondaire. Les cellules synoviales de type fibroblastique et les lymphocytes T sécrètent le RANK-L. Le RANK-L se lie aux ostéoclastes provoquant ainsi une résorption osseuse secondaire et la formation d'érosions osseuses (108).

Au stade aigu de la maladie, les phénomènes de destruction osseuse l'emportent sur la réparation osseuse. Ceci est lié à une activité inflammatoire intense, initiée par les

cytokines inhibant d'un côté, l'activité ostéoblastique et la réparation osseuse, et favorisant, d'un autre côté, la production de métalloprotéinases matricielles (MMP), avec une balance défavorable à la régénération du cartilage.

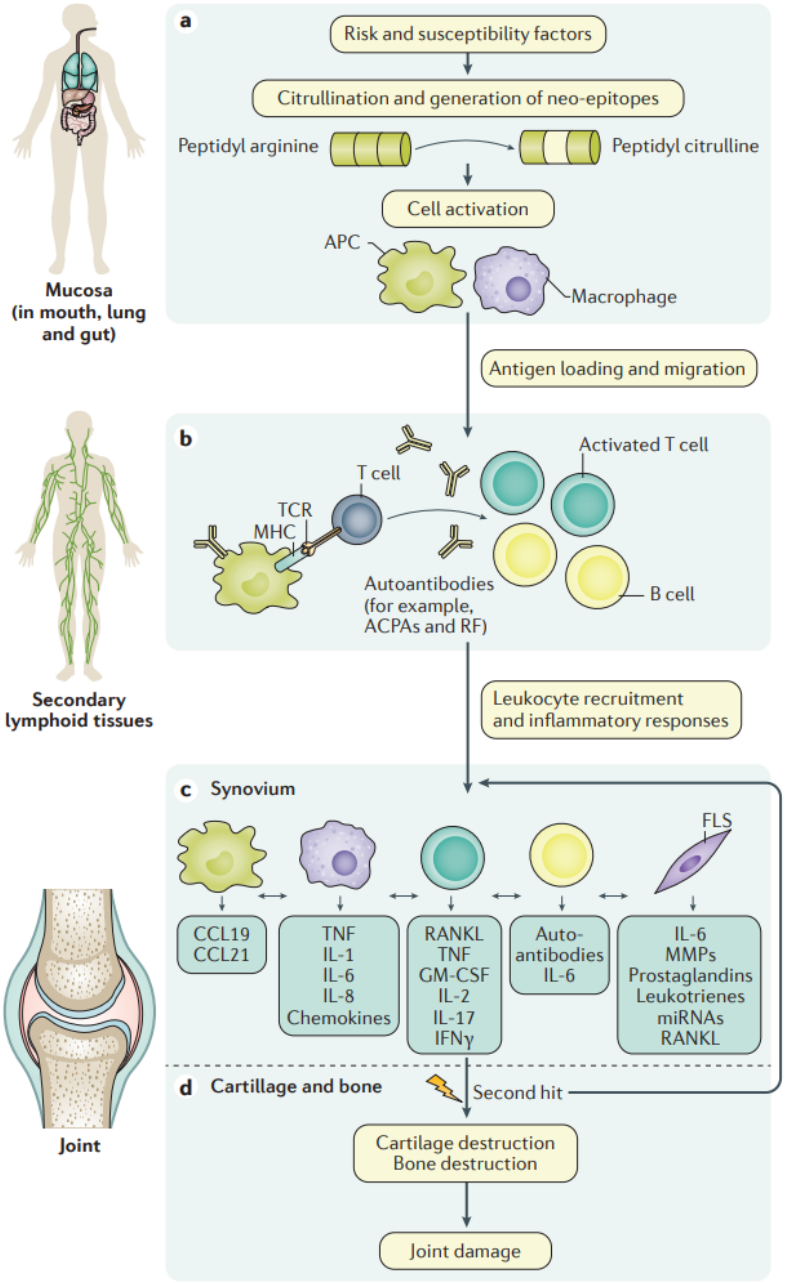

Figure 7 : Physiopathologie de la PR (108). Source : https://doi.org/10.1038/nrdp.2018.1

1.6.3.3 Diagnostic de la polyarthrite rhumatoïde

Signes cliniques :

Dans 70 à 80% des cas, le tableau classique est celui d'une polyarthrite périphérique bilatérale et globalement symétrique, avec douleurs articulaires inflammatoires et

gonflements articulaires secondaires à la synovite. Les articulations interphalangiennes distales sont habituellement respectées au cours de la polyarthrite rhumatoïde, contrairement à ce qui est observé dans le rhumatisme psoriasique, la goutte ou l'arthrose. Des ténosynovites, notamment des doigts et des poignets, peuvent être associées.

Signes biologiques :

Il existe une élévation de la protéine C réactive (CRP) et de la vitesse de sédimentation chez la majorité des patients, notamment lors des poussées actives. La positivité du facteur rhumatoïde (FR) et des autoanticorps anti-protéines citrullinées (ACPA) n'est pas spécifique de la polyarthrite rhumatoïde, et leurs absences n'éliminent pas le diagnostic.

Au cours de la polyarthrite rhumatoïde, le liquide synovial est inflammatoire (> 2 000 leucocytes/mm^3), souvent riche en cellules avec une majorité de polynucléaires neutrophiles.

Signes d'imagerie :

Les radiographies standards peuvent montrer, de façon précoce, des érosions osseuses ou des pincements des interlignes articulaires, notamment au niveau des carpes, des articulations métacarpo-phalangiennes, des articulations interphalangiennes proximales des doigts et des articulations métatarso-phalangiennes, en particulier les cinquièmes têtes métatarsiennes.

L'échographie articulaire permet de visualiser un épanchement liquidien intra articulaire, et des signes de synovite avec un épaississement synovial. La présence d'une hyperhémie synoviale en mode doppler couleur est en faveur d'un caractère actif de la synovite. Une ténosynovite ou des érosions osseuses infra-radiographiques peuvent être visualisées.

Critère de classification :

Les critères de classification ACR-EULAR de la polyarthrite rhumatoïde, définis en 2010 par les Collèges européen et américain de rhumatologie, permettent d'aider le clinicien pour le diagnostic de PR débutante (figure 7).

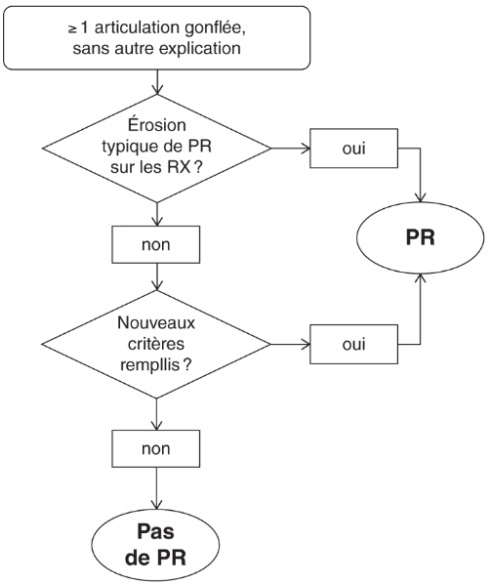

Atteinte articulaire (0–5)	
1 grosse articulation	0
2–10 grosse articulations	1
1–3 petites articulations (grosses articulations non comptées)	2
4–10 petites articulations (grosses articulations non comptées)	3
> 10 articulations (au moins 1 petite articulation)	5
Sérologie (0–3)	
FR négatif ET ACPA négatif	0
FR faiblement positif (1 à 3 × normale) OU ACPA faiblement positif (1 à 3 × normale)	2
FR fortement positif (> 3 × normale) OU ACPA fortement positif (> 3 × normale)	3
Durée des symptômes (0–1)	
< 6 semaines	0
≥ 6 semaines	1
Biologie inflammatoire (0–1)	
CRP normale ET VS normale	0
CRP anormale OU VS anormale	1

PR : Score ≥ 6

Figure 8 : Critères de classification ACR-EULAR de 2010 de la polyarthrite rhumatoïde (PR) selon les Collèges européen et américain de rhumatologie (ACR : American College of Rheumatology- EULAR : European League against Rheumatism) source : http://www.lecofer.org/photos/cours/f17-05-9782294782619.png.

Paramètres d'évaluation de l'activité de la maladie :

Le score le plus utilisé est le DAS28 (28-joint Disease Activity Score). Les articulations incluses dans ce score sont : 2 épaules, 2 coudes, 2 poignets, 10 métacarpophalangiennes, 10 interphalangiennes proximales des doigts et 2 genoux.

Ce score composite prend en compte : le nombre d'articulations douloureuses (NAD), le nombre d'articulations gonflées (NAG), et une échelle visuelle analogique (EVA) de l'activité et la VS ou la CRP.

Le niveau d'activité de la PR peut être défini à partir du calcul du DAS28 : PR en rémission (DAS28 < 2,6), PR en faible niveau d'activité (2,6 ≤ DAS28 ≤ 3,2), PR modérément active (3,2 < DAS28 ≤ 5,1) et PR très active (DAS28 > 5,1).

1.6.3.4 Scintigraphie osseuse dans la polyarthrite rhumatoïde

Peu d'études ont été publiées sur le rôle de la scintigraphie osseuse dans le diagnostic et le suivi de la polyarthrite rhumatoïde.

Scintigraphie osseuse planaire

Bien que la scintigraphie osseuse présente des performances diagnostiques inférieures aux critères ACR-EULAR de 2010, elle pourrait être utile pour poser le

diagnostic de la PR chez les patients qui ne remplissent pas ces critères (score < 6), avec une bonne valeur prédictive positive dans cette catégorie (109).

En 2008, Qing et al.(110), ont rapporté que des anomalies évocatrices d'une polyarthrite rhumatoïde en scintigraphies osseuse correspondait effectivement à ce diagnostic dans 83% des cas. Ce pourcentage augmente avec l'évolution de la maladie passant de 75% pour les PR évoluant depuis moins d'un 1 an à 92% pour celles évoluant depuis plus de cinq ans.

Scintigraphie osseuse en mode SPECT-CT

SPECT tardif versus planaire

Ostendorf et al. ont comparé les acquisitions planaires et SPECT chez 22 patients atteints de polyarthrite rhumatoïde (13 patients) ou d'arthrose des mains (9 patients) (111). Ils ont détecté davantage d'anomalies de la fixation articulaire par SPECT (80 articulations, 21 patients) que par scintigraphie planaire (26 articulations, 13 patients). Les auteurs ont rapporté une distribution plutôt centrale de la fixation articulaire au niveau des mains pour la polyarthrite rhumatoïde, contrastant avec une distribution excentrée pour l'arthrose (111).

SPECT tardif versus IRM

Buchbender et al. a étudié la relation entre l'atteinte osseuse observée par SPECT et les lésions osseuses détectées par IRM (œdème osseux sous chondral et érosion) chez des 10 patients atteints de polyarthrite rhumatoïde à un stade précoce avec 80 articulations MCP analysées (112). Sur les 38 articulations jugées anormales par SPECT (47,5%), seules 6 présentaient des signes d'ostéite par IRM. Les auteurs en concluent, que dans les premiers stades de la polyarthrite rhumatoïde, l'imagerie moléculaire par SPECT permet de détecter davantage d'atteintes osseuses que l'IRM (112).

La même équipe a également trouvé une corrélation entre l'intensité de la fixation osseuse en SPECT et le développement d'érosions articulaires au niveau des MCP sous traitement, et ce, même en l'absence d'une atteinte osseuse visible à l'IRM (113).

SPECT/CT aux temps précoce et tardif

Dans une étude pilote, Abdelhafiz et al. a rapporté la faisabilité et la reproductibilité du SPECT/CT aux deux temps de la scintigraphie osseuse pour évaluer la polyarthrite

rhumatoïde (114). Grâce à ces deux temps, les analyses qualitative et quantitative permettraient de détecter la synovite en utilisant le temps précoce (tissulaire) et l'atteinte osseuse en utilisant le temps tardif (osseux).

Synthèse

À travers les quelques études publiées sur le sujet, la scintigraphie osseuse est un examen sensible pour détecter les atteintes articulaires liées à la polyarthrite rhumatoïde (115). Cependant, son utilisation est limitée par son coût, sa disponibilité limitée et son caractère irradiant. La scintigraphie osseuse semble toutefois être l'examen de choix dans les cas douteux de polyarthrite rhumatoïde, notamment chez les patients qui ne remplissent pas les critères ACR-EULAR 2010.

Le SPECT s'est révélé plus sensible que les images planaires pour détecter les anomalies de fixation. Le SPECT est également plus sensible que l'IRM pour détecter les atteintes osseuses secondaires à la polyarthrite rhumatoïde. L'intensité de la fixation en SPECT est corrélée au développement d'érosion osseuse.

Enfin, l'évaluation du SPECT en double phase (précoce et tardive) a donné des résultats préliminaires prometteurs, mais elle reste à évaluer à plus grande échelle pour la détection des synovites et de l'atteinte osseuse de la polyarthrite rhumatoïde.

1.7 Réduction de bruit en SPECT

L'imagerie SPECT est une imagerie d'émission qui génère des images reflétant la répartition en 3D du radiotraceur injecté. Comme pour toute technique tomographique, la formation de l'image nécessite l'enregistrement de plusieurs projections autour de la zone explorée. Le processus de reconstruction permet de générer des images 3D représentant la distribution du radiotraceur. Deux types reconstruction existent : la reconstruction par rétroprojection filtrée (Filtered Back Projection, ou FBP) et la reconstruction itérative (par exemple, l'algorithme OSEM).

La qualité des images reconstruites est affectée par l'atténuation, la diffusion Compton, la résolution spatiale de la caméra, la sensibilité de détection ainsi que par le bruit statistique (116).

Le bruit en SPECT est dû au faible nombre de photons détectés (faible statistique de comptage et loi de Poisson) et ainsi qu'au bruit introduit lors de la reconstruction

tomographique. C'est pourquoi, il est nécessaire de réduire le bruit dans les images reconstruites.

1.7.1 Les filtres conventionnels

La filtration consiste à appliquer des opérations mathématiques aux valeurs des pixels (ou des voxels) d'une image afin de réduire le bruit, lisser l'image et limiter certains artefacts tels que les artefacts d'épandage en étoile (117).

Lors de la reconstruction par rétroprojection filtrée (FBP), la filtration fait partie intégrante du processus de reconstruction et est appliquée dans le domaine fréquentiel. Parmi les filtres passe-bas les plus utilisés, on peut citer le filtre Butterworth ou le filtre de Hanning.

Aujourd'hui largement utilisée en routine clinique, la reconstruction itérative permet de prendre en compte la distribution du bruit Poissonien, lié à la nature aléatoire de l'émission radioactive et du taux de comptage (117). Toutefois, l'un des inconvénients de cette méthode est l'augmentation du bruit dans l'image à mesure que le nombre d'itérations augmente.

La régularisation du bruit lors de la reconstruction itérative se fait par :

- Le choix du nombre d'itérations et de sous-ensembles afin d'obtenir le meilleur compromis entre la convergence de l'algorithme et le niveau de bruit dans l'image reconstruite.

- L'application d'un filtre « post-reconstruction » pour maîtriser le bruit tel que le filtre gaussien ou le filtre médian. Ces deux filtres agissent dans le domaine spatial par convolution directe sur les voxels.

Les caractéristiques des principaux filtres conventionnels utilisés (117), sont résumées dans le tableau 6.

Tableau 6 : Caractéristiques des principaux filtres conventionnels utilisées en médecine nucléaire.

	Filtre Butterworth	Filtre gaussien	Filtre médian	Kernel inter-itératif
Type de filtre	Passe-bas	Passe-bas	Non linéaire	Passe-bas
Reconstruction fréquemment utilisée	FBP +/- Itérative	Itérative (OSEM)	Itérative (OSEM)	Itérative (OSEM)
Domaine d'action	Domaine fréquentiel	Domaine spatial ou fréquentiel	Domaine spatial : convolution	Domaine spatial : convolution
Mode d'action	Enlève les hautes fréquences	Enlève les hautes fréquences	Réduction bruit impulsionnel	Enlève les hautes fréquences (équivalent d'un filtre gaussien)
Utilisation	Pendant le processus de reconstruction	Post reconstruction	Post reconstruction	A la fin de chaque itération
Paramètres	**Fréquence de coupure (fc) :** cycles/pixel ou fraction de la fréquence de Nyquist **Ordre (n)** : contrôle de la pente d'atténuation	Largeur (σ ou FWHM)	**Taille du noyau :** voxels 3x3, 5x5, 7x7… **Forme du noyau :** carrée (2D) ou cubique (3D)	Taille du noyau Facteur de pondération

1.7.2 Algorithme itératif de régularisation du bruit

1.7.2.1 Application en TEP

La reconstruction itérative avec régularisation du bruit a été implémentée en TEP par la société GE Healthcare sous le nom Q.Clear (2014). Cet algorithme, également appelé BSREM (Block Sequential Regularized Expectation Maximization), vise à contrecarrer l'augmentation du bruit à mesure que le nombre d'itérations augmente lors du processus de reconstruction itérative (118).

Le BSREM est une variante de l'algorithme OSEM, auquel a été ajouté un terme de régularisation à chaque itération de la reconstruction. Cette méthode permet d'obtenir une meilleure convergence de l'algorithme et une réduction du bruit sur les images.

Le niveau de bruit dépend du choix du paramètre de régularisation β, car à la différence de OSEM, l'algorithme BSREM converge vers une solution stable indépendamment du nombre d'itérations.

Cet algorithme a initialement été testé en TEP. Dans une étude comparant des reconstructions BSREM et OSEM avec ou sans temps de vol (TOF) chez 41 patients, Sah et al. a conclu que le BSREM pouvait être utilisé en routine clinique, en association

avec le TOF, pour obtenir une meilleure qualité d'image et une meilleure détectabilité des lésions (119).

Dans une étude associant une analyse sur fantôme et une analyse de 60 acquisitions TEP effectuées avec plusieurs radiotraceurs, Lantos et al. a rapporté une meilleure uniformité de l'image et une amélioration du contraste avec l'algorithme BSREM. Les auteurs suggèrent d'utiliser des valeurs du paramètre de régularisation (β) plus élevées (β >350) notamment lorsque la statistique de comptage est limitée (120).

Une autre étude plus récente, appuie la nécessité de bien choisir le facteur de régularisation β en cas de reconstruction itérative bayésienne en TEP ^{18}F-FDG pour obtenir de meilleurs coefficients de recouvrement du contraste tout en limitant le bruit sur les images (121).

1.7.2.2 Application en SPECT

Une seule étude a évalué l'algorithme de reconstruction itérative bayésienne en SPECT osseux (122). Dans cette étude, Sato et al., ont optimisé les paramètres de reconstruction en scintigraphie osseuse sur caméra à géométrie 3D StarGuide (GE HealthCare). Les auteurs préconisent une valeur β de 0,9 afin d'obtenir le meilleur compromis entre la qualité de l'image et la quantification (122).

1.7.3 Méthode de débruitage basée sur le deep learning

1.7.3.1 Généralités

L'apprentissage profond, et plus particulièrement les réseaux de neurones ont révolutionné le traitement des images. La réduction du bruit fait partie des applications possibles de l'apprentissage profond en SPECT. L'originalité de cette méthode réside dans le fait que l'apprentissage profond apprend, à partir de données, à distinguer le bruit du signal utile. Elle permet ainsi de réduire le bruit de manière non linéaire et adaptative, tout en préservant les structures anatomiques et les lésions.

La première étape consiste à entraîner le réseau de neurones en l'exposant à des paires d'images : une image bruitée et une image de référence. Les couches convolutives permettent de séparer les motifs récurrents correspondant au signal utile du bruit, qui est un signal aléatoire. Enfin, le réseau de neurones modifie l'image en supprimant le signal aléatoire (le bruit) et en conservant le signal utile (les structures cohérentes).

Contrairement aux filtres conventionnels qui réduisent le bruit en lissant les images (dégradation de la résolution spatiale), la réduction du bruit par apprentissage profond correspond à une filtration non linéaire et sélective du bruit statistique, tout en préservant les détails fins de l'image.

Plusieurs types de réseaux ont été utilisés pour réduire le bruit en SPECT : on peut citer U-Net (45,123–125), Residual-in-Residual Dense Block (RRDB) (126), noise-to-noise (N2N) (9) ou encore generative adversarial network (GAN) (127,128).

Les premières études sur le débruitage par apprentissage profond ont porté sur la SPECT cardiaque, puis sur le SPECT osseux.

1.7.3.2 Débruitage en SPECT cardiaque

Les études publiées ont montré qu'il était possible de réduire l'activité injectée d'un facteur quatre en obtenant des images comparables à celle de référence en terme de qualité d'image (127), voire d'un facteur huit sans compromettre la précision diagnostique (129). Shiri et al. a montré qu'il était possible de réduire de moitié le temps d'acquisition de la tomoscintigraphie myocardique sans altérer la qualité des images et la quantification (130).

Sun et al. a montré que le débruitage par apprentissage profond (cGAN) était plus efficace qu'un filtrage conventionnel (filtres Butterworth et Gaussien) appliqué après la reconstruction, en particulier lorsque le niveau de bruit est élevé (128). De plus, les auteurs ont montré, à partir d'une étude sur fantôme et sur patients, que le débruitage par apprentissage profond dans le domaine des projections était plus efficace qu'un débruitage effectué dans le domaine des images reconstruites (128).

1.7.3.3 Débruitage en SPECT osseux

Deux études sur le débruitage des images SPECT osseux ont été publiées en 2022 par Pan et al. (123) et en 2023 par Qi et al. (124). Dans les deux études, les auteurs ont rapporté une réduction du temps d'enregistrement SPECT jusqu'à un septième du temps initial (de 20 minutes à 3 minutes) en utilisant un modèle d'apprentissage profond basé sur un réseau de neurones U2-Net. Il convient de noter que l'enregistrement SPECT était limité à un seul champ de vue et que les activités injectées de [99mTc]Tc-MDP étaient relativement élevées, allant de 925 à 1110 MBq

dans l’étude de Pan et al. (123). De plus, aucun filtre spatial n’a été utilisé dans ces deux études.

Chapitre 2 : Quantification absolue en SPECT/CT osseux du corps entier dans les pathologies rhumatologiques

2.1 Quantification absolue en SPECT/CT osseux double phase du corps entier chez les patients atteints ou suspects de rhumatisme inflammatoire

2.1.1 Introduction

La scintigraphie osseuse aux bisphosphonates permet d'explorer les pathologies osseuses et ostéoarticulaires. L'imagerie hybride par SPECT/CT, qui allie une information fonctionnelle à une localisation anatomique exacte de l'anomalie scintigraphique, tend à remplacer l'acquisition planaire conventionnelle (31). De plus, les avancées technologiques des caméras et des algorithmes de reconstruction ont permis le développement de la quantification absolue avec mesure de SUV en SPECT/CT, à l'instar de ce qui est réalisé en TEP (8).

Plusieurs études ont montré l'intérêt de la quantification absolue en SPECT/CT osseux pour le diagnostic, le pronostic et l'évaluation des maladies ostéoarticulaires (70,71,73,74,76,82). Toutefois, l'évaluation de la quantification se limitait alors à une partie du squelette, au temps tardif, à l'exception de quelques études de faisabilité pour le temps précoce (114). La diffusion du radiotraceur pendant cette phase dépend du flux vasculaire et de la perméabilité capillaire, et reflète ainsi l'inflammation à l'échelle de l'articulation (synovite) ou de l'enthèse (enthésite) (39). Il est donc utile de réaliser des images précoces pour la suspicion d'arthrite inflammatoire (31). En pratique, l'acquisition des images pendant cette phase doit être réalisée dans les 10 à 15 premières minutes après injection (31), ce qui constitue une contrainte logistique.

Les cameras CZT grand champ 360° comme la Veriton^{TM}, permettent des enregistrements SPECT/CT rapides grâce à une meilleure sensibilité de détection par rapport aux caméras conventionnelles de type Anger (43). Ces caméras permettent d'effectuer un SPECT/CT du corps entier avec une durée d'enregistrement raisonnable (46) tout en permettant des mesures fiables de SUV (7). Il est ainsi possible, en routine

clinique, de réaliser un SPECT/CT du corps entier, aussi bien au temps précoce qu'au temps tardif.

Une fois l'examen réalisé, se pose alors la question de la méthode d'interprétation des images de l'enregistrement SPECT/CT osseux, réalisé à la fois en phase précoce et en phase tardive. Cette analyse à l'échelle du corps entier peut s'avérer chronophage surtout pour un médecin peu expérimenté.

Ces éléments nous ont conduits à réaliser une étude portant sur la quantification absolue en SPECT/CT osseux double phase du corps entier chez des patients atteints ou suspects de rhumatisme inflammatoire, dans le but de détecter une arthrite inflammatoire. Les objectifs de cette étude étaient de :

- Vérifier si l'analyse basée sur le SUV permettait de faciliter l'analyse des SPECT doubles phases du corps entier, en comparant les résultats de l'analyse visuelle à ceux de l'analyse basée sur les valeurs SUV.
- Comparer les résultats du SPECT/CT à ceux de l'IRM du squelette axial et à ceux de l'échographie des articulations périphériques.

Nous avons inclus de façon rétrospective, 72 patients adressés par le service de rhumatologie du CHRU de Nancy pour scintigraphie osseuse à la recherche d'anomalie en faveur d'arthrite inflammatoire.

Les patients ont bénéficié d'un SPECT/CT osseux double phase sur camera VERITON^{TM} 200 entre novembre 2021 et février 2023. Le protocole comportait : un SPECT/CT précoce du corps entier réalisé juste après l'injection intraveineuse de 550-650 MBq de [^{99m}Tc]Tc-Hydroxy diphosphonate (HDP), suivi d'un SPECT/CT tardif effectué 3 à 4 heures plus tard avec un scanner à faible mA permettant de limiter la dose efficace pour les deux phases (approximativement 1 mSv par acquisition). La durée totale de l'enregistrement SPECT a été fixée à 9 minutes pour la phase précoce et à 18 minutes pour la phase tardive.

Les images SPECT/CT ont été analysées de manière consensuelle par deux médecins expérimentés, en utilisant des images seuillées avec une échelle SUV de 0 à 6 pour le temps précoce et une échelle SUV de 0 à 10 pour le temps tardif. Le squelette a été segmenté en 26 zones articulaires avec un total de 1836 articulations étudiées.

Les observateurs ont annoté les images en fonction de la présence ou de l'absence d'une hyperfixation anormale au niveau des 26 zones articulaires. La présence d'une hyperfixation articulaire aux deux temps de l'examen est caractéristique d'une arthrite inflammatoire, tandis que la présence d'une hyperfixation uniquement au temps tardif est caractéristique d'une atteinte articulaire non inflammatoire. Les valeurs de SUVmax ont également été relevées au niveau des 26 zones articulaires.

Parmi les 72 patients inclus, 40 patients ont eu des IRM du rachis thoracolombaire et/ou des articulations sacro-iliaques et 42 patients ont eu des échographies des articulations périphériques. Les données de l'IRM ont été analysées selon les critères ASAS (88) et celles de l'échographie selon les critères EULAR-OMERACT : un score supérieur à 0 indiquant la présence d'une arthrite inflammatoire ou d'une enthésite (131).

Les comparaisons des variables qualitatives ont été effectuées à l'aide de tests du khi-deux pour les variables non appariées (132) et à l'aide de tests de McNemar pour les variables appariées (133) avec calcul des sensibilités, spécificités, valeurs prédictives positives et valeurs prédictives négatives.

Des courbes ROC (Receiver Operating Characteristic) ont été établies pour les variables continues. Les seuils optimaux ont été déterminés à partir de ces courbes selon la méthode du point le plus proche de (0,1).

2.1.2 Article

European Journal of Nuclear Medicine and Molecular Imaging
https://doi.org/10.1007/s00259-025-07150-0

ORIGINAL ARTICLE

Standardized uptake value-based analysis of two-phase whole-body bone tomoscintigraphies recorded with a high-speed 360° CZT camera in patients with known or suspected inflammatory arthritis

Franklin Rajadhas[1] · Laetitia Imbert[1,4] · Mathilde Fiorino[2] · Caroline Morizot[2,3] · Victor Boucher[2] · Zohra Lamiral[5] · Véronique Roch[1] · Pierre-Yves Marie[1,4] · Damien Loeuille[2,3] · Isabelle Chary-Valckenaere[2,3] · Achraf Bahloul[1,4]

Received: 22 January 2025 / Accepted: 10 February 2025
© The Author(s), under exclusive licence to Springer-Verlag GmbH Germany, part of Springer Nature 2025

Abstract

Purpose 360° CZT-cameras provide whole-body bone SPECT/CT recordings at delayed (DEL) and blood-pool (BP) phases with short recording times but long visual analysis times. This study aims to determine whether a standardized uptake value (SUV)-based detection of inflammatory arthritis (IA) could facilitate this analysis.

Methods We included 72 patients with known or suspected IA who underwent two-phase whole-body bone SPECT/CT after 550–650 MBq [^{99m}Tc]Tc-HDP injection. Forty-eight patients also had ultrasound (US) for peripheral IA, and 42 had MRI for axial IA. The skeleton was segmented into 26 joint areas and analyzed by trained observers using a visual consensus methodology and SUVmax measurements.

Results A total of 1836 joint areas were analyzed, including 1126 peripheral ones (limb joints excluding hips and shoulders). SUVmax was predictive of visually abnormal SPECT joints with high areas under receiver-operating-characteristic (ROC) curves for non-peripheral (BP-SPECT: 0.941 ± 0.017, DEL-SPECT: 0.910 ± 0.014) and especially peripheral (BP-SPECT: 0.980 ± 0.005, DEL-SPECT: 0.939 ± 0.012) joints. An SUVmax threshold-based prediction of visual SPECT abnormalities had high negative predictive values (BP-SPECT: 99.2% (1479/1491), DEL-SPECT: 97.2% (1333/1372)) but low positive predictive values (BP-SPECT: 35.1% (121/345), DEL-SPECT: 51.2% (237/463)). MRI- and US-defined IA were best predicted by a visually abnormal BP-SPECT due to higher specificities than SUVmax thresholds (all $p < 0.05$).

Conclusion On two-phase whole-body bone SPECT/CT, an SUVmax-based IA detection may not replace the conventional visual method. However, given the high negative predictive values provided by SUVmax thresholds, the time-consuming visual analysis of SPECT/CT slices could be confined to the small proportion of joints exceeding these thresholds.

Keywords Quantitative · Whole body · Bone · SPECT · SUV

Introduction

Bone scintigraphy is an important imaging tool for analyzing bone and joint diseases, especially with the advent of hybrid systems combining 3-dimensional bone scintigraphy (SPECT) with CT images [1,2]. With these systems, an objective absolute quantification of bone tracer uptake may be routinely obtained with standardized uptake values (SUV), similar to current Positron Emission Tomography (PET) investigations [3–5].

In addition to the bone metabolism analysis provided by 3–4 h delayed (DEL) bone scintigraphic images, early blood pool (BP) images may be recorded in the minutes following tracer injection to detect any increase in bone fluid volume

✉ Achraf Bahloul
a.bahloul@chru-nancy.fr

1 Department of Nuclear Medicine and Nancyclotep Imaging Platform, CHRU-Nancy, Vandoeuvre-Les-Nancy 54000, France

2 Department of Rheumatology, CHRU Nancy, Vandoeuvre-Les-Nancy 54500, France

3 UMR 7365 CNRS– ImoPA Nancy University Hospital and University of Lorraine, Vandoeuvre-Les-Nancy 54500, France

4 Université de Lorraine, INSERM U1254, IADI, Nancy 54000, France

5 Université de Lorraine, CHRU-Nancy, INSERM, CIC 1433, Nancy 54000, France

Published online: 19 February 2025

and capillary permeability due to inflammation [6]. The additional information provided by two-phase bone scintigraphy BP images is helpful for various pathologies, including inflammatory arthritis (IA) [1,7,8].

However, BP-SPECT was challenging to schedule with both acceptably fast recording times and an extended field of view [9]. This issue, which was troublesome when investigating patients suffering from distal joint problems, can now be overcome with the advent of high-sensitivity 360° CZT-SPECT cameras, which enable much shorter recording times [4]. We have previously demonstrated that with adapted recording and image reconstruction methods, delayed whole-body bone SPECT recording times could be reduced to only 6 min without significant consequence on SUV measurements [4]. This 360° CZT camera was recently found to provide an efficient SUV-based identification of bone metastasis in prostate cancer patients [10].

Using a two-phase whole-body SPECT imaging protocol, we adapted this 360° CZT-SPECT methodology for the routine clinical investigation of patients with known or suspected IA. However, a main drawback is the lengthy time required to analyze whole-body SPECT and CT images.

Table 1 Main patient characteristics of the overall study population and in the groups of patients additionally referred for ultrasound (US) or MRI during the same time period as bone-SPECT

	Overall (n=72)	US (n=48)	MRI (n=42)
Age (years)	50 ± 17	52 ± 16	48 ± 17
Women	49 (68%)	34 (71%)	29 (69%)
Obesity (body mass index > 30 kg/m^2)	24 (33%)	17 (35%)	9 (21%)
Pain location			
- Axial joints	13 (19%)	3 (6%)	13 (31%)
- Peripheral joints	33 (45%)	29 (60%)	7 (17%)
- Axial joints and peripheral joints	26 (36%)	16 (34%)	22 (52%)
Final diagnosis:			
- Osteoarthritis	19 (26%)	13 (27%)	13 (31%)
- Ankylosing spondylitis	19 (26%)	9 (19%)	13 (31%)
- Psoriasic arthritis	9 (13%)	7 (15%)	4 (10%)
- Rheumatoid arthritis	5 (7%)	4 (8%)	1 (2%)
- SAPHO	4 (6%)	2 (4%)	4 (10%)
- Fibromyalgia	3 (5%)	2 (4%)	2 (5%)
- Familial Mediterranean Fever	2 (3%)	2 (4%)	1 (2%)
- Microcrystalline arthritis	2 (3%)	2 (4%)	-----
- Celiac disease	1 (1%)	1 (2%)	1 (2%)
- Still's disease	1 (1%)	1 (2%)	-----
- Polymyalgia rheumatica	1 (1%)	1 (2%)	-----
- Gougerot Sjogren's disease	1 (1%)	-----	-----
- Inflammatory Bowel Disease	4 (6%)	3 (6%)	3 (7%)
- Unknown			

SAPHO: Synovitis, Acne, Pustulosis, Hyperostosis and Osteitis

This retrospective study aims to determine the extent to which an SUV-based method could facilitate the detection of inflammatory arthritis on two-phase whole-body bone SPECT recorded with a high-speed 360° CZT camera. It also compares results with Magnetic Resonance Imaging (MRI) for axial joints and ultrasound (US) for peripheral joints [11–13].

Materials and methods

We retrospectively selected 72 patients with known or suspected polyarthritis who were consecutively referred by the rheumatology department of our hospital for bone SPECT between November 2021 and February 2023. These patients underwent a specific protocol of two-phase whole-body quantitative bone SPECT/CT acquired on the VERITON® 200 hybrid system comprised of a high-sensitivity 360° CZT digital camera and 64-row detector CT (VERITON®, Spectrum Dynamics Medical, Caesarea, Israel) [4].

All clinical data in Table 1, including the final diagnosis, were extracted from the rheumatology department's electronic medical data files.

Among the 72 study patients, we also identified those who underwent a US examination of peripheral joints or an MRI of axial joints in our hospital within one month following the SPECT investigation.

Two-phase whole-body SPECT/CT imaging

The blood-pool (BP) phase recording commenced 5 min after the injection of 550 to 650 MBq [^{99m}Tc]Tc-Hydroxy diphosphonate (HDP) and the delayed (DEL) phase recording, 3 to 4 h later. For both phases, a very low-dose whole-body CT (approximately 1 mSv per whole-body recording, on average) was recorded first, with the following parameters: 120 kV, 5 effective mAs, mA modulation, pitch 1, slice thickness 2.5 mm, increment 2.5 mm, iterative reconstruction. It was immediately followed by the SPECT recording with an energy window of 140 ± 10.5 keV and using body contouring mode whereby for each of the 6 to 7-bed positions, the detectors scanned the minimal field-of-view (FOV) required for body coverage. Total SPECT recording times were fixed at 9 min for the BP phase and 18 min for the DEL phase.

SPECT images were reconstructed, as previously described [4], using an ordered subset expectation maximization iterative method (OSEM, 2 iterations, 8 subsets), a kernel inter-iteration filter (factor 0.2), a median post-reconstruction filter (3 × 3 × 3 voxels), further corrections for scatter, resolution, attenuation, and a partial volume correction applied on only the DEL-SPECT images [4].

Whole-body SPECT analysis

Two blinded, experienced observers analyzed visually and consensually the SPECT images displayed with a 0 to 6 SUV grey scale for the BP phase and a 0 to 10 SUV grey scale for the DEL phase (20). The observers searched for increased uptake on both BP and DEL phase images, evocative of IA, or on the DEL phase images only, evocative of non-inflammatory joint disease. Results were reported for the 26 joint areas segmented on the skeleton in Fig. 1.

Quantitative analysis was additionally performed by measuring the maximum Standardized Uptake Value (SUVmax) using a spherical volume of interest (VOI) encompassing the 26 joint areas for both the BP and DEL phases.

MRI and US analysis

During the same period, 40 of the study patients had MRI analysis of axial bones (152 joint areas analyzed), and 42 had US analysis of peripheral bones (330 joint areas analyzed). Thus, 482 joint areas were additionally analyzed with MRI or US.

Trained observers analysed the MRIs of the thoracolumbar and sacroiliac joints. IA was commonly defined by the presence, on adjacent bones, of low-intensity signals on T1 images and high-intensity signals on T2 fat-saturation images [14] [15].

Musculoskeletal US examinations were also performed by trained observers and oriented according to the patient's symptoms. An IA with synovitis or enthesitis was defined according to the criteria of an EULAR-OMERACT score > 0 [16,17].

Statistical analysis

Qualitative variables were expressed with frequencies and quantitative variables with medians [inter-quartile ranges]. Unpaired comparisons of qualitative variables were performed with chi-square tests and paired ones with McNemar tests. We compared the predictions provided by the different imaging methods [18], including the sensitivity (true positives / (true positives + false negatives)), specificity (true negatives / (true negatives + false positives)), negative predictive value (NPV = true negatives / (true negatives + false negatives)) and positive predictive value (PPV = true positives / (true positives + false positives).

Receiver Operating Characteristic (ROC) curves were additionally constructed for continuous variables, and optimal threshold values were obtained from the ROC curves using the closest-to- (0, 1) corner approach.

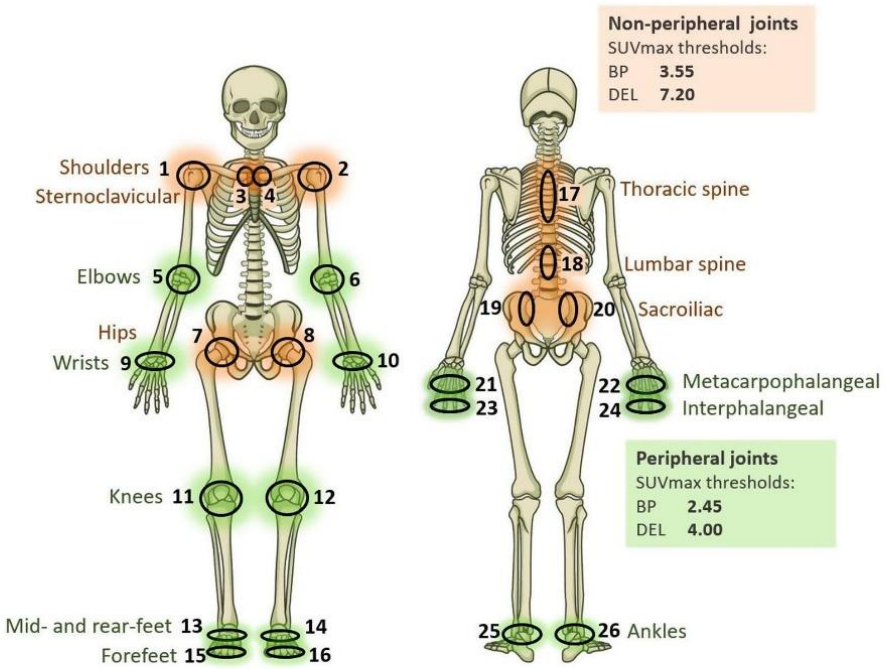

Fig. 1 Schematic representation of the 26 considered joint areas, with their distribution within the groups of peripheral (green) and non-peripheral (orange) joint areas, and the corresponding upper SUVmax thresholds used to predict the results of the visual-SPECT analysis at both BP- and DEL-phases

For all tests, a p-value < 0.05 was considered to be indicative of a significant difference.

Results

Table 1 details the main characteristics of the 72 study patients. The median age was 51 [37–60] years, with 49 (67.1%) women and 23 (31.5%) obese subjects. The most frequent final diagnoses were osteoarthritis and ankylosing spondylitis. Pain was located on axial joints only in 14 patients, on peripheral joints only in 33, and on a mix of both in 26 patients.

We initially considered 1872 joint areas (26 areas per patient x 72 patients); however, 36 areas were subsequently excluded due to prosthesis artifacts or inappropriate fields of view on DEL or BP images. Therefore, 1836 joint areas have been selected for the present analysis, including 1126 peripheral areas (limb joints excluding hips and shoulders).

Classification of the different joint areas according to estimated normal SUVmax

Among the 1836 analyzed joint areas, 365 were considered to have a low probability of significant joint disease due to (i) normal visual analysis of the BP- and DEL-images, (ii) absence of any abnormality on US and MRI for the joints investigated by these techniques, and (iii) according to patient symptoms -i.e., with the exclusion of all axial joints from patients reporting any painful axial joint and all peripheral joints from patients reporting any painful peripheral joint.

Figure 2 shows the distribution of SUVmax from this low-probability group for the different joint areas classified in ascending order of the median values obtained on DEL images. These SUVmax medians are lower for each peripheral joint (limb joints excluding hips and shoulders) than for all other joints (axial, shoulders, and hip joints).

SUV-based prediction of the visually detected SPECT abnormalities

Among the 1836 analyzed joint areas, 15.1% (277/1836) were abnormal on the visual analysis of DEL-SPECT images (14.6% of the analyzed peripheral joint areas and 15.9% of the analyzed non-peripheral joint areas) and (ii) 7.2% (133/1836) were additionally abnormal on BP-SPECT images (8.7% of the analyzed peripheral joint areas and 4.9% of the analyzed non-peripheral joint areas).

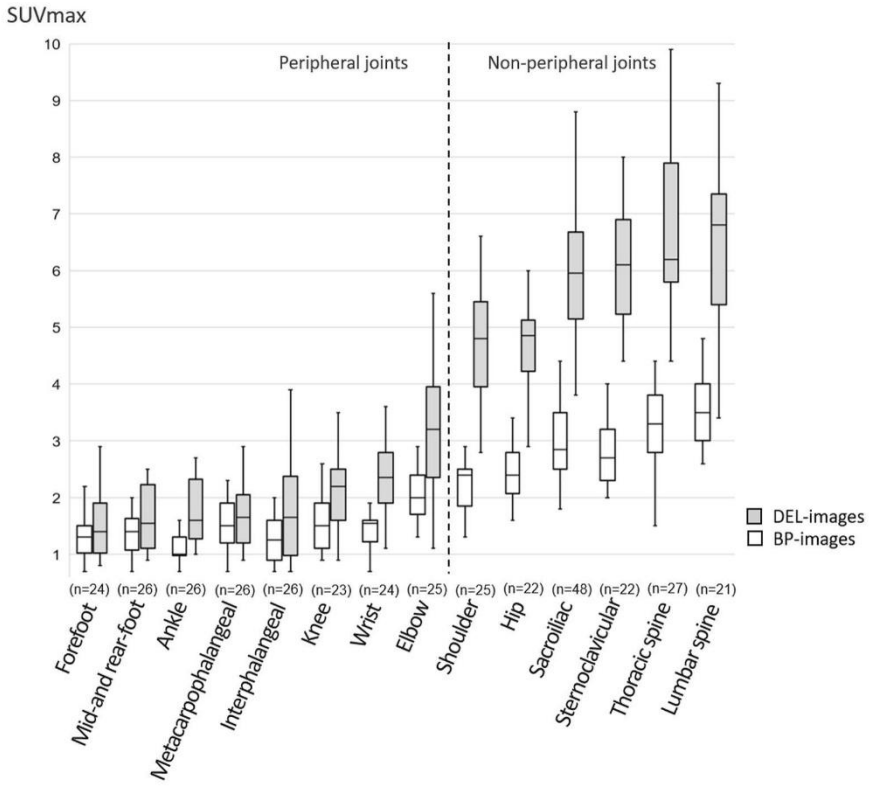

Fig. 2 Box plots of the SUVmax were measured on BP (white) and DEL (grey) SPECT images for joint areas that were considered normal and classified in ascending order based on the median values obtained on DEL-SPECT

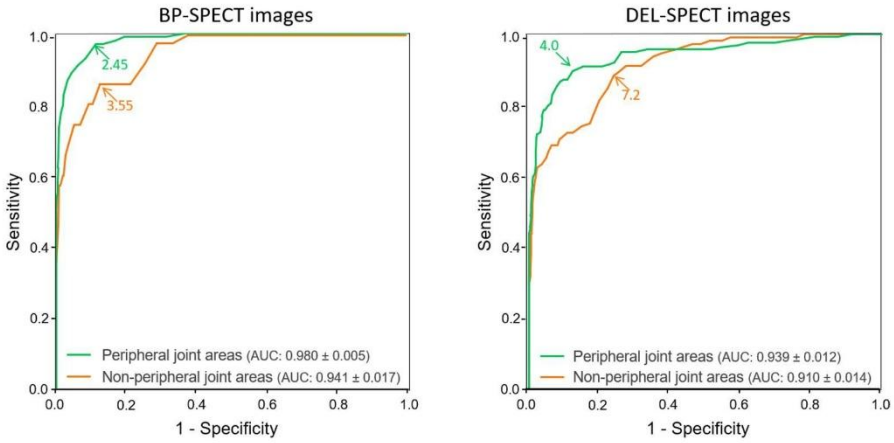

Fig. 3 Receiver Operating Characteristic (ROC) curves analyzing, on both BP (left panel) and DEL (right panel) SPECT images and for both peripheral (green curves) and non-peripheral (orange curves) joint areas, the prediction of a visually abnormal joint area according to the corresponding SUVmax levels. The SUVmax thresholds, obtained with the closest-to-(0,1) corner approach, are inserted in the Figure

Table 2 Predictions of visually abnormal joint areas at DEL and BP phases by the corresponding SUVmax thresholds for peripheral and non-peripheral joint areas, as well as for the overall analyzed joint areas, with p values, sensitivity, specificity, positive predictive value (PPV), and negative predictive value (NPV)

	SUV threshold	*P* value	Sensitivity (*n*)	Specificity (*n*)	PPV (*n*)	NPV (*n*)
Peripheral joint areas						
Visual BP	2.45	<0.001	92.9% (91/98)	91.3% (939/1028)	50.6% (91/180)	99.3% (939/946)
Visual DEL	4.00	<0.001	86.6% (142/164)	90.9% (874/962)	61.7% (142/230)	97.5% (874/896)
Non-peripheral joint areas						
Visual BP	3.55	<0.001	85.7% (30/35)	80.0% (540/675)	18.2% (30/165)	99.1% (540/545)
Visual DEL	7.20	<0.001	84.1% (95/113)	76.9% (459/597)	40.8% (95/233)	96.2% (459/477)
Overall joint areas						
Visual BP	2.45/3.55	<0.001	91.0% (121/133)	86.8% (1479/1703)	35.1% (121/345)	99.2% (1479/1491)
Visual DEL	4.00/7.20	<0.001	85.6% (237/277)	85.5% (1333/1559)	51.2% (237/463)	97.1% (1333/1373)

As evidenced by the ROC curves displayed in Fig. 3, SUVmax was highly predictive of the visually abnormal SPECT joint areas with high areas-under-curves in non-peripheral (BP-SPECT: 0.941±0.017, DEL-SPECT: 0.910±0.014) and especially peripheral (BP-SPECT: 0.980±0.005, DEL-SPECT: 0.939±0.012) joint areas.

SUVmax thresholds, obtained according to the closest-to-(0,1) corner approach and inserted in Fig. 3, were lower for peripheral (BP-SPECT: 2.45, DEL-SPECT: 4.00) than for non-peripheral (BP-SPECT: 3.55, DEL-SPECT: 7.20) joint areas.

As detailed in Table 2, the SUV threshold-based prediction of visually detected SPECT abnormalities had very high sensitivity and specificity, all higher than 80% except the specificity for predicting visual DEL-SPECT abnormalities on axial joints, which was somewhat lower (77.3%). However, due to the low prevalence of visually detected SPECT abnormalities, the negative predictive values were high (BP-SPECT: 99.2% (1479/1491), DEL-SPECT: 97.2% (1333/1372)), whereas positive predictive values were low (BP-SPECT: 35.1% (121/345), DEL-SPECT: 51.2% (237/463)).

The results obtained with SUVmax thresholds may be used to define whole-body image SUV scaling to rapidly identify joints exceeding these thresholds on DEL and BP imaging phases for peripheral and non-peripheral joints. Figures 4 and 5 illustrate this point in images from a patient with a normal bone scan and another with mixed axial

and peripheral joint disease. Representative images from patients with definite polyarthritis and ankylosing spondylitis are also presented in Supplemental Figs. 1 and 2, respectively.

SPECT prediction of MRI- and US-defined arthritis

Among the 482 joint areas investigated by US or MRI, an IA was detected in 44 cases -i.e., 10 inflammatory peripheral joint areas identified by US (6 wrist, 3 metacarpophalangeal joints, and 1 forefoot area) and 34 inflammatory axial joint areas identified by MRI (21 sacroiliac, 10 thoracic-spine, and 3 lumbar-spine areas).

As detailed in Table 3, the visual BP results provided the best prediction of US- and MRI-defined arthritis compared to other SPECT parameters, including the BP SUVmax thresholds. This superiority was due to higher specificities for predicting MRI (98.3% vs. 80.9% for the BP SUVmax threshold, $p<0.001$) and US results (90.3% vs. 84.4% for the BP SUVmax threshold, $p<0.001$), whereas the corresponding sensitivities were not significantly different (40.5% vs. 45.9% for MRI, and 80.0% vs. 80.0% for US) (see Table 3).

Discussion

The present study shows that an SUVmax-based identification of IA may not replace conventional visual SPECT detection on the two-phase whole-body bone CZT-SPECT images recorded with a high-speed 360° CZT camera. However, this SUVmax-based method could be used to confine the visual SPECT/CT slice analysis to the small proportions of joint areas exceeding SUVmax thresholds, given such thresholds' high negative predictive values.

With the advent of high-speed 360° CZT-cameras, whole-body bone SPECT may be acquired quickly (here 9 and 18 min, respectively, for BP and DEL phases) whilst maintaining high image quality and accurate SUVmax measurements [2], leading to a more comprehensive and reliable bone scan analysis [2]. However, a drawback is the marked increase in the time required for image analysis due to full 3D whole-body coverage on both BP and DEL phases and the addition of CT images. Fortunately, such 360° CZT-cameras can provide fully quantitative bone images that compare well with those obtained with Na-^{18}F bone PET [19].

SUVmax thresholds have already been shown to identify IA at specific joint sites (e.g., knee, temporomandibular, sacroiliac, and hand joints) [20–23]. However, on a whole-body scale, these thresholds should be adapted for the marked changes in the normal SUVmax range between body joints,

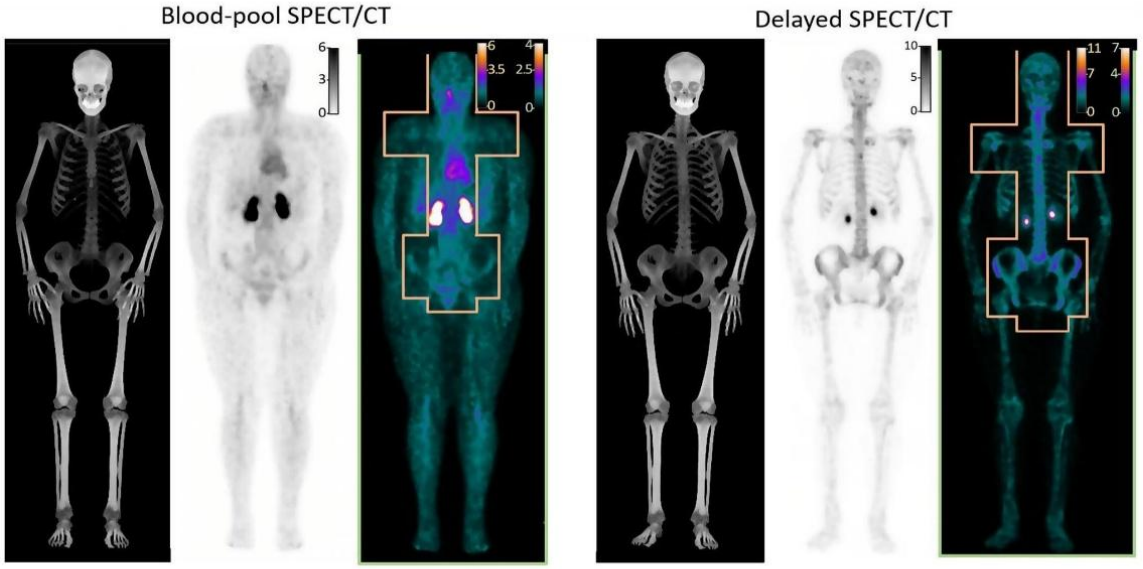

Fig. 4 Whole-body volume-rendered CT images and bone maximal intensity pixel (MIP)-SPECT images obtained at the blood pool and delayed phases in a 27-year-old woman finally considered to have no arthritis. MIP-SPECT images are displayed with (i) usual grey scaling and (ii) a mosaic of color images where the MIP from the non-peripheral joints (orange delineation) have been pasted on a whole-body MIP image showing the peripheral joints. Different scale ranges were used for this mosaic so that the bright red grossly corresponds to the SUVmax thresholds, which were determined for axial and peripheral joints in our study. A bright red, orange, yellow, or white color was never observed on bone and joint structures with the MIP mosaic, confirming the diagnosis of an absence of any arthritis

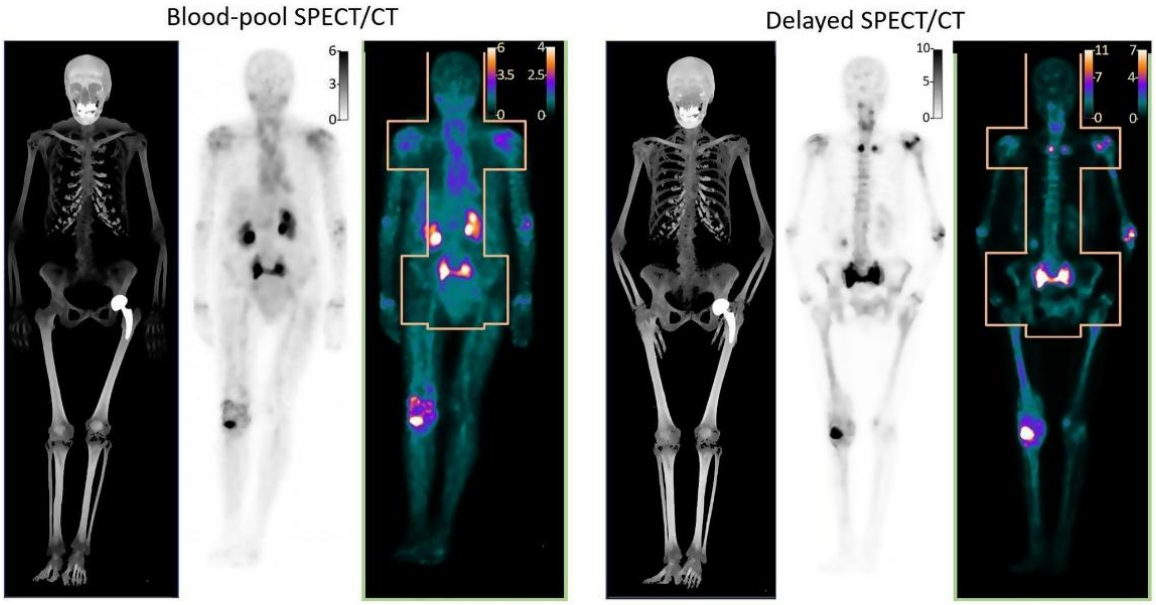

Fig. 5 Similar representation of the CT and MIP-SPECT images as in Fig. 4 (see Fig. 4 legend) in a 75-year-old woman suffering from a flare-up of polymyalgia rheumatica after a fall. On the mosaic of color MIP-SPECT images, areas exceeding the SUVmax thresholds (bright red, orange, yellow, or white color) are evidenced at both BP- and DEL-phases on the (i) fall-related sacral and tibial plateau fractures and also (ii) the left shoulder and elbow in line with IA. A pattern of non-inflammatory bone remodeling (i.e., bright red, orange, yellow, or white color on DEL- but not BP-SPECT) is also observed in the sternoclavicular joints. Note that the inflammatory areas observed on the right knee and shoulders with BP-SPECT are larger than the corresponding bone remodeling areas on DEL-SPECT, giving evidence of an inflammatory extension into soft tissues (these joints had fluid effusions on CT)

Table 3 Predictions of US- and MRI-defined inflammatory arthritis comparatively between SUV-thresholds (thresh.) And visual-based methods on BP- and DEL-phase images, with p values, sensitivity, specificity, positive predictive value (PPV) and negative predictive value (NPV)

	P value	Sensitivity (*n*)	Specificity (*n*)	PPV (*n*)	NPV (*n*)
US-defined arthritis					
Visual BP	<0.001	80.0% (8/10)	90.3% (289/320)	20.5% (8/39)	99.3% (289/291)
Visual DEL	<0.001	90.0% (9/10)	83.1%* (266/320)	14.3%* (9/63)	99.6% (266/267)
SUV-thresh. BP	<0.001	80.0% (8/10)	84.4%* (270/320)	13.8%* (8/58)	99.3% (270/272)
SUV-thresh. DEL	<0.001	80.0% (8/10)	78.1%* (250/320)	10.3%* (8/78)	99.2% (250/252)
MRI-defined arthritis					
Visual BP	<0.001	40.5% (15/37)	98.3% (113/115)	88.2% (15/17)	83.7% (113/135)
Visual DEL	<0.001	48.9%* (23/37)	79.1%* (91/115)	48.9%* (23/47)	86.7% (91/105)
SUV-thresh. BP	0.002	45.9% (17/37)	80.9%* (93/115)	43.6%* (17/39)	82.3% (93/113)
SUV-thresh. DEL	0.001	75.7%* (28/37)	55.7%* (64/115)	35.4%* (28/79)	87.7% (64/73)

*: $p<0.05$ for paired comparisons vs. corresponding parameters from Visual-BP

especially between the peripheral and non-peripheral ones, as evidenced by the data displayed in Fig. 2.

Our first observation was that the SUVmax thresholds, which best predicted the results of visual SPECT analyses, were easy to determine in peripheral joint areas. This easy determination is due to the remarkably high correlations observed with ROC curves between the visual positivity and SUVmax on DEL-phase and especially BP-phase images (see Fig. 3). Strong relationships were also documented between SUVmax and US-defined inflammatory arthritis in peripheral joints, confirming previous results obtained with conventional gamma cameras [20].

By contrast, the positive predictive values of SPECT parameters were low for predicting US-defined arthritis (Table 3), with a high rate of false positive results. However, this observation is likely misleading because the US analysis was patient-symptom-oriented, whereas the SPECT analysis of peripheral joints was totally exhaustive.

A second observation was that the prediction of visual SPECT results by SUVmax thresholds was somewhat worse for non-peripheral than peripheral joints. A possible rationale is the large SUVmax ranges for normal axial joints, particularly spinal ones, as evidenced by the box plots from Fig. 2.

In addition, the sensitivity of SPECT detection of MRI-defined inflammatory arthritis on axial joints was relatively low here, a little less than 50% for most SPECT parameters (Table 3). Such low sensitivity has already been observed in previous studies where MRI-defined sacroiliitis was predicted using bone SPECT analyzed visually or with SUVmax [21]. However, BP-SPECT and MRI are likely to show different sites and aspects of joint inflammation—i.e., a bone site with subchondral edema on MRI T2 imaging and increased capillary permeability and fluid volume that markedly involves the surrounding soft tissues on BP SPECT. This last consideration is best illustrated by the example in Fig. 5 and Supplemental Fig. 1, where most areas of increased BP SPECT activity were much larger than the diseased bone areas evidenced by DEL SPECT.

Nevertheless, for both peripheral and axial joints, detection based on optimized SUVmax thresholds could likely allow (i) exclusion of the eventuality of a visually abnormal joint area with a low margin of error, given the high negative predictive values provided by such thresholds (>97%, see Table 2) and thus (ii) confine the time-consuming visual analysis of SPECT/CT slices on the small proportions of joint areas exceeding SUVmax thresholds (18.8% and 25.2% for BP- and DEL-SPECT respectively in the present study). In addition, such a targeted visual analysis could be achieved through SUV scaling of whole-body color images, thus allowing rapid identification of the joints exceeding SUVmax thresholds on BP- and DEL-phase images and for peripheral and non-peripheral joints (see Figs. 4 and 5 and supplemental Figs. 1 and 2).

A main limitation is that our SUVmax thresholds still require prospective testing in a different study population for definite validation. In addition, bone SUVmax levels may vary according to the camera type, image count, and reconstruction parameters. Thus, our SUVmax thresholds will require further adaptations when using different bone SPECT methodologies.

Conclusion

SUVmax-based identification of inflammatory arthritis may not replace the visual analysis of two-phase whole-body bone CZT-SPECT images, even when SUVmax thresholds are optimized separately for peripheral and non-peripheral joints. However, such thresholds could likely help to confine the time-consuming visual analysis of SPECT/CT slices to the small proportions of joint areas exceeding SUVmax thresholds, with these latter being identified through an SUV-based color scaling applied on whole-body MIP images.

Keypoints

Question: Can an SUV-based method facilitate the time-consuming visual detection of inflammatory arthritis in patients referred for two-phase whole-body bone SPECT/CT for a known or suspected inflammatory arthritis?

Pertinent findings: SUVmax thresholds, optimized for peripheral and non-peripheral joints and for blood-pool and delayed imaging phases, provide very high negative predictive values for detecting visually determined SPECT abnormalities, as well as MRI-and US-defined ones.

Implications for patient care: The time-consuming visual analysis of two-phase whole-body bone SPECT/CT slices could be confined to the small proportion of joints exceeding SUVmax thresholds, with such joints being easily identified with an adapted SUV-based color scaling of whole-body MIP images.

Acknowledgements The authors thank Ms. Justine McQuillan for her critical review of the manuscript and the staff of Nancyclotep (https://nancyclotep.com) for technical support.

Author contributions Most authors contributed to the study's conception and design. Material preparation and data collection were performed by Franklin Rajadhas, Mathilde Fiorino, Victor Boucher and Achraf Bahloul. Analyses were performed by Caroline Morizot, Zohra Lamiral, Pierre-Yves Marie, Damien Loeuille and Isabelle Chary-Valckenaere. The first draft of the manuscript was written by Franklin Rajadhas and Pierre-Yves Marie and all authors commented on previous versions of the manuscript. All authors read and approved the final manuscript.

Funding No specific financial support was obtained for this study.

Data availability The datasets generated during and/or analyzed during the current study are available from the corresponding author upon reasonable request.

Declarations

Ethics approval This study was performed in line with the principles of the Declaration of Helsinki. The ethics Committee of the CHRU Nancy approved the study protocol, which was released on the clinicaltrials.gov site under identifier NCT06198361.

Consent to participate All patients provided signed informed consent to participate.

Consent to publish The authors affirm that human research participants provided informed consent for the publication of the images in Figs. 4 and 5 and Supplemental Figs. 1 and 2.

Conflict of interest The Department of Nuclear Medicine of CHRU-Nancy is a visit site for the VERITON camera. No other potential conflict of interest was reported.

References

1. On behalf of the EANM Bone & Joint Committee and the Oncology Committee, Van Den Wyngaert T, Strobel K, Kampen WU, Kuwert T, Van Der Bruggen W, et al. The EANM practice guidelines for bone scintigraphy. Eur J Nucl Med Mol Imaging. 2016;43:1723–38.
2. Graham R, Morland D, Cade S, Imbert L, Panagiotidis E, Kurth J, et al. EANM position paper on challenges and opportunities of full-ring 360° CZT bone imaging: it's time to let go of planar whole-body bone imaging. Eur J Nucl Med Mol Imaging. 2025;52:1200–9. https://doi.org/10.1007/s00259-024-06906-4
3. Group K-SPECT, Lee WW. Clinical applications of Technetium-99m quantitative single-Photon Emission computedTomography/Computed tomography. Nucl Med Mol Imaging. 2019;53:172–81
4. Bahloul A, Verger A, Lamash Y, Roth N, Dari D, Marie P-Y, et al. Ultra-fast whole-body bone tomoscintigraphies achieved with a high-sensitivity 360° CZT camera and a dedicated deep-learning noise reduction algorithm. Eur J Nucl Med Mol Imaging. 2024;51:1215–20.
5. Bahloul A, Verger A, Blum A, Chawki MB, Perrin M, Melki S, et al. Bone scintigraphy of vertebral fractures with a whole-body CZT camera in a PET-Like utilization. Front Nucl Med Lausanne Switz. 2021;1:740275.
6. McCULLOUGH RW, Gandsman EJ. Pathophysiologic interpretation of Time Activity curves in dynamic bone imaging. Clin Nucl Med. 1988;13:517–24.
7. Kim JY, Choi YY, Kim CW, Sung Y-K, Yoo D-H. Bone scintigraphy in the diagnosis of rheumatoid arthritis: is there additional value of bone scintigraphy with Blood Pool Phase over Conventional Bone Scintigraphy? J Korean Med Sci. 2016;31:502.
8. Kacar G, Kacar C, Gungor F. The Agreement between Blood Pool - delayed bone scintigraphy and Tc-99m human immunoglobulin G (HIG) scintigraphy in the determination of the Presence and Severity of Inflammatory Arthritis. Mol Imaging Radionucl Ther. 2011;20:45–51.
9. Cade SC, Graham RN. Technical concepts on blood pool phase SPECT (acquisition, reconstruction). Q J Nucl Med Mol Imaging [Internet]. 2023 [cited 2024 Sep 3];67. Available from: https://www.minervamedica.it/index2.php?show=R39Y2023N03A0183.
10. Yoo ID, Hong S, Lee SM, Yang HJ, Kim KH, Kim SH, et al. Diagnostic ability of quantitative parameters of whole-body bone SPECT/CT using a full-Ring 360° cadmium-zinc-Telluride Camera for detecting bone metastasis in patients with prostate Cancer. Diagnostics. 2024;14:2714.
11. Colebatch AN, Edwards CJ, Østergaard M, Van Der Heijde D, Balint PV, D'Agostino M-A, et al. EULAR recommendations for the use of imaging of the joints in the clinical management of rheumatoid arthritis. Ann Rheum Dis. 2013;72:804–14.
12. Mandl P, Navarro-Compán V, Terslev L, Aegerter P, Van Der Heijde D, D'Agostino MA, et al. EULAR recommendations for the use of imaging in the diagnosis and management of spondyloarthritis in clinical practice. Ann Rheum Dis. 2015;74:1327–39.
13. Sakellariou G, Conaghan PG, Zhang W, Bijlsma JWJ, Boyesen P, D'Agostino MA, et al. EULAR recommendations for the use of imaging in the clinical management of peripheral joint osteoarthritis. Ann Rheum Dis. 2017;76:1484–94.
14. Sudoł-Szopińska I, Jurik A, Eshed I, Lennart J, Grainger A, Østergaard M, et al. Recommendations of the ESSR Arthritis Subcommittee for the use of magnetic resonance imaging in Musculoskeletal Rheumatic diseases. Semin Musculoskelet Radiol. 2015;19:396–411.
15. Del Grande F, Carrino JA, Zanetti M. Magnetic resonance imaging of Spondyloarthritis: spine and SI joints. Top Magn Reson Imaging. 2011;22:83–8.
16. Tugwell P, Boers M, Brooks P, Simon L, Strand V, Idzerda L. OMERACT: an international initiative to improve outcome measurement in rheumatology. Trials. 2007;8:38.
17. Terslev L, Naredo E, Aegerter P, Wakefield RJ, Backhaus M, Balint P, et al. Scoring ultrasound synovitis in rheumatoid arthritis: a EULAR-OMERACT ultrasound taskforce-part 2: reliability and application to multiple joints of a standardised consensus-based scoring system. RMD Open. 2017;3:e000427.
18. Moskowitz CS, Pepe MS. Comparing the predictive values of diagnostic tests: sample size and analysis for paired study designs. Clin Trials. 2006;3:272–9.
19. Tanaka K, Norikane T, Mitamura K, Yamamoto Y, Maeda Y, Fujimoto K, et al. Quantitative [99mTc]Tc-MDP SPECT/CT correlated with [18F]NaF PET/CT for bone metastases in patients with prostate cancer. EJNMMI Phys. 2022;9:83.
20. Lim CH, Kim H-S, Lee K-A, Kim J, Park SB. Clinical significance of quantitative bone SPECT/CT in the evaluation of hand and wrist pain in patients with rheumatic disease. Sci Rep. 2022;12:327.
21. Lee K, Kim H, Kim Y-I, Park B, Shim WH, Oh JS, et al. Preliminary Study for Quantitative Assessment of Sacroiliitis Activity using bone SPECT/CT: comparison of diagnostic performance of quantitative parameters. Nucl Med Mol Imaging. 2022;56:282–90.
22. Kim J, Lee H-H, Kang Y, Kim TK, Lee SW, So Y, et al. Maximum standardised uptake value of quantitative bone SPECT/CT in patients with medial compartment osteoarthritis of the knee. Clin Radiol. 2017;72:580–9.
23. Suh MS, Lee WW, Kim Y-K, Yun P-Y, Kim SE. Maximum standardized uptake value of ^{99m} tc hydroxymethylene diphosphonate SPECT/CT for the evaluation of Temporomandibular Joint Disorder. Radiology. 2016;280:890–6.

Publisher's note Springer Nature remains neutral with regard to jurisdictional claims in published maps and institutional affiliations.

Springer Nature or its licensor (e.g. a society or other partner) holds exclusive rights to this article under a publishing agreement with the author(s) or other rightsholder(s); author self-archiving of the accepted manuscript version of this article is solely governed by the terms of such publishing agreement and applicable law.

2.1.3 Discussion

L'originalité de notre étude résidait dans l'évaluation scintigraphique des atteintes articulaires de l'ensemble du corps par SPECT/CT, ainsi que dans l'utilisation de la quantification absolue par mesure du SUV.

Notre étude a montré que l'analyse basée sur le SUVmax ne pouvait pas se substituer à l'analyse visuelle effectuée par le médecin. Toutefois, cette méthode pourrait faciliter l'interprétation des images en orientant l'analyse visuelle vers les groupes d'articulations présentant des valeurs de SUVmax supérieures aux seuils définis.

Les caméras CZT à géométrie 3D permettent d'effectuer des acquisitions SPECT/CT rapides du corps entier, ce qui rend ce protocole applicable en routine clinique. Toutefois, la nécessité d'analyser systématiquement le SPECT et l'acquisition TDM de l'ensemble des articulations aux deux temps rend cette tâche chronophage et constitue une charge de travail considérable pour le médecin nucléaire.

SUV des articulations normales

Une des principales difficultés consistait à regrouper les articulations afin de simplifier l'analyse. Dans le cas contraire, il aurait fallu définir un seuil SUV pour les 26 groupes articulaires. La figure 9 extraite de l'article, présente les box plots des SUVmax précoces et tardifs de 365 articulations jugées normales et classées par ordre croissant en fonction de la valeur médiane du SUVmax au temps tardif. On constate que les valeurs médianes des SUVmax sont plus faibles pour les articulations périphériques (articulations des membres, à l'exception des hanches et des épaules) que pour toutes les autres articulations (articulations axiales, épaules et hanches). D'où l'idée de regrouper les articulations en deux groupes : (i) les articulations axiales, les épaules et les hanches et (ii) les autres articulations périphériques.

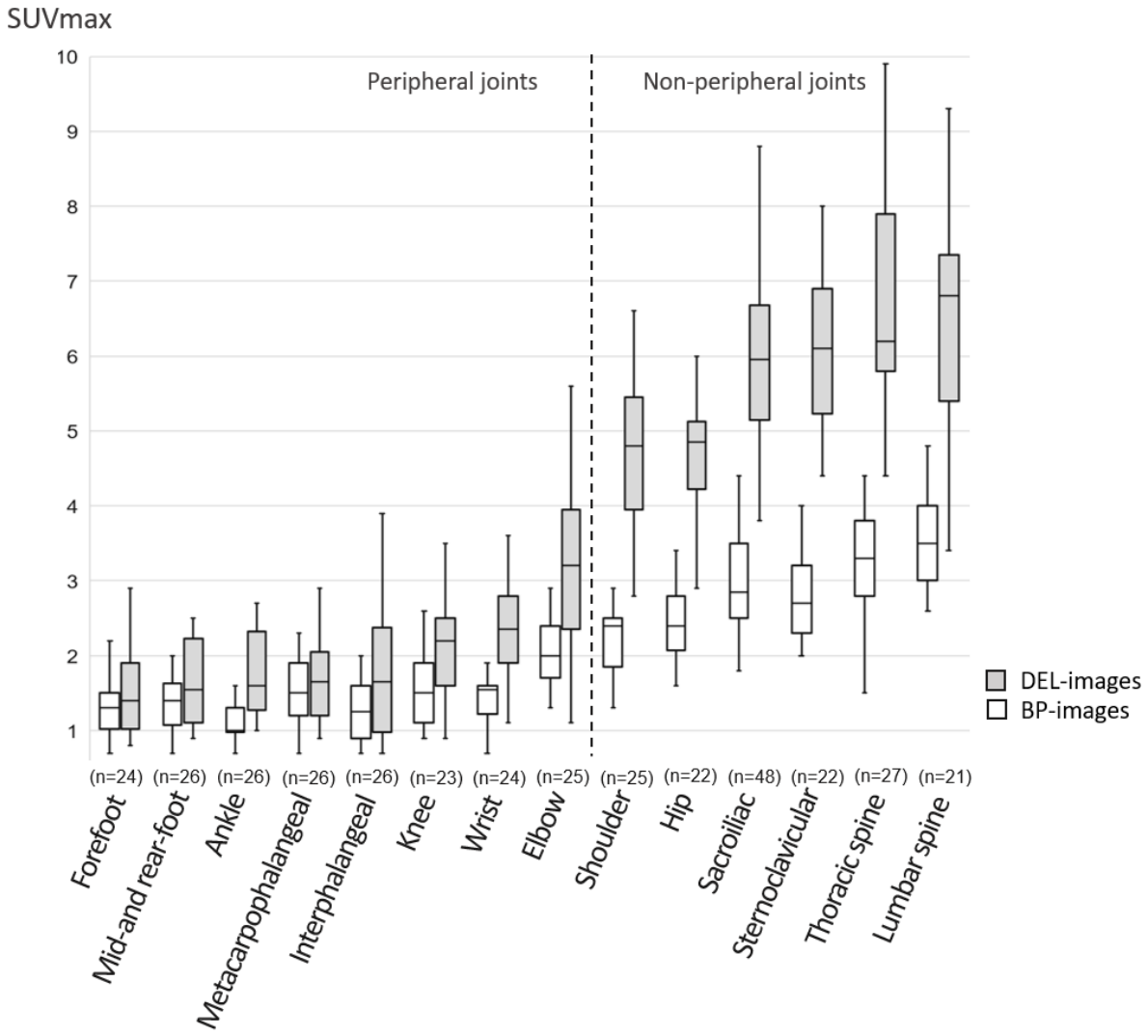

Figure 9 : Box plots des SUVmax précoces et tardifs des articulations normales, classées par ordre croissant en fonction de la valeur médiane du SUVamx au temps tardif.

Les valeurs de SUVmax des articulations normales retrouvées dans notre étude sont cohérentes avec celles rapportées dans la littérature (7,70,71,76).

Comme le montre la figure 9, les box plots illustrent la variation relative du SUVmax pour une articulation donnée. Cette variabilité du SUV, observée d'une articulation à une autre ainsi qu'entre individus, a déjà été décrite dans la littérature. Elle peut s'expliquer par plusieurs facteurs tels que la densité osseuse, l'âge (61), ainsi que des facteurs génétiques, mécaniques et nutritionnels (17).

De plus, cette figure montre que les valeurs de SUVmax sont globalement plus élevées pour les articulations axiales que pour les articulations périphériques. Ce phénomène pourrait être attribué à des facteurs mécaniques, le squelette axial étant d'avantage soumis aux contraintes liées à la charge pondérale et à la transmission des forces. Il

pourrait également être lié à l'effet de volume partiel qui entraîne une sous-estimation de la quantification absolue dans les objets de petite taille tels que les articulations périphériques (56).

L'analyse quantitative permet-elle de prédire l'analyse visuelle ?

La figure suivante représente les courbes ROC illustrant la prédiction de l'analyse visuelle des deux groupes d'articulations (périphériques et non périphériques) en fonction des niveaux de SUVmax correspondants.

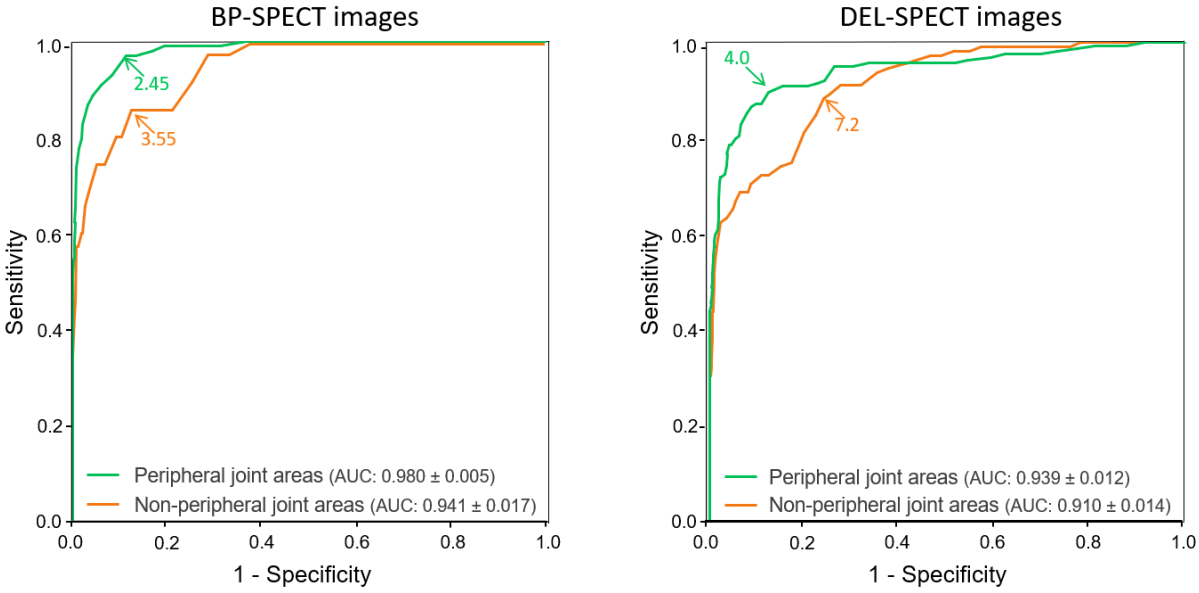

Figure 10 : Courbes ROC analysant la prédiction d'une zone articulaire visuellement anormale en fonction des niveaux de SUVmax correspondants. Images SPECT précoce (panneau de gauche) et tardive (panneau de droite). Zones articulaires périphériques (courbes vertes) et non périphériques (courbes orange).

Comme l'illustrent les courbes ROC, le SUVmax s'est révélé hautement prédictif des anomalies articulaires détectées en SPECT, avec des aires sous les courbes élevées, tant dans les régions non périphériques (0,941 ± 0,017 pour le SPECT précoce et 0,910 ± 0,014 pour le SPECT tardif) que périphériques (0,980 ± 0,005 pour le SPECT précoce et 0,939 ± 0,012 pour le SPECT tardif).

Les seuils de SUVmax, prédisant au mieux la présence d'anomalies en analyse visuelle, étaient plus faibles pour les régions articulaires périphériques (SPECT précoce : 2,4 ; SPECT tardif : 4,0) que pour les régions non périphériques (SPECT précoce : 3,5 ; SPECT tardif : 7,2). L'utilisation de ces seuils a permis d'obtenir d'excellentes valeurs prédictives négatives (VPN > 95 %) pour la détection des régions articulaires anormales visuellement. Ceci contrastait avec des valeurs prédictives positives moins bonnes, notamment pour les articulations non périphériques (VPP

entre 51% et 62% pour les articulations périphériques et entre 18 % et 41 % pour les articulations non périphériques).

Les VPP basses s'expliquent par : (i) des plages de SUVmax relativement étendues pour les articulations normales, en particulier pour les articulations axiales, avec un chevauchement possible avec les articulations anormales, (ii) l'utilisation de seuils communs à plusieurs articulations et (iii) une prévalence relativement faible des anomalies détectées visuellement (6,6% en phase précoce et 12,9% en phase tardive).

En conclusion, l'analyse fondée sur le SUVmax, en raison de sa valeur prédictive négative élevée, constitue un outil pertinent pour l'interprétation des images SPECT/CT, en concentrant l'analyse visuelle aux seules articulations dont le SUVmax dépasse le seuil défini par les courbes ROC.

Mise à l'échelle SUV des images SPECT

Ces seuils de SUVmax obtenus à partir des courbes ROC peuvent être utilisés pour définir l'échelle SUV des images SPECT/CT du corps entier. Grâce à cette approche, et en utilisant une échelle de couleurs adaptée, il est possible de détecter rapidement les articulations présentant un SUV supérieur aux seuils définis, tant dans les phases précoces que tardives, et dans les régions périphériques comme axiales.

En routine clinique, nous utilisions déjà depuis 2020 une mise à l'échelle SUV des images de SPECT/CT osseux avec un seuil maximal à 13 SUV. Cette méthode avait été décidée à la suite d'une étude longitudinale portant sur l'évaluation des fractures vertébrales par SPECT/CT (7). Cette mise à l'échelle facilite l'analyse visuelle des images. La plupart des logiciels affichent par défaut, les images SPECT avec une échelle de couleur normalisée par rapport au maximum de fixation. Ainsi, un petit foyer de très forte intensité peut réduire le contraste global de l'image. Inversement, l'absence de foyer intense peut conduire à une fixation très marquée voire « exagérée », des structures normales. Ces observations soulignent l'intérêt d'un seuillage absolu basé sur le SUV plutôt qu'un seuillage relatif, afin de permettre une interprétation plus objective des images SPECT, comme ce qui est fait en imagerie PET depuis très longtemps.

Le SPECT permet-il de prédire les arthrites détectées par IRM ou échographie ?

Parmi les 482 régions articulaires examinées par échographie ou IRM, une arthrite inflammatoire a été détectée dans 44 cas, dont 10 régions articulaires périphériques inflammatoires identifiées par échographie (6 poignets, 3 articulations métacarpophalangiennes et 1 articulation de l'avant-pied) et 34 régions articulaires axiales inflammatoires identifiées par IRM (21 articulations sacro-iliaques, 10 atteintes thoraciques et 3 atteintes lombaires).

Notre étude met en évidence d'excellentes sensibilité et spécificité du SPECT osseux pour la détection des arthrites inflammatoires périphériques identifiées par échographie. Ces résultats sont en accord avec ceux de la littérature, qui rapportent une très bonne corrélation entre le SPECT et les autres techniques d'imagerie pour les arthrites des mains (76), des genoux (72) et des pieds (74).

En revanche, les valeurs prédictives positives du SPECT pour prédire les arthrites définies par échographie se révèlent faibles. Cette observation peut s'expliquer par :

(i) une analyse exhaustive en SPECT et une analyse subjective plutôt orientée par la douleur en échographie ;

(ii) une prévalence relativement faible des anomalies détectées (10 régions articulaires périphériques inflammatoires sur 482 identifiées par échographie, soit 2 %) ;

(iii) une moindre détection échographique de l'inflammation articulaire dans les stades avancés de polyarthrite rhumatoïde (134) et d’arthrose (135) (moins de synoviale active, plus de fibrose, plus de contraintes techniques liées aux destructions).

Dans la prédiction des atteintes inflammatoires axiales du rachis et des articulations sacro-iliaques visualisées par IRM, le SPECT osseux présentait une bonne spécificité lors de l'analyse visuelle, notamment pour le temps précoce, mais une sensibilité relativement faible (40 à 50%). Une sensibilité aux alentours de 70% a été rapportée dans la littérature pour le SPECT osseux dans le cadre du diagnostic de la spondylarthrite selon les critères ASAS (70,96,98), mais à notre connaissance, aucune étude récente n'a comparé directement le SPECT et l'IRM.

Cette faible sensibilité peut s'expliquer par : (i) des phénomènes inflammatoires différents entre le SPECT osseux (flux vasculaire et perméabilité capillaire) et l’IRM (œdème osseux), (ii) une résolution spatiale moins bonne en imagerie SPECT, en particulier au temps précoce, pouvant entraîner des faux négatifs pour les petites anomalies de signal (taille inférieure au centimètre) et (iii) la présence, parfois, d'une

captation physiologique intense de la moelle osseuse au niveau du bassin et des vertèbres, en particulier lors de la phase précoce, ce qui gêne l'interprétation des images.

L'analyse visuelle s'est là encore révélée plus performante que l'analyse basée uniquement sur les seuils de SUV pour prédire les atteintes ostéoarticulaires inflammatoires visualisées en IRM, comme celles visualisées en échographie, avec de meilleures spécificités. L'utilisation de seuils de SUVmax a également permis d'obtenir d'excellentes valeurs prédictives négatives mais avec de plus faibles valeurs prédictives positives.

Les limites de l'étude

La principale limite de cette étude réside dans la variabilité des valeurs de SUVmax en fonction de la caméra utilisée et des paramètres d'acquisition et de reconstruction des images SPECT. Il est nécessaire d'adapter ces seuils aux paramètres d'acquisition et de reconstruction propres à chaque centre avant de pouvoir les transposer et les utiliser. Une harmonisation des méthodes serait également indispensable afin d'améliorer la reproductibilité de la quantification (8).

La seconde limitation réside dans la nécessité de conduire des études prospectives de plus grande envergure, avec un effectif plus important, afin de confirmer les résultats obtenus.

Perspectives

Comme évoqué précédemment, il aurait été possible de déterminer un seuil de SUVmax spécifique à chaque articulation. Toutefois, une analyse reposant sur plusieurs seuils de SUVmax, adaptés à chaque articulation, serait fastidieuse et difficile à mettre en œuvre. Dans le contexte actuel de l'essor de l'intelligence artificielle, il serait envisageable de développer un algorithme capable de segmenter automatiquement le squelette en différents groupes d'articulations et d'identifier ceux potentiellement pathologiques, dont le SUVmax serait supérieur au seuil défini. Un tel concept permettrait d'automatiser l'analyse basée sur le SUV et d'assister le médecin nucléaire. Celui-ci est aujourd'hui confronté à une imagerie hybride dont l'interprétation est de plus en plus complexe et chronophage.

Des algorithmes utilisant la segmentation anatomique du scanner pour guider la reconstruction ont été développés pour la phase tardive du SPECT osseux (tels que

xSPECT Bone de Siemens Healthineers et PVC de Spectrum Dynamics). Ces approches ont permis d'améliorer la résolution spatiale, le rapport signal sur bruit (SNR) et la détectabilité des lésions (136). À la phase précoce, les conditions sont moins favorables car le rapport signal sur bruit (SNR) est plus faible et les algorithmes reposant sur la segmentation anatomique du scanner ne peuvent pas être appliqués (fixation tissulaire et non osseuse). D'où la nécessité de développer des techniques permettant d'améliorer le SNR en phase précoce. L'utilisation des méthodes de réduction du bruit par IA pourrait représenter une piste prometteuse.

Des artefacts cinétiques peuvent être observés lors de la phase tissulaire de l'examen SPECT, en raison du remplissage de la vessie et de l'excrétion urinaire au niveau des uretères (137). Ces artéfacts dégradent l'image reconstruite et compliquent son analyse. Une des solutions pourrait être de diminuer le nombre de projections enregistrées au niveau du bassin, ce qui pourrait potentiellement réduire les artefacts liés au remplissage de la vessie (137).

2.1.4 Conclusions

Nos résultats ont montré que l'analyse basée sur le SUVmax ne peut pas se substituer à l'analyse visuelle effectuée par le médecin. Toutefois, cette méthode peut faciliter l'interprétation des images en orientant l'analyse visuelle vers les groupes d'articulations présentant des valeurs de SUVmax supérieures à des seuils définis pour les articulations périphériques et non-périphériques, et pour chacune des deux phases.

2.2 SPECT/CT osseux double phase du corps entier chez les patients atteints de sacro-iliite détectée en IRM

2.2.1 Introduction

L'IRM, est désormais la technique d'imagerie de choix pour caractériser les maladies de l'articulation sacro-iliaque, évaluer leurs étendues et leurs activités. Depuis 2009, les critères diagnostiques ASAS (Assessment of SpondyloArthritis International Society) sont les plus utilisés. Ces critères intègrent les résultats de l'IRM et présentent une sensibilité de 82 % et une spécificité de 84,4 % dans le diagnostic de la spondylarthrite axiale (88).

La scintigraphie osseuse planaire, longtemps utilisée pour diagnostiquer la sacro-iliite, a été supplantée par l'IRM, qui présente de meilleures sensibilité et spécificité, notamment lorsqu'elle est intégrée aux critères ASAS (138).

La scintigraphie osseuse comporte deux phases : une phase tissulaire, qui dépend du flux vasculaire et de la perméabilité capillaire, et qui reflète ainsi l'inflammation (39), et une phase osseuse, qui dépend de l'affinité des ostéoblastes pour le complexe ^{99m}Tc-bisphosphonate, et qui reflète le remodelage osseux (31).

Comme détaillé dans l'étude précédente, l'analyse visuelle des SPECT osseux du corps entier, enregistré sur une caméra CZT 360°, permet d'obtenir une bonne spécificité pour détecter les sacro-iliites visualisées en IRM, notamment avec le temps précoce, mais une sensibilité relativement faible.

Dans cette étude, nous avons tenté de déterminer pourquoi l'aspect caractéristique d'une atteinte inflammatoire de l'articulation sacro-iliaque en SPECT osseux, associant une augmentation de la fixation aux deux phases, reste peu sensible pour détecter une sacro-iliite signalée par l'IRM.

Dans le cadre de cette étude, nous avons utilisé notre cohorte de patients adressés en scintigraphie osseuse pour une suspicion de rhumatisme inflammatoire. Après analyse de la cohorte, nous avons sélectionné 22 patients présentant une sacroiliite unilatérale ou bilatérale, identifiée sur une IRM réalisée dans le mois précédant ou suivant la scintigraphie osseuse. Au total, 38 articulations sacro-iliaques pathologiques ont été retenues sur les bases de l'analyse IRM.

Le protocole comprenait un SPECT/CT précoce du corps entier d'une durée de 9 minutes, réalisé juste après l'injection intraveineuse de 99mTc-HDP, puis un SPECT/CT tardif d'une durée de 9 minutes, effectué 3 à 4 heures plus tard. Pour les deux phases, un scanner à faible dose a été utilisé.

Deux médecins ont analysé consensuellement les images IRM en séquence STIR ou T2 Fat-Sat, avec des coupes coronales obliques dans le plan des articulations sacro-iliaques. Ils ont noté les zones d'hypersignal en faveur d'un œdème médullaire et ont calculé le score SPRACC pour chaque articulation. Seules les anomalies de signal de siège sous-chondral et visibles sur au moins deux coupes consécutives ont été retenues, conformément aux critères ASAS (88).

Dans un second temps, les images SPECT précoces et tardives, orientées dans le même plan, ont été fusionnées avec les images IRM en séquence STIR ou T2 Fat-Sat correspondantes. En utilisant un affichage basé sur le SUVmax, tel que décrit au chapitre précédent (de 0 à 7 pour la phase précoce et de 0 à 13 pour la phase tardive), les deux observateurs ont analysé les images SPECT, notant la présence ou non d'une hyperfixation significative et la valeur du SUVmax correspondant à l'anomalie IRM pour les deux phases.

Nous avons également recueilli des éléments cliniques et biologiques : le taux de protéine C-réactive (CRP) plasmatique et la présence ou non de douleurs sacro-iliaques gauches ou droites, signalées par le patient lors de l'anamnèse ou déclenchées par les manœuvres de cisaillement des articulations sacro-iliaques lors de l'examen physique.

Les variables qualitatives sont exprimées en effectifs et pourcentages, et comparées à l'aide du test du chi-deux. Les variables quantitatives sont présentées sous forme de médianes avec intervalles interquartiles, et comparées à l'aide du test de Mann-Whitney. Les comparaisons multiples entre groupes ont été effectuées à l'aide du test de Dunn avec ajustement des valeurs de P.

2.2.2 Article

Bone tomoscintigraphy imaging of MRI-defined sacroiliitis by new whole-body semi-conductor cameras

Franklin Rajadhas,[1] Laetitia Imbert,[1,4], Mathilde Fiorino,[2] Caroline Morizot,[2,3] Pierre-Yves Marie,[1,4] Damien Loeuille,[2,3] Isabelle Chary-Valckenaere,[2,3] and Achraf Bahloul.[1,4]

[1] CHRU-Nancy, Department of Nuclear Medicine and Nancyclotep Imaging Platform, 54000, Nancy, France

[2] CHRU Nancy, Department of Rheumatology, France

[3] UMR 7365 CNRS – IMoPA Nancy University Hospital and University of Lorraine, 54500 Vandoeuvre-Les-Nancy

[4] Université de Lorraine, INSERM U1254, IADI, F-54000 Nancy, France

First author : Dr Franklin Rajadhas, CHRU-Nancy Brabois, Allée du Morvan, 54500 Vandœuvre-lès-Nancy, France.

Corresponding author: Dr Franklin Rajadhas, CHRU-Nancy Brabois, Allée du Morvan, 54500 Vandœuvre-lès-Nancy, France.

Tel: (+33) 3 83 15 40 03; Fax: (+33) 3 83 15 44 78; E-mail: rajadhas.franklin@gmail.com

ABSTRACT

We assessed the significance of bone tomoscintigraphy patterns of inflammatory arthritis (i.e., increased uptake at blood-pool (BP) and delayed (DP) phases) displayed at sites of MRI-defined sacroiliitis with a latest-generation semi-conductor (CZT)-camera.

Methods. We analyzed 33 sacroiliac joints identified as inflammatory on T2-MRI images, in 19 patients who underwent a whole-body quantitative bone CZT-tomoscintigraphy at ≤ 1 month from MRI.

Results. Tomoscintigraphy was positive at the MRI-defined sacroiliitis sites on BP and DP images in 42% (14/33), on DP only in 33% (11/33), and on neither phase in 24% (8/33) of joints. This classification correlated to localized pain rates (79%, 54%, 12%, respectively, p=0.011), severity of MRI-T2 abnormalities (SPARRC score medians: 17.0, 12.0, 7.5, respectively, p=0.009), and abnormal CRP (56% and 0% of patients with and without BP/DP positivity, respectively, p=0.023).

Conclusion. Inflammatory arthritis was identified by a new CZT-camera in 42% of MRI-defined sacroiliitis sites, corresponding to a more substantial inflammation.

Keywords: sacroiliitis, MRI, whole-body CZT-SPECT, bone scintigraphy

INTRODUCTION

Magnetic Resonance Imaging (MRI) has become the primary imaging technique for assessment of early sacroiliitis (SI), offering greater sensitivity compared to conventional radiography and computed tomography. International guidelines, including those from the Assessment of SpondyloArthritis International Society (ASAS) and the European League Against Rheumatism (EULAR), recommend MRI as the first-line diagnostic imaging tool for sacroiliitis [1,2].

Bone scintigraphy has long been used to diagnose sacroiliitis [3,4], and to evaluate active bone remodeling during delayed imaging phases (DP) alongside vascular signs of inflammation observed in early blood-pool (BP) phases. However, its role in sacroiliitis diagnosis has become more limited due to apparently lower diagnostic performance, especially for sensitivity, and even when using the latest generation Single Photon Emission Computed Tomoscintigraphy (SPECT) cameras equipped with semi-conductor (CZT: cadmium-zinc-telluride) detectors and associated with hybrid systems [5,6].

This study attempted to determine why the bone-SPECT pattern of inflammatory arthritis, characterized by increased uptake at both BP and DP phases, remains poorly sensitive for detecting sacroiliitis identified on MRI, even when employing new-generation whole-body CZT-SPECT cameras.

MATERIALS AND METHODS

The study population was drawn from a previously described cohort of patients who were investigated at our hospital for known or suspected inflammatory arthritis and underwent high-speed dual-phase whole-body bone CZT-SPECT (VERITON-CT®, Spectrum Dynamics Medical, Caesarea, Israel) [6,7]. For the present study, we included only patients with sacroiliitis identified on MRI, demonstrating active inflammation according to the ASAS criteria

with bone marrow edema on at least 2 consecutive slices [2], and performed within one month of the SPECT examination.

The method for recording whole-body CZT-SPECT in high-speed mode during both the BP and DP phases (i.e., SPECT recording at 9 and 18 min, respectively), and low-dose CT acquisition, has been detailed in previous work [6]. This process includes the reconstruction and analysis of SPECT images using quantitative SUV-based image scaling [6].

MRI scans were consensually reviewed by two experienced observers for T2 hyperintensity, T1 hypointensity, and SPARCC score, which reflects the intensity and extent of T2 abnormalities [8]. Using parallel image display software, the SPECT/CT images were manually aligned with the MRI T1 and T2 images, all oriented parallel to the sacroiliac plane, and thus enabled precise localization the MRI-defined abnormalities on the SPECT and CT images.

Using an adapted SUV scaling (0 to 7 SUV for BP and 0 to 13 SUV for DP [6]) and for each sacroiliac joint, the two observers determined whether an increased uptake was clearly visualized at the site of MRI-defined abnormalities, and SUVmax were determined in these sites.

We also collected data from a medical rheumatologic consultation performed no more than 1 month from the SPECT investigation, including plasma C-reactive protein (CRP) and the presence of left or right sacroiliac pain as reported by the patient or induced during physical examination.

Qualitative variables are expressed as numbers and percentages and compared with chi-square tests. Quantitative variables are expressed as medians with interquartile ranges and compared with Mann-Whitney tests. P values were adjusted with the Dunn test for further 2-groups comparisons.

RESULTS

We initially selected 38 MRI-defined inflammatory sacroiliac joints from 22 patients. However, 5 sacroiliac joints from 3 patients were excluded, due to the difficulty in distinguishing sacroiliac activities from physiological medullary activities, leaving 33 sacroiliitis sites from 19 patients for the present analysis.

The median age was 39 [24;73] years, with 13 (68%) women, and 17 patients (89%) finally diagnosed with spondylarthritis according to the ASAS criteria. Pain was documented for 16 of the 33 sacroiliac joints (49%).

SPECT was positive at both the BP and DP phases (BP+DP+) in 42% (14/33) of sacroiliitis joints, positive only during the DP phase (BP-DP+) in 33% (11/33), and negative during both phases (BP-DP-) in 24% (8/33). Among the 19 patients, 9 had at least one BP+DP+ sacroiliac joint, and of the remaining 10, 7 had at least one BP-DP+ sacroiliac joint and 3 had only BP-DP- ones.

As illustrated in Figure 1, these visually-defined SPECT results were strongly linked to the corresponding SUVmax, with: (i) the BP SUVmax being higher in BP+DP+ sacroiliac joints (4.3 [4.0;5.2]), as compared with BP-DP+ (3.0 [2.6;3.4], p=0.001) and BP-DP- ones (2.7 [2.3;3.0], p<0.001), and (ii) the DP SUVmax being higher, as compared with BP-DP- sacroiliac joints (6.3 [4.4;8.0], for BP+DP+ (10.9 [7.9;14.0], p=0.001) and BP-DP+ ones (8.6 [7.1;11.0], p=0.054).

As also illustrated in Figure 1, this 3-group classification of sacroiliac joints was related to the rate of localized pain (BP+DP+: 79% (11/14), BP-DP+: 54.5% (6/11), and BP-DP-: 12% (1/8), respectively, p=0.011), and SPARCC score (BP+DP+: 17.0 [10.0;29.5], BP-DP+: 12.0 [3.0;19.0], and BP-DP-: 7.5 [3.0;9.0], p=0.009).

In addition, an abnormal plasma CRP (> 11 mg/l) was documented in 56% (5/9) of the patients presenting at least one BP+DP+ sacroiliac joint but in none of the 10 others (p=0.023),

Representative examples of SPECT/CT and MRI slices from 3 patients with different SPECT results are shown in Figure 2, with corresponding whole-body PET images in Figure 3.

DISCUSSION

In the present study, the criteria for detecting inflammatory arthritis using bone SPECT -i.e., an increased uptake at both BP and DP – showed poor sensitivity for identifying the sacroiliitis reported by MRI (42%). This was observed despite the use of absolute quantitative parameters (SUV-based image scaling) and a latest-generation whole-body CZT-SPECT camera, thereby confirming results from previous conventional SPECT studies [9].

However, the same SPECT criteria were previously shown to be highly sensitive in detecting the peripheral inflammatory arthritis defined by Doppler echography [6]. This is likely because both techniques identify a similar process of increased blood and fluid volume. In contrast, sacroiliitis is mainly identified by observing subchondral edema on MRI T2 imaging, which reflects a distinct aspect of inflammation.

It has been considered that a sacroiliitis diagnosis could be overlooked by this MRI criteria, given its not uncommon occurrence in the absence of true sacroiliitis, such as in certain sports activities or after childbirth [10]. Our study reinforces this consideration, as the MRI-defined sacroiliitis were mostly asymptomatic and associated with normal CRP levels, in the absence of any abnormal findings on SPECT (Figure 1). In contrast, when there was SPECT positivity in both BP and DP phases, the pattern was reversed, with a majority of cases associated with pain and abnormal CRP.

A main limitation of the SPECT technique is that a minority of patients (15.8% here) may not be accurately analyzed due to the difficulty in distinguishing sacroiliac activities from physiological medullary activities.

In conclusion, SPECT patterns of sacroiliitis correspond to more substantial inflammation than MRI ones. This suggests that bone SPECT could help confirm sacroiliitis previously identified by MRI and provide an assessment of severity.

REFERENCES

1. Mandl P, Navarro-Compán V, Terslev L, Aegerter P, Van Der Heijde D, D'Agostino MA, et al. EULAR recommendations for the use of imaging in the diagnosis and management of spondyloarthritis in clinical practice. Ann Rheum Dis. 2015;74:1327–39.

2. Sepriano A, Rubio R, Ramiro S, Landewé R, Van Der Heijde D. Performance of the ASAS classification criteria for axial and peripheral spondyloarthritis: a systematic literature review and meta-analysis. Annals of the Rheumatic Diseases. 2017;76:886–90.

3. Pipikos T, Kassimos D, Angelidis G, Koutsikos J. Bone Single Photon Emission/Computed Tomography in the Detection of Sacroiliitis in Seronegative Spondyloarthritis: A Comparison with Magnetic Resonance Imaging. Mirt. 2017;26:101–9.

4. Song IH, Carrasco-Fernandez J, Rudwaleit M, Sieper J. The diagnostic value of scintigraphy in assessing sacroiliitis in ankylosing spondylitis: a systematic literature research. Annals of the Rheumatic Diseases. 2008;67:1535–40.

5. Graham R, Morland D, Cade S, Imbert L, Panagiotidis E, Kurth J, et al. EANM position paper on challenges and opportunities of full-ring 360° CZT bone imaging: it's time to let go of planar whole-body bone imaging. Eur J Nucl Med Mol Imaging. 2024;

6. Rajadhas F, Imbert L, Fiorino M, Morizot C, Boucher V, Lamiral Z, et al. Standardized uptake value-based analysis of two-phase whole-body bone tomoscintigraphies recorded with a high-speed 360° CZT camera in patients with known or suspected inflammatory arthritis. Eur J Nucl Med Mol Imaging. 2025;52:2995–3003.

7. Bahloul A, Verger A, Lamash Y, Roth N, Dari D, Marie P-Y, et al. Ultra-fast whole-body bone tomoscintigraphies achieved with a high-sensitivity 360° CZT camera and a dedicated deep-learning noise reduction algorithm. Eur J Nucl Med Mol Imaging. 2024;51:1215–20.

8. Maksymowych WP, Inman RD, Salonen D, Dhillon SS, Williams M, Stone M, et al. Spondyloarthritis research Consortium of Canada magnetic resonance imaging index for assessment of sacroiliac joint inflammation in ankylosing spondylitis. Arthritis Rheum. 2005;53:703–9.

9. Lee K, Kim H, Kim Y-I, Park B, Shim WH, Oh JS, et al. Preliminary Study for Quantitative Assessment of Sacroiliitis Activity Using Bone SPECT/CT: Comparison of Diagnostic Performance of Quantitative Parameters. Nucl Med Mol Imaging. 2022;56:282–90.

10. de Winter J, de Hooge M, van de Sande M, de Jong H, van Hoeven L, de Koning A, et al. Magnetic Resonance Imaging of the Sacroiliac Joints Indicating Sacroiliitis According to the Assessment of SpondyloArthritis international Society Definition in Healthy Individuals, Runners, and Women With Postpartum Back Pain. Arthritis Rheumatol. 2018;70:1042–8.

Figure 1: Relationship between (i) the SPECT classification according to a visual positivity at both BP and DP phases (BP+DP+), DP only (BP-DP+), and neither phase (BP-DP-), and (ii) the SUVmax determined at BP and DP on the sites of MRI inflammatory lesions, MRI SPARCC score, localized pain rates, and an abnormal patient CRP. Global P values are inserted in the figures, as well as the adjusted P values being < 0.1 for the 2-group comparisons of quantitative variables.

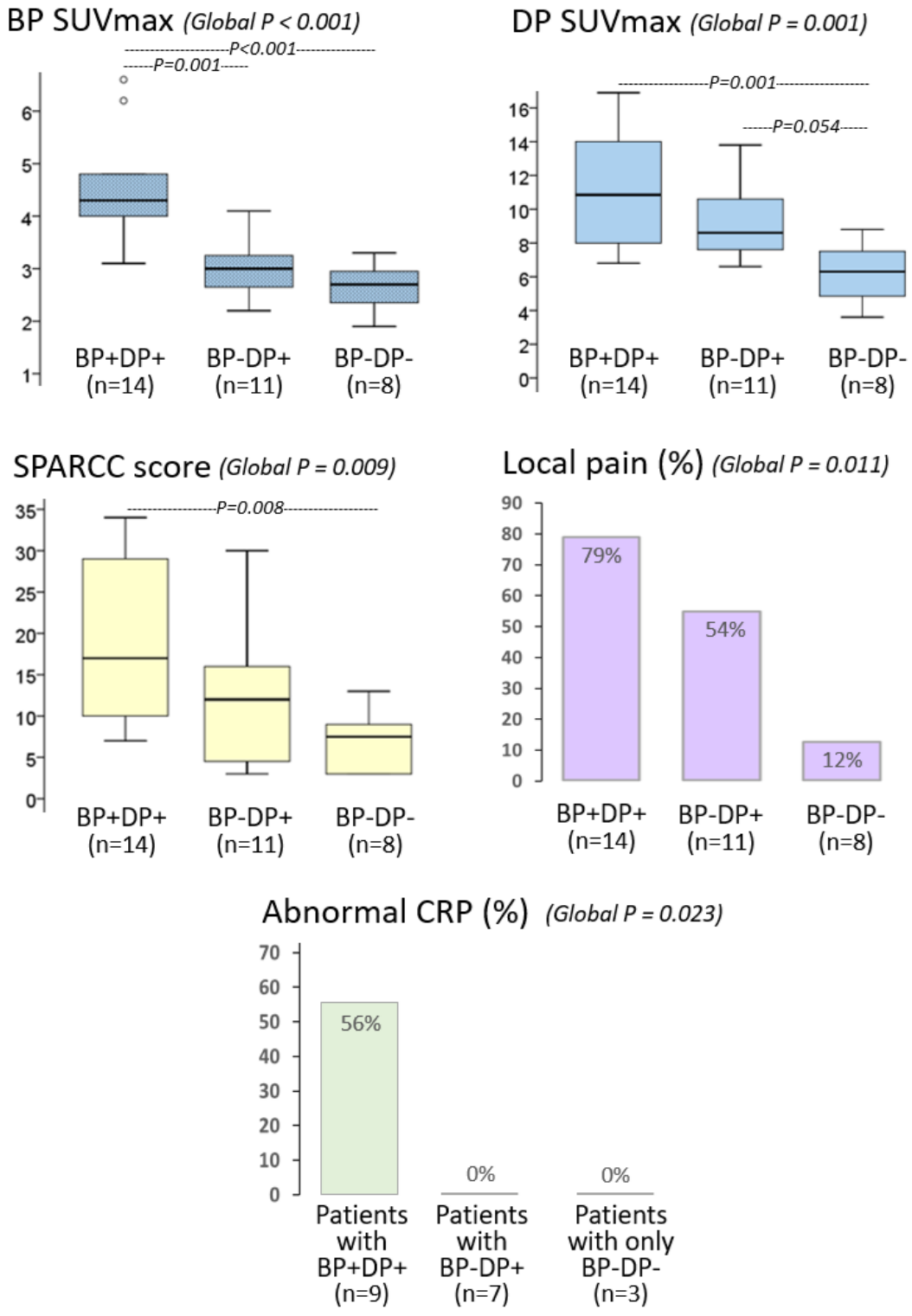

Figure 2: Representative examples of oblique coronal BP and DP SPECT/CT fusion images are shown alongside the corresponding low-dose CT and MRI slices, from patients with positive MRI (T2+) and left BP+DP+ and right BP-DP+ sacroiliac joints (patient A); bilateral BP-DP+ (patient B); and right BP-DP-, the left sacroiliac being also BP-DP- but negative at MRI (patient C). The MRI and SPECT abnormalities are indicated by red arrows.

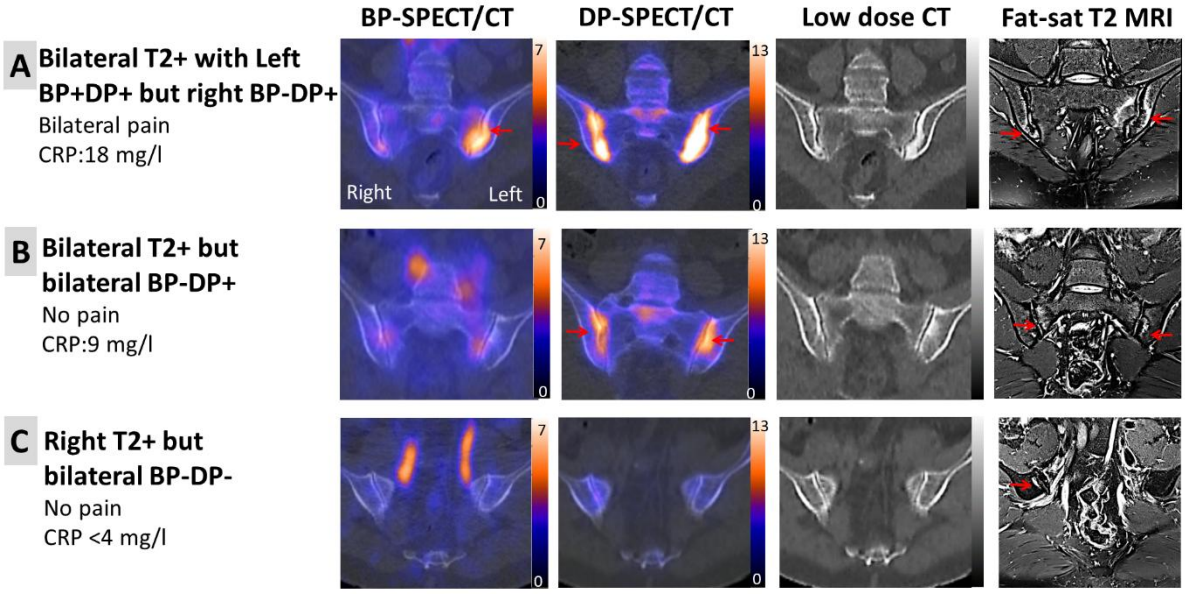

Figure 3: Representative examples of BP and DP Maximum intensity projection (MIP) images from the same A, B and C patients as displayed in Figure 2. The sacroiliac abnormalities are indicated by red arrows. Note the additional abnormalities made visible by the whole-body rapid recording mode and indicated by the grey arrows on the DP-MIP: dental disease of the left mandible for patient A and enchondroma of the upper part of the right humerus for patient C.

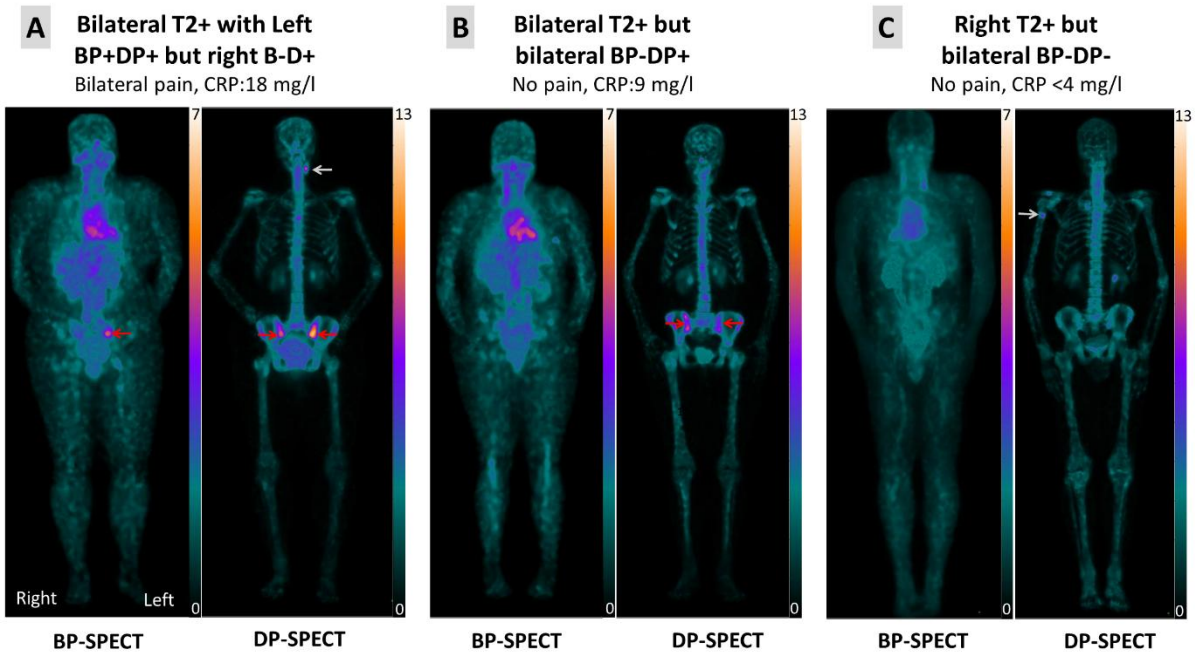
A
Bilateral T2+ with Left BP+DP+ but right B-D+
Bilateral pain, CRP:18 mg/l
B
Bilateral T2+ but bilateral BP-DP+
No pain, CRP:9 mg/l
C
Right T2+ but bilateral BP-DP-
No pain, CRP <4 mg/l
Right
Left
7
0
13
0
BP-SPECT
DP-SPECT
BP-SPECT
DP-SPECT
BP-SPECT
DP-SPECT

2.2.3 Discussion

La positivité du SPECT osseux aux deux phases (BP+DP+) présente une sensibilité relativement faible d'environ 42 % pour l'identification des sacro-iliites détectées par IRM. Toutefois, La sensibilité est améliorée lorsqu'on considère la positivité en phase tardive, avec identification de 25 des 33 sacro-iliites détectées par IRM (sensibilité : 76 %).

Nous nous attendions à une concordance plus importante entre l'œdème osseux, marqueur de l'inflammation en IRM, et l'hypercaptation précoce, marqueur d'inflammation en SPECT osseux, mais celle-ci n'a été observée que partiellement dans notre étude. Ceci peut être dû à des mécanismes inflammatoires différents entre l'IRM, qui analyse l'os sous-chondral (138), et le SPECT osseux, qui analyse plutôt les insertions osseuses de la synoviale, de la capsule et de l'enthèse (39). D'un autre côté, on sait aussi que les anomalies IRM sont peu spécifiques, pouvant apparaître en réaction à un stress physique au niveau des articulations sacro-iliaques. C'est notamment le cas lors de la pratique d'un sport, du port de charges lourdes ou aussi de la grossesse dans le cadre de l'ostéite condensante iliaque (138) .

Trois groupes d'atteintes sacro-iliaques ont été identifiés en analyse visuelle, en fonction de la présence ou de l'absence de captation tissulaire au temps précoce (BP) et de fixation osseuse au temps tardif (DP) en SPECT osseux. La figure 11 montre les « boites à moustache » des SUVmax aux deux phases du SPECT osseux et pour chacun des trois groupes. Ces valeurs de SUVmax s'avèrent très bien corrélés à la classification en trois groupes, issue de l'analyse visuelle.

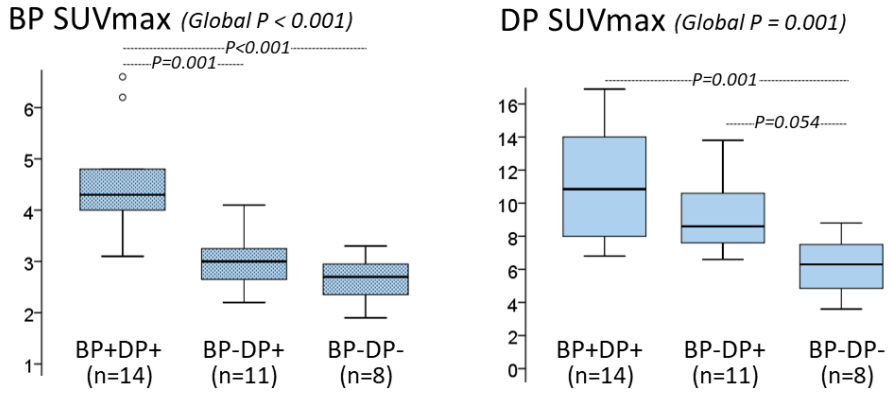

Figure 11 : Boxplots des SUVmax aux phases précoce (BP) et tardive (DP) du SPECT osseux, montrant leur distribution selon les groupes définis par l'analyse visuelle.

La distribution des scores SPARCC en fonction de l'analyse visuelle (figure 12) montre des valeurs plus élevées en cas d'atteinte inflammatoire au SPECT/CT (BP+DP+) et plus faibles dans les groupes sans anomalies aux deux phases (BP-DP-), p=0.008. Ceci montre qu'une atteinte inflammatoire en SPECT (BP+DP+) est corrélé avec une inflammation plus sévère selon le score SARCC en IRM.

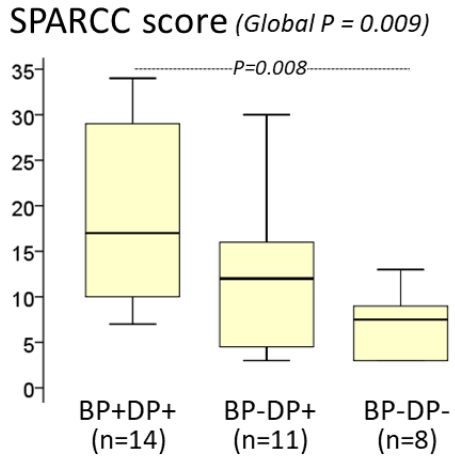

Figure 12: Boxplots des scores de SPARCC montrant leur distribution selon les groupes définis par l'analyse visuelle. BP : phase précoce ; DP : phase tardive

La figure 12 montre que, dans 24 % des cas (8/33), les anomalies de signal des articulations sacro-iliaques détectées en IRM n'ont pas de traduction évidente aux deux phases du SPECT osseux (BP–DP–). Dans ce groupe BP–DP–, la médiane du score SPARCC est de 7 [3,0 ; 9,0]. On pourrait se demander si cette négativité de la SPECT dans ce groupe BP-DP- pourrait être liée à un effet de volume partiel, en lien avec l'imparfaite résolution spatiale de la SPECT. Toutefois, cette explication reste insuffisante, car les anomalies retenues en IRM selon les critères ASAS présentent une épaisseur ≥ 1 cm et sont visibles sur au moins deux coupes (139), ce qui limite l'impact de l'effet de volume partiel. Une autre explication réside, comme mentionné précédemment, dans la possibilité de faux positifs en IRM, avec des œdèmes osseux mimant une sacro-iliite, non liée à une spondylarthrite ankylosante (138,140,141).

La figure 13 montre la fréquence de la douleur des articulations sacro-iliaques ainsi que la positivité de la CRP chez les patients présentant une sacro-iliite à l'IRM, en fonction de la présence ou de l'absence d'anomalies aux deux phases du SPECT (classification en BP+DP+, BP-DP+ et BP-DP-).

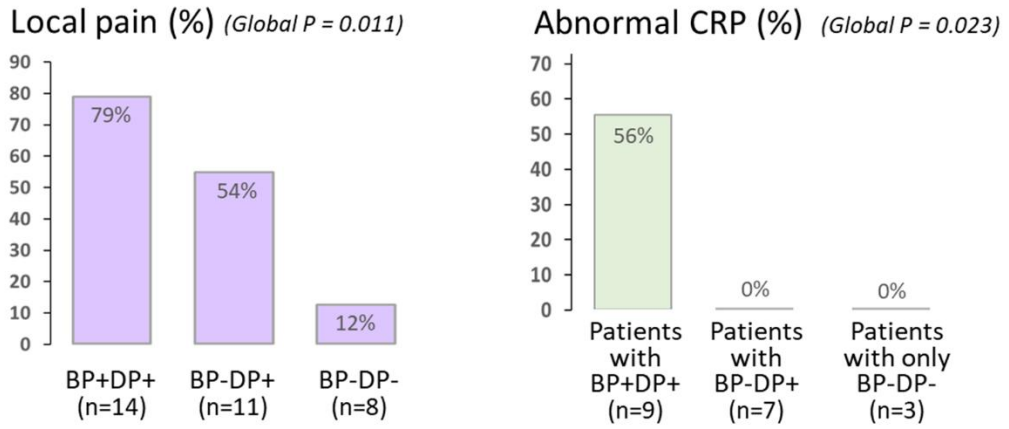

Figure 13 : fréquence de la douleur des articulations sacro-iliaques ainsi que la positivité de la CRP, en fonction de la présence ou de l'absence d'anomalies aux deux phases du SPECT.

La douleur est nettement plus fréquente chez les patients présentant une atteinte inflammatoire (BP+DP+) ou une hyperfixation tardive isolée (BP-DP+) de l'articulation sacro-iliaque au SPECT osseux. Cette observation est en accord avec les conclusions de l'étude de Tofuku et al. (75), qui ont établi une corrélation entre les valeurs de SUV des articulations sacro-iliaques à la phase tardive et l'intensité des symptômes. De même, un taux de CRP franchement pathologique (> 10 mg/L) n'a été observé que chez les patients présentant une atteinte inflammatoire (BP+DP+) d'au moins une articulation sacro-iliaque au SPECT.

En l'absence de fixation anormale au SPECT, la sacro-iliite observée à l'IRM était plutôt asymptomatique et associée à des taux de CRP normaux. Ces éléments renforcent l'idée selon laquelle l'inflammation détectée en SPECT est plus importante et peut-être plus tangible.

Les limites de l'étude

Parmi les limites de cette étude, on peut citer l'effectif réduit et la nécessité de mener des études à plus grande échelle. D'un autre côté, sur les 38 articulations initialement analysées, cinq articulations sacro-iliaques (soit 13 %) n'ont pas été incluses en raison de la présence d'une hyperfixation ostéomédullaire limitant l'analyse visuelle et la mesure du SUVmax.

2.2.4 Conclusion

En SPECT osseux, une atteinte inflammatoire n'est observée que dans moins de la moitié des sacro-iliites détectées à l'IRM, correspondant à une inflammation plus

sévère et peut-être plus tangible compte tenu de son association au marqueur biologique de l'inflammation et à la douleur.

Dans les deux études détaillées dans ce chapitre, deux acquisitions SPECT/CT du corps entier ont été réalisées lors des deux phases de l'examen afin d'explorer l'ensemble du squelette de manière exhaustive. Grâce à une meilleure sensibilité de détection des caméras CZT à géométrie 3D par rapport aux caméras conventionnelles, cette exploration est désormais possible en un temps d'enregistrement raisonnable.

Cependant, pour des raisons logistiques ou afin de réduire l'irradiation du patient, il pourrait être nécessaire de diminuer encore le temps d'acquisition ou l'activité injectée. La modification de l'un de ces paramètres aurait des conséquences et risquerait d'augmenter le bruit statistique dans les images reconstruites, ce qui pourrait les rendre de qualité sous-optimale. Il serait donc nécessaire de trouver des méthodes permettant de réduire ce bruit tout en conservant une qualité d'image acceptable. L'utilisation de nouvelles techniques de traitement d'images basées sur l'intelligence artificielle représente une solution prometteuse, qui sera présentée dans le chapitre suivant.

Chapitre 3 : Tomoscintigraphies osseuses rapides du corps entier réalisées grâce à une caméra CZT 3D associée à un algorithme de réduction du bruit par apprentissage profond

3.1 Introduction

La caméra CZT à géométrie 3D VERITON-200^{TM} dispose d'une couronne de douze détecteurs positionnés au plus près du patient et permettant ainsi d'avoir une meilleure sensibilité de détection comparativement aux caméras conventionnelles de type Anger (43). Cette meilleure sensibilité de détection permet d'effectuer des enregistrements rapides du corps entier en scintigraphie osseuse avec une durée d'enregistrement SPECT raisonnable. Cette caméra CZT a été installée dans le service de médecine nucléaire du CHRU de Nancy en 2018. Le temps d'enregistrement SPECT d'un corps entier était alors de 18 minutes, avec environ 3 minutes par position de lit et des activités injectées de 550 MBq et 650 MBq en fonction du poids du patient. Le temps « moyen » de l'enregistrement SPECT a ensuite été réduit à 10 minutes environ grâce à la mise en place d'un outil « CT-optimisation», permettant d'adapter l'échantillonnage angulaire aux volumes analysés à chaque position de lit comme l'illustre la figure 11. Pour chaque position de lit, plus le volume anatomique exploré est important, plus le temps d'enregistrement est long, les temps les plus longs correspondants aux enregistrements du thorax et de l'abdomen.

Il avait été montré que les techniques de réduction du bruit basées sur l'apprentissage profond permettent de diminuer le temps d'enregistrement, l'activité injectée ou les deux, en imagerie TEP (142) et en scintigraphie myocardique (9,127–129). Deux études encore plus récentes avaient rapporté une possible réduction du temps d'acquisition des SPECT osseux sur caméra d'Anger jusqu'à un septième du temps initial (de 20 minutes à 3 minutes par position de lit). Toutefois les activités injectées étaient élevées et une seule position de lit avait été utilisée (123,124). À notre connaissance, aucune étude n'avait encore analysé l'application de ces techniques au SPECT osseux du corps entier et/ou sur caméra CZT. La réduction du temps

d’acquisition pourrait améliorer le flux et le confort des patients, tout en minimisant les artefacts liés aux mouvements (31).

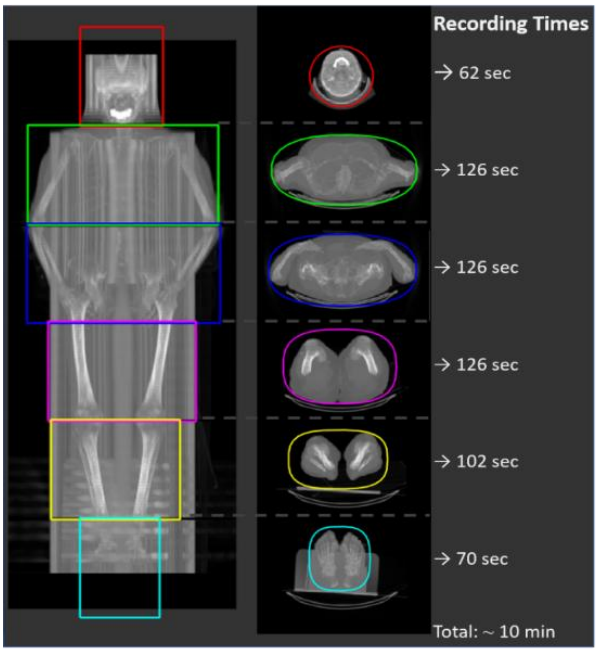

Figure 14 : Exemple illustrant l’utilisation de l’outil « bodycontouring »

Dans ce contexte, Spectrum Dynamics Medical a récemment développé un algorithme de réduction du bruit pour les images de SPECT osseux reposant sur l'apprentissage profond (DLNR : Deep Learning Noise Reduction).

Il s'agit d'un réseau neuronal convolutif profond basé sur une architecture U-Net 3D intégrant des unités résiduelles. Il a été entraîné de manière supervisée à l'aide de paires d'images obtenues avec un temps d'acquisition de 5 minutes par position de lit et donc, une statistique de comptage importante. Les images simulées, sur la base desquelles l’algorithme devait apprendre à retrouver les images initiales, avaient été reconstruites à partir de seulement 25 % du temps d'enregistrement (soit 1,25 minute d’enregistrement par position de lit).

Les données d’entrée étaient constituées de patchs d’images cubiques de 48x48x48 voxels, extraits aléatoirement à partir de 40 acquisitions SPECT couvrant le rachis et le bassin, et comprenant trois positions de lits.

La fonction de perte utilisée pour l'entraînement était l'erreur quadratique moyenne (Mean Squared Error), qui compare l'image prédite à l'image de référence voxel par voxel. Cet algorithme permet de réduire le bruit tout en préservant les détails anatomiques.

L'objectif de cette étude était de déterminer dans quelle mesure les temps d'enregistrement des SPECT osseux du corps entier, réalisés à l'aide d'une caméra CZT 360°et avec des activités injectées relativement faibles, pouvaient être diminués en utilisant un algorithme de réduction de bruit par apprentissage profond.

Dans le cadre de cette étude, 19 patients adressés pour un SPECT/CT osseux du corps entier à des fins oncologiques ont été inclus. Les acquisitions SPECT/CT ont été réalisées 3 à 4 heures après l'injection de 545 ± 33 MBq de [^{99m}Tc]Tc-HDP sur une caméra CZT à géométrie 3D (VERITON^{TM}-400), en utilisant l'outil bodycontouring décrit précédemment. La durée totale de l'enregistrement SPECT initial variait entre 8,7 et 10,8 minutes (moyenne : 9,6 minutes) en fonction de la morphologie du patient.

Les images SPECT ont été reconstruites en rajoutant ou non l'algorithme basé sur l'apprentissage profond (DLNR+ et DLNR-, respectivement) avec la reconstruction conventionnelle définie par les paramètres suivants : reconstruction itérative (OSEM) comportant 2 itérations,8 sous-ensembles, un filtre kernel inter-itératif (voxels 3x3x3, facteur de pondération égal à 0,2), un filtre médian post-reconstruction (voxels 3x3x3) et intégrant les corrections d'atténuation, de diffusion, de réponse du collimateur et d'effet de volume partiel (PVC).

Les images SPECT ont été aussi reconstruites à partir des données du mode liste en simulant une diminution du temps d'enregistrement correspondant à différents pourcentages du temps d'enregistrement initial : 100 %, 90 %, 80 %, 70 %, 60 %, 50 %, 40 % et 30 %.

L'analyse des données a été effectuée à la fois de manière qualitative et quantitative.

Analyse visuelle qualitative *:* les images ont été évaluées en aveugle par deux médecins expérimentés selon un score de qualité d'image comportant quatre grades. Les grades étaient les suivants : 3 pour « excellent », 2 pour « bon », 1 pour « sous-optimal » (susceptible de réduire la fiabilité du diagnostic) et 0 pour « analyse impossible ».

Analyse quantitative :

Le rapport contraste/bruit (CNR) de l'os normal par rapport aux tissus mous a été calculé à partir des valeurs moyennes de SUV dans deux volumes d'intérêt (VOI) : les diaphyses fémorales et les tissus mous situés au niveau des cuisses. Le CNR s'exprime ainsi :

$$CNR\ os\ normal/tissu\ mou = \frac{\text{SUV Mean diaphyse} - \text{SUV Mean tissus mous}}{\sqrt{SUV\ SD\ diaphyse^2 + SUV\ SD\ tissus\ mous^2}}$$

Les valeurs des SUVmax et des rapports contraste/bruit (CNR : contrast-to-noise ratio) de chaque lésion osseuse présumée métastatique ont été aussi mesurées.

La formule suivante a été utilisée pour calculer le rapport contraste/bruit des lésions osseuses (le bruit de fond étant mesuré au niveau des diaphyses fémorales) :

$$CNR\ lésion\ osseuse = \frac{SUV\ Max\ Lesion - SUV\ Mean\ diaphyse}{SUV\ SD\ diaphyse}$$

Les données quantitatives ont été présentées sous forme de médiane [écart interquartile] et toutes les comparaisons appariées entre les images DLNR+ et DLNR- ont été effectuées à l'aide du test de Wilcoxon-Mann-Whitney pour les variables continues. Une valeur p inférieure à 0,05 était considérée comme indiquant une différence significative.

3.2 Article

European Journal of Nuclear Medicine and Molecular Imaging
https://doi.org/10.1007/s00259-023-06558-w

SHORT COMMUNICATION

Ultra-fast whole-body bone tomoscintigraphies achieved with a high-sensitivity 360° CZT camera and a dedicated deep-learning noise reduction algorithm

Achraf Bahloul[1,2] · Antoine Verger[1,2] · Yechiel Lamash[3] · Nathaniel Roth[3] · Diawad Dari[1] · Pierre-Yves Marie[1,2] · Laetitia Imbert[1,2]

Received: 31 October 2023 / Accepted: 1 December 2023
© The Author(s), under exclusive licence to Springer-Verlag GmbH Germany, part of Springer Nature 2023

Abstract

This study aimed to determine whether the whole-body bone Single Photon Emission Computed Tomography (SPECT) recording times of around 10 min, routinely provided by a high-sensitivity 360° cadmium and zinc telluride (CZT) camera, can be further reduced by a deep-learning noise reduction (DLNR) algorithm.

Methods DLNR was applied on whole-body images recorded after the injection of 545 ± 33 MBq of [^{99m}Tc]Tc-HDP in 19 patients (14 with bone metastasis) and reconstructed with 100%, 90%, 80%, 70%, 60%, 50%, 40%, and 30% of the original SPECT recording times.

Results Irrespective of recording time, DLNR enhanced the contrast-to-noise ratios and slightly decreased the standardized uptake values of bone lesions. Except in one markedly obese patient, the quality of DLNR processed images remained good-to-excellent down to 60% of the recording time, corresponding to around 6 min SPECT-recording.

Conclusion Ultra-fast SPECT recordings of 6 min can be achieved when DLNR is applied on whole-body bone 360° CZT-SPECT.

Keywords Bone scintigraphy · Whole-body CZT-camera · Deep learning · Recording time

Key points

Question

To what extent can the 10 min fast whole-body bone-SPECT recordings that are routinely provided by a high-sensitivity 360° CZT-camera be further reduced by a dedicated deep learning-based noise reduction algorithm?

Pertinent findings

The SPECT recording time may be reduced to 6 min whilst still maintaining coherent SUV measurements and a good-to-excellent image quality in most cases (i.e., without any evident negative impact on diagnostic confidence).

Implications for patient care

A further reduction of SPECT recording time is beneficial for patient throughput and comfort, and for minimizing patient motion that may alter image quality and SUV measurement.

✉ Laetitia Imbert
l.imbert@chru-nancy.fr

[1] CHRU-Nancy, Department of Nuclear Medicine & Nancyclotep imaging platform, Université de Lorraine, Nancy, France

[2] INSERM, IADI U1254, Université de Lorraine, Vandoeuvre-lès-Nancy, France

[3] Spectrum Dynamics Medical, Caesarea, Israel

Introduction

Recent whole-body cadmium and zinc telluride (CZT) Single Photon Emission Computed Tomography (SPECT) cameras offer better sensitivity, energy resolution, and image contrast than conventional Anger cameras [1]. Thus, whole-body SPECT acquisitions [2, 3] may now be routinely scheduled with SPECT recording times (RT) of around 10 min and rather low-injected activities.

Noise reduction by deep learning methods enables the reduction of injected activities, recording times, or both in Positron Emission Tomography (PET) [4] and myocardial perfusion SPECT [5]. It has been recently applied in bone SPECT with a dual-head Anger camera but has relatively high levels of radiotracer activity [6]. However, to the best of our knowledge, this remains to be established for bone-SPECT with CZT cameras where further reductions in SPECT recording time could be helpful for patient throughput and comfort, and for minimizing motion-related artifacts [7].

Published online: 12 December 2023

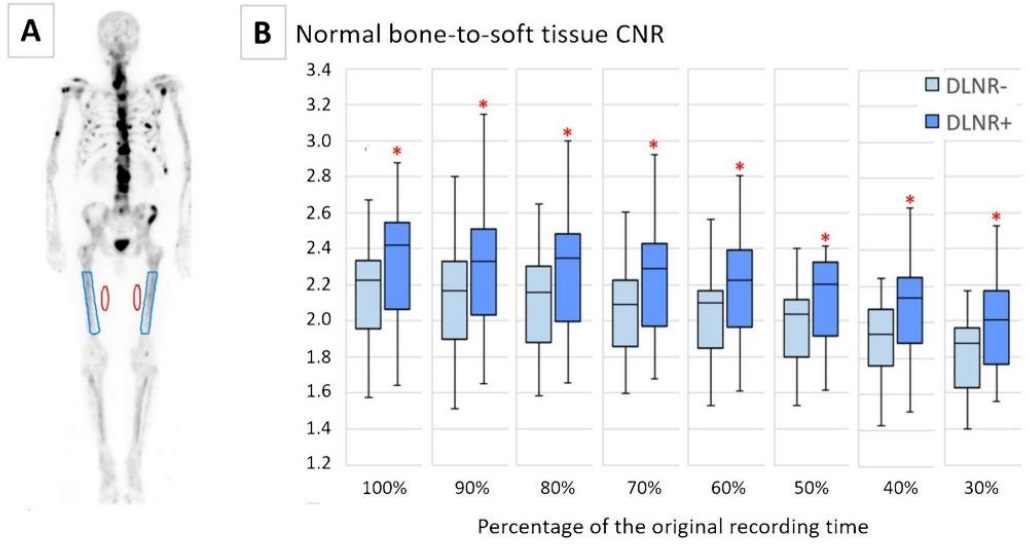

Fig. 1 **A** Example, on a maximal intensity projection (MIP) image, of the placement of bone (blue) and soft tissue (red) volumes of interest used for determining the normal bone-to-soft tissue contrast to noise ratios (CNR) and **B** box-plots of this CNR determined for SPECT images reconstructed with various percentages of the original recording time and the use (DLNR+) or not (DLNR−) of the deep learning noise reduction algorithm. *$p<0.05$ for the paired comparisons between DLNR+ and DLNR− images

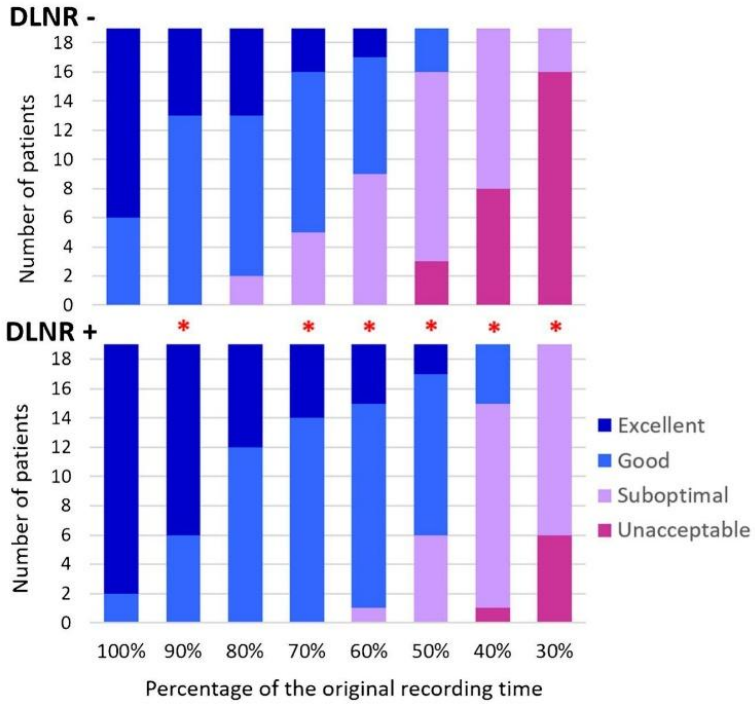

Fig. 2 Classification of SPECT images according to 4-grade quality score (excellent, good, suboptimal, and unacceptable for analysis) as a function of SPECT recording time and the use (**lower panel**, DLNR+) or not (**upper panel**, DLNR−) of the deep learning noise reduction algorithm.*$p<0.05$ for the paired comparisons between DLNR+ and DLNR− images

with marked obesity (BMI of 40 kg/m^2) and 545 MBq of injected activity.

The CNR was consistently higher for DLNR+ than for DLNR−, although the difference was more marked for the normal bone-to-soft tissue contrast (Fig. 1) than for the bone lesion-to-normal bone contrast (Fig. 3A).

Finally, there was a strong linear relationship (Pearson's correlation $R^2=0.9988$) between the SUVmax measured on

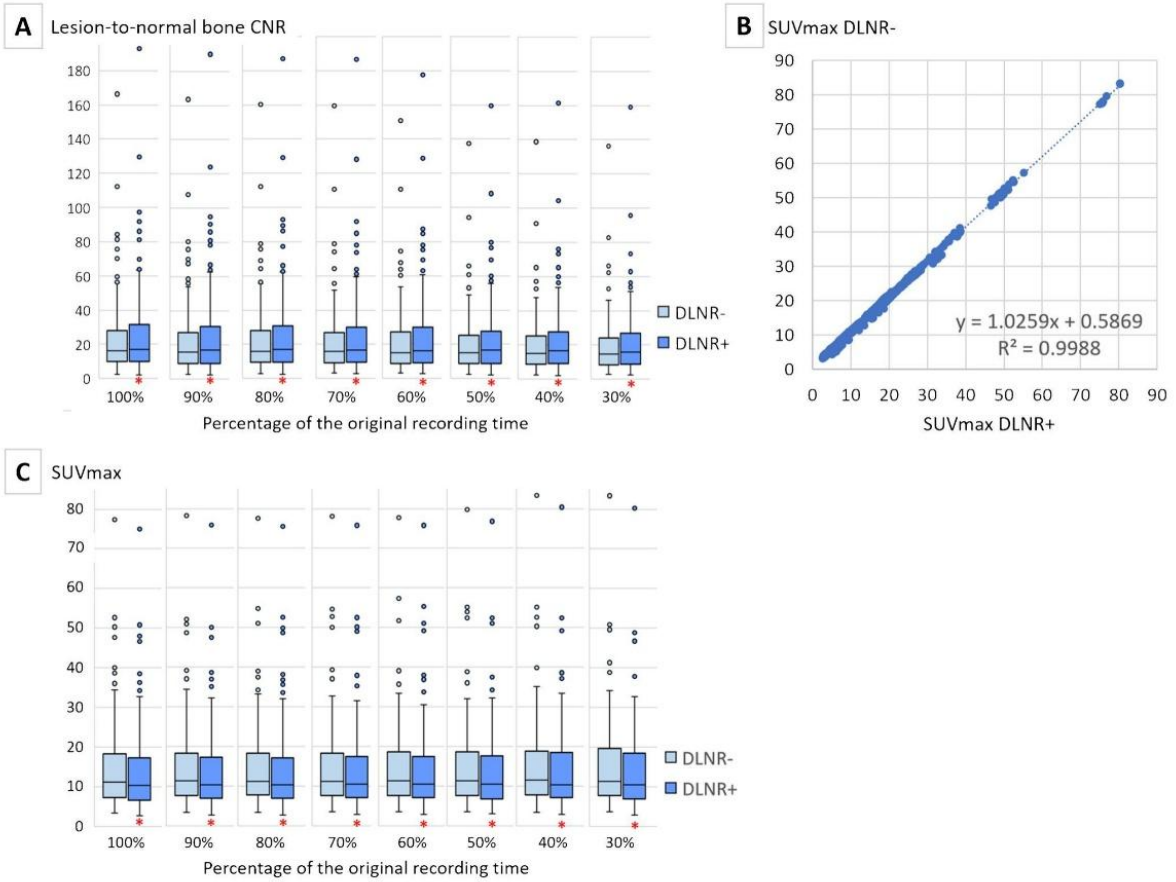

Fig. 3 A Box-plots of **A** lesion-to-normal bone contrast-to-noise ratios (CNR) from the 147 identified bone lesions and **C** corresponding SUVmax values; these box-plots being displayed according to the percentage of original recording time used for SPECT reconstruction and the use or not of the deep learning noise reduction algorithm (DLNR + and DLNR −, respectively) and **B** linear relationship existing between SUVmax measured on the 147 identified bone lesions using DLNR- SPECT reconstructions for 100%—30% recording time ($n = 1176$), and the corresponding SUVmax from DLNR + reconstructions ($n = 1176$). *$p < 0.05$ for the paired comparisons between DLNR + and DLNR − images

the 147 suspected bone metastases on all DLNR − SPECT images ($n = 1176$) and the SUVmax measured on the corresponding DLNR + images (Fig. 3B). Notably, however, these SUVmax values were slightly (a few percent) lower on DLNR + than DLNR − images.

Two illustrative examples are displayed in Fig. 4.

Discussion

When using limited injected activities (500 to 600 MBq of [^{99m}Tc]Tc-HDP), a high-sensitivity 360° CZT-camera and dedicated reconstruction and acquisition protocols, whole-body bone-SPECT recording may be achieved in around 10 min. The present study demonstrates that with additional use of the DLNR algorithm, the recording time may be further reduced to 6 min (i.e., around 1 min per bed position), while still maintaining coherent SUV measurements (Fig. 3) and good-to-excellent image quality in most cases (Fig. 2). The 1-min bed recording time obtained here is much shorter than the 3-min recording time previously achieved with a DLNR developed for a dual-head Anger camera [6]. However, these findings probably cannot be applied to severely obese patients, as evidenced by the single patient whose image quality became sub-optimal with such short recording times.

Notably, most DLNR images reconstructed with only 40% of original recording times remain acceptable for analysis (Fig. 2). This low count situation may be encountered when a significant part of the tracer dose is retained at the injection site.

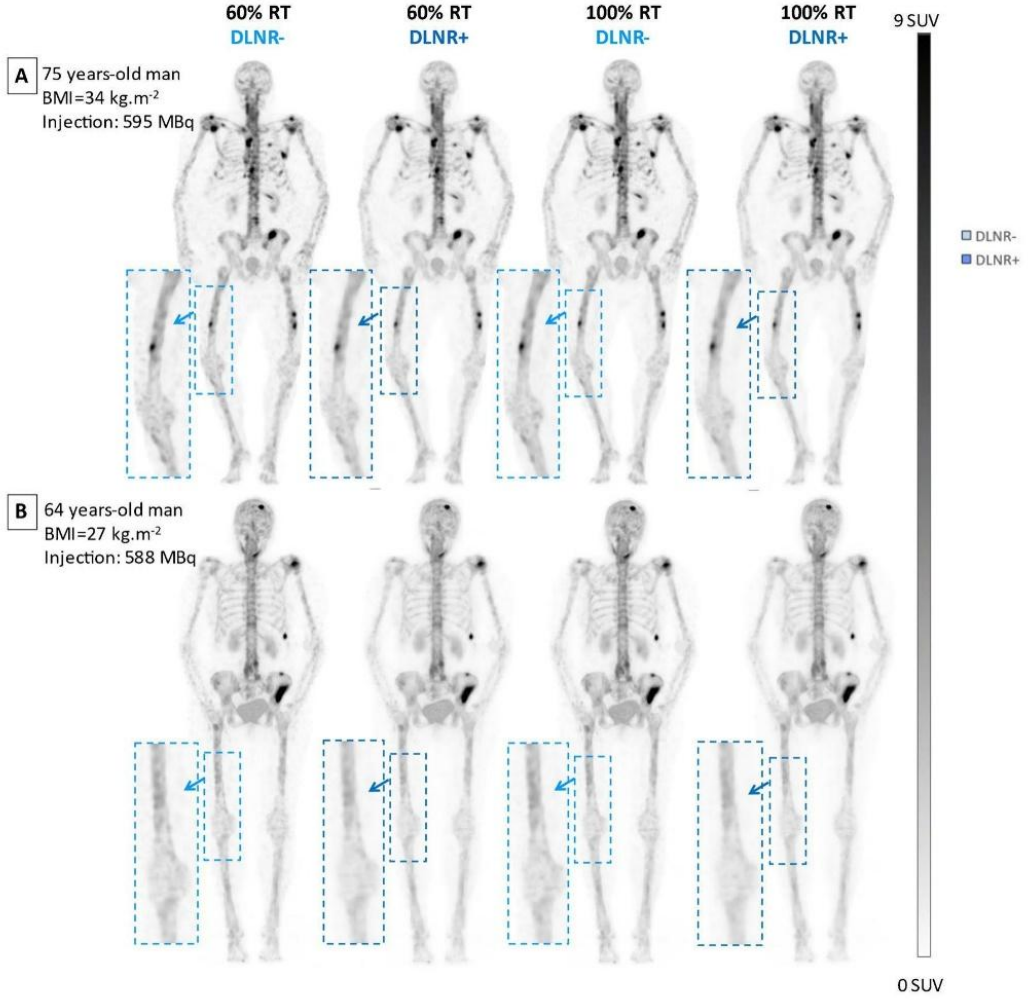

Fig. 4 Whole-body SPECT images acquired from obese (**A**) and non-obese (**B**) metastatic patients with the routinely recommended SPECT recording times (almost 10 min) (100% RT, right half panel), as well as with only 60% of these original recording times (60% RT, left half panel), and with and without the deep learning–based noise reduction algorithm (DLNR + and DLNR-, respectively). Note that the heterogeneity of bone and soft tissue signals, which are mainly due to the noise level, is lowered in the DLNR processed images

In our experience, the reduction to 6 min for a whole-body SPECT recording may potentially limit the required camera room occupancy time to only 20 min per patient and thus achieve a throughput of three patients per hour. This reduction of SPECT recording time is also potentially beneficial for minimizing motion-related artifacts, especially in the elderly or patients in pain, and children [7], and preventing any SPECT/CT image misalignment that might alter the attenuation correction.

We observed a slight decrease in lesion SUVmax with the DLNR algorithm, in accordance with previous observations when comparable algorithms were applied to PET images [4]. However, this did not alter the strong correlation existing between SUVmax measured with and without DLNR (Pearson's correlation R^2 of 0.9988 in Fig. 3B), and bone lesion detectability with the bone lesion-to-normal bone CNR being even enhanced by the DLNR algorithm (Fig. 3A).

Conclusion

When applied to whole-body bone images provided by 360° CZT-SPECT and rather low injected activities, a dedicated deep learning–based noise reduction algorithm enables even further reduction in recording time to around 60% of the standard recommended SPECT recording time (thus allowing approximately 6-min SPECT recordings). This property

would benefit patient throughput, patient comfort, and minimize patient motion.

Supplementary Information The online version contains supplementary material available at https://doi.org/10.1007/s00259-023-06558-w.

Acknowledgements The authors wish to thank Ms. Justine McQuillan for her critical review of the manuscript.

Declarations

Conflict of interest Yechiel Lamash and Nathaniel Roth are employees of Spectrum Dynamics, the company that commercialized the VERITON® CZT-SPECT/CT camera. The Department of Nuclear Medicine of CHRU-Nancy is a visit site for the VERITON® camera.

References

1. Desmonts C, Bouthiba MA, Enilorac B, Nganoa C, Agostini D, Aide N. Evaluation of a new multipurpose whole-body CzT-based camera: comparison with a dual-head Anger camera and first clinical images. EJNMMI Phys. 2020;7:18.
2. Melki S, Chawki MB, Marie P-Y, Imbert L, Verger A. Augmented planar bone scintigraphy obtained from a whole-body SPECT recording of less than 20 min with a high-sensitivity 360° CZT camera. Eur J Nucl Med Mol Imaging. 2020;47:1329–31.
3. Bahloul A, Verger A, Blum A, Chawki MB, Perrin M, Melki S, et al. Bone scintigraphy of vertebral fractures with a whole-body CZT camera in a PET-like utilization. Front Nucl Med [Internet]. 2021 [cited 2023 Sep 19];1. Available from: https://www.frontiersin.org/articles/10.3389/fnume.2021.740275.
4. Weyts K, Lasnon C, Ciappuccini R, Lequesne J, Corroyer-Dulmont A, Quak E, et al. Artificial intelligence-based PET denoising could allow a two-fold reduction in [18F]FDG PET acquisition time in digital PET/CT. Eur J Nucl Med Mol Imaging. 2022;49:3750–60.
5. Sohlberg A, Kangasmaa T, Constable C, Tikkakoski A. Comparison of deep learning-based denoising methods in cardiac SPECT. EJNMMI Phys. 2023;10:9.
6. Qi N, Pan B, Meng Q, Yang Y, Feng T, Liu H, et al. Deep learning enhanced ultra-fast SPECT/CT bone scan in patients with suspected malignancy: quantitative assessment and clinical performance. Phys Med Biol. 2023;68:135012.
7. On behalf of the EANM Bone & Joint Committee and the Oncology Committee, Van Den Wyngaert T, Strobel K, Kampen WU, Kuwert T, Van Der Bruggen W, et al. The EANM practice guidelines for bone scintigraphy. Eur J Nucl Med Mol Imaging. 2016;43:1723–38.
8. Ronneberger O, Fischer P, Brox T. U-Net: Convolutional networks for biomedical image segmentation. In: Navab N, Hornegger J, Wells WM, Frangi AF, editors. Medical image computing and computer-assisted intervention – MICCAI 2015 [Internet]. Cham: Springer International Publishing; 2015 [cited 2023 Oct 21]. p. 234–41. Available from: http://link.springer.com/10.1007/978-3-319-24574-4_28.
9. He K, Zhang X, Ren S, Sun J. Identity mappings in deep residual networks. 2016 [cited 2023 Oct 21]; Available from: https://arxiv.org/abs/1603.05027.
10. Imbert L, Poussier S, Franken PR, Songy B, Verger A, Morel O, et al. Compared performance of high-sensitivity cameras dedicated to myocardial perfusion SPECT: a comprehensive analysis of phantom and human images. J Nucl Med. 2012;53:1897–903.
11. Salvadori J, Odille F, Verger A, Olivier P, Karcher G, Marie P-Y, et al. Head-to-head comparison between digital and analog PET of human and phantom images when optimized for maximizing the signal-to-noise ratio from small lesions. EJNMMI Phys. 2020;7:11.

Publisher's note Springer Nature remains neutral with regard to jurisdictional claims in published maps and institutional affiliations.

3.3 Discussion

Notre étude montre qu'il est possible de réduire de 40% le temps d'enregistrement du SPECT corps entier et donc, avec seulement 60% du temps d'enregistrement initial, en appliquant un algorithme de réduction du bruit basé sur l'apprentissage profond (DLNR). Le temps d'acquisition d'un corps entier passe ainsi de 10 à 6 minutes, tout en maintenant une qualité d'image qui va de bonne à excellente dans la majorité des cas, comme en attestent les scores de qualité (figure 12) et les valeurs de CNR (figure 13).

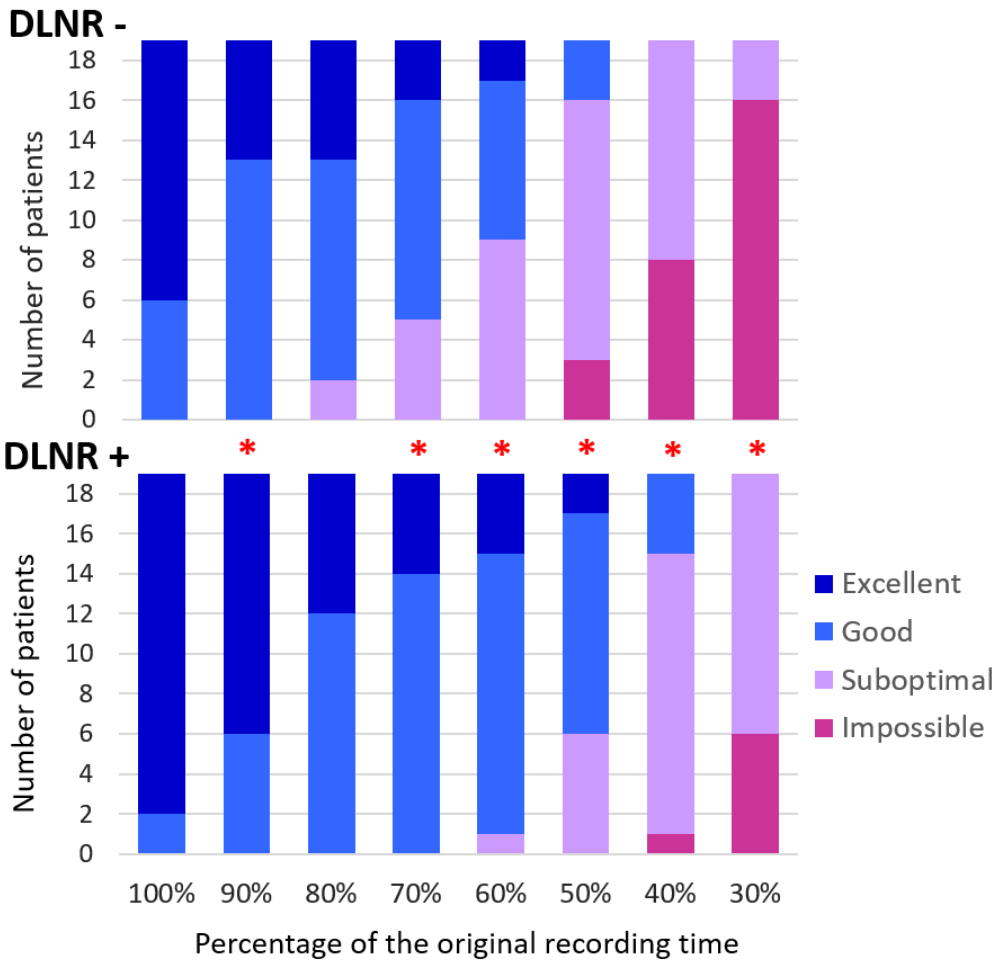

Figure 15 : Classification des images SPECT selon un score de qualité comportant quatre grades, en fonction du temps d'enregistrement et de l'utilisation ou non de l'algorithme de réduction du bruit par apprentissage profond.

Ces résultats ne peuvent toutefois pas être généralisés à l'ensemble des patients obèses, comme l'illustre le cas d'un patient obèse (indice de masse corporelle à 40 kg/m^2), chez qui la qualité de l'image est devenue insuffisante après réduction du temps d'acquisition à 60% du temps d'enregistrement initial, et ce, même après application du DLNR. Cette observation pourrait aussi s'expliquer par les activités

injectées relativement faibles dans notre service, en particulier dans ce cas précis, où l'activité injectée (545 MBq) était relativement faible par rapport au poids du patient (109 kg).

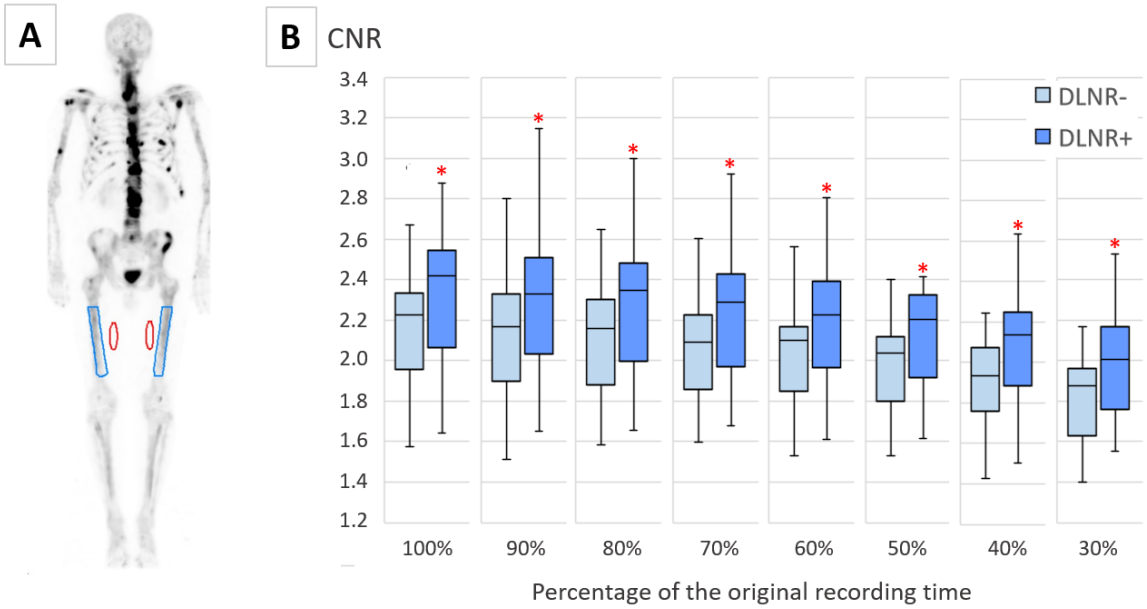

Figure 16 : A- Volumes d'intérêt (VOI) positionnés au niveau de l'os (bleu) et des tissus mous (rouge) pour la mesure du CNR B- Box-plots des CNR des images SPECT reconstruites avec et sans algorithme de réduction du bruit par apprentissage profond, et pour différents pourcentages du temps d'enregistrement original.

En 2022 et 2023, Pan et al. (123) puis Qi et al. (124) ont respectivement rapporté une réduction du temps d'enregistrement SPECT de 20 minutes à 3 minutes (contre un temps moyen d'une minute par position de lit dans notre étude) grâce à un modèle d'apprentissage profond basé sur un réseau de neurones. Ces deux études ont été réalisées sur une caméra conventionnelle (Symbia Intevo®, Siemens Healthineers) avec une acquisition limitée à une seule position de lit et en administrant des activités de [^{99m}Tc]Tc-MDP plus élevées que dans notre étude, comprises entre 925 à 1110 MBq dans l'étude de Pan et al. (123).

Sur le plan quantitatif, nous avons observé une légère diminution des valeurs de SUVmax des lésions avec l'algorithme DLNR, en accord avec des observations antérieures concernant l'application d'algorithmes de débruitage en TEP (142). Néanmoins, les mesures de SUV restaient cohérentes, avec une forte corrélation entre les SUVmax obtenus avec et sans DLNR (corrélation de Pearson R^2 = 0,9988) (figure 3 de l'article).

Cette réduction du temps d'enregistrement SPECT présente plusieurs avantages : (i) augmenter le flux de patients, notamment en période de tension, avec une occupation

de la caméra d'environ 20 minutes pour un SPECT/CT corps entier, installation du patient comprise, (ii) offrir d'avantage de confort aux patients et (iii) réduire le risque de mouvement durant l'acquisition des images, en particulier chez les patients algiques et les enfants, ce qui contribue à obtenir des images de meilleure qualité avec moins d'artéfacts.

L'atout majeur de cet algorithme de réduction du bruit basé sur l'apprentissage profond réside dans sa capacité à identifier et à supprimer spécifiquement le bruit, contrairement aux filtres classiques, qui agissent de manière non sélective et entraînent un lissage inévitable des images.

Limites de l'étude :

Une des limites de notre étude est le faible nombre de patients inclus, ce qui souligne la nécessité de réaliser des études avec un effectif plus important afin de confirmer nos résultats.

Dans des études similaires, portant sur l'évaluation d'algorithmes d'apprentissage profond appliqués aux tomoscintigraphies myocardiques et osseuses réalisées sur une caméra d'Anger, d'autres auteurs ont eu recours à différents indices pour comparer les images originales aux images prédites par l'algorithme (123,124,127,130). Ces métriques sont couramment utilisées en imagerie numérique pour évaluer la qualité d'une image compressée par rapport à l'image de référence. Il s'agissait notamment :

- Des indices de comparaison voxel par voxel, tels que le PSNR (peak signal-to-noise ratio), exprimé sous forme logarithmique à l'aide de l'échelle des décibels et la RMSE (root mean square error),
- Des indices évaluant la similarité globale entre deux images, plutôt qu'une différence voxel par voxel tels que le SSIM (structural similarity index) et le coefficient de corrélation de Pearson.

Ces métriques pourraient être intégrées dans de futures études, en complément de l'évaluation visuelle de la qualité des images, qui demeure essentielle pour l'interprétation des images en routine clinique.

Perspective :

L’algorithme de réduction de bruit évalué dans notre étude s’applique aux images SPECT déjà reconstruites, alors que d'autres études ont rapporté une efficacité supérieure des algorithmes de débruitage opérant directement dans le domaine des projections (128). Le développement d’un algorithme agissant à partir des données brutes de des projections pourrait ainsi constituer un projet à développer et explorer dans de futures études.

3.4 Conclusion :

Appliqué à des images de SPECT osseux du corps entier enregistrées avec une caméra CZT-SPECT et avec des activités injectées relativement faibles de bisphosphonates marqués au ^{99m}Tc, l’algorithme de réduction du bruit par apprentissage profond a permis de réduire le temps d'enregistrement d’environ 40 %. Cette réduction, permettant de passer de 10 à 6 minutes d’enregistrement SPECT, présente plusieurs avantages : augmentation du flux « patients », amélioration du confort et diminution du risque d’artefact de mouvement.

Dans cette étude, l’algorithme de réduction de bruit a été appliqué aux images SPECT reconstruites, en complément des filtres spatiaux (filtres kernel et médian). Si ces filtres spatiaux conventionnels permettent de réduire le bruit, ils entrainent également un lissage qui peut masquer certains détails. Il apparait donc pertinent de s’interroger sur la possibilité de les remplacer par des algorithmes de réduction de bruit basés sur l'apprentissage profond. C'est dans cette perspective qu’a été conçue une étude réalisée sur fantôme puis sur une série de patients, qui sera présentée dans le chapitre suivant.

Chapitre 4 : Evaluation d’un algorithme de réduction du bruit basé sur l'apprentissage profond, en remplacement des filtres conventionnels précédemment requis pour le SPECT osseux

4.1 Introduction

Dans le chapitre précédent, nous avons évalué l’utilisation d’un algorithme de réduction de bruit basé sur l’apprentissage profond en complément des filtres conventionnels en scintigraphie osseuse. L’application de cet algorithme permettait de réduire le temps d’enregistrement du SPECT osseux corps entier, passant de 10 à 6 minutes (45).

Si les filtres classiques permettent de diminuer le bruit, c’est au prix d’un lissage des images. Ces filtres, travaillant dans le domaine fréquentiel en éliminant les hautes fréquences ou dans le domaine spatial par convolution, et contrairement aux algorithmes de DLNR, ils n’ont pas été conçus pour éliminer spécifiquement le bruit statistique lié aux faibles nombres de coups enregistrés en imagerie SPECT. Ils entraînent donc une perte ou l’altération de certains détails de l’image.

Lors de cette étude, on ne savait pas encore si l’utilisation de filtres conventionnels (CF) est encore nécessaire lorsqu’on applique un algorithme DLNR en scintigraphie osseuse.

C'est dans ce contexte qu’a été conçue la présente étude, dont l'objectif était d'évaluer l'algorithme de réduction du bruit (DLNR) en remplacement des filtres conventionnels généralement utilisés avec cette caméra.

Acquisition des images SPECT

Ce travail a comporté :

- Une étude rétrospective sur une cohorte de 20 patients : 10 patients avec suspicion de rhumatisme inflammatoire et 10 patients avec des métastases osseuses. Les lésions osseuses ont été identifiées et délimitées par un médecin expérimenté.

- Une étude sur un fantôme de type NEMA IEC Body Phantom Set comportant six sphères de volumes : 0,6, 1,1, 2,6, 5,6, 11,5 et 26,5 ml. Le fantôme a été rempli avec une solution de ^{99m}Tc et avec un rapport d'activité entre les sphères et le fond d'environ 10,7. La densité des sphères sur les images TDM était de 300 HU représentant une densité intermédiaire entre celle de l'os trabéculaire et de l'os cortical).

Les images SPECT ont été acquises sur une caméra CZT 360° (Veriton-400^{TM}), puis reconstruites à l'aide d'un algorithme de reconstruction itérative (OSEM) avec 2 itérations, 8 sous-ensembles et les corrections suivantes : atténuation, diffusion, réponse du collimateur et PVC.

Débruitage des images SPECT

Les images SPECT ont aussi été débruitées de trois façons :

- À l'aide des filtres conventionnels (CF) proposés par le constructeur : un filtre kernel inter-itératif (voxels 3x3x3, facteur de pondération égal à 0,2), un filtre médian post-reconstruction (voxels 3x3x3) ;
- Avec l'algorithme d'apprentissage profond (DLNR) uniquement ;
- Avec la combinaison des deux filtrages (CF proposés par le constructeur et DLNR).

Dans un second temps, nous avons comparé les images SPECT du fantôme débruitées par le DLNR à celles débruitées par l'utilisation des filtres conventionnels (CF). Les paramètres des CF avaient alors été ajustés pour obtenir un niveau de bruit équivalent à celui du DLNR. Les filtres testés comprenaient : un post-filtre gaussien (largeur à mi-hauteur 8 mm) appliqué sur un noyau de 3x3x3 voxels, un post-filtre Butterworth avec une fréquence de coupure de 0,25 cycle/pixel et un ordre de 2, un filtre kernel inter-itération (voxels 3x3x3, facteur de pondération de 0,8), et un post-filtre médian avec un noyau de voxels (5x5x5).

Analyse des images SPECT

Afin de comparer le DLNR et les CSF, plusieurs métriques ont été évaluées :

- Le bruit relatif, calculé comme l'écart type divisé par le SUV moyen du bruit de fond. Pour ce calcul, des VOI ont été positionnés sur les images cliniques, au

niveau des cuisses, et douze VOI de diamètre 37mm ont été positionnés dans la région homogène du fantôme (bruit de fond).

- Les SUVmax des lésions osseuses métastatiques ou arthritiques.
- Les coefficients de recouvrement maximal (RCmax) de trois sphères du fantôme permettant de caractériser les lésions osseuses en fonction de la taille : petite (1,1 cm^3), taille (5,6 cm^3) et grande (26,5 cm^3). Le RCmax est déterminé ainsi : RCmax = Activité maximale mesurée / Activité réelle.
- Les rapports contraste/bruit (CNR), ont été calculés à partir de l'activité maximale de la lésion osseuse ou de la sphère, avec les valeurs correspondantes de l'écart-type et du bruit de fond moyen, selon la formule suivante :

$$\text{CNR} = \frac{Activité\ maximale - BDF\ moyen}{Ecart\ type\ BDF}$$

4.2 Article

A deep-learning noise reduction algorithm outperforms the spatial filters previously required for bone SPECT on a high-speed whole-body 360° CZT-camera

Achraf Bahloul, MD;[1,2] Franklin Rajadhas, MD;[1] Matthieu Doyen, PhD;[2] Yechiel Lamash, PhD;[3] Nathaniel Roth, MSc;[3] Véronique Roch, MSc;[1,2] Pierre-Yves Marie, MD, PhD;[1,2] and Laetitia Imbert, PhD.[1,2]

[1] CHRU-Nancy, Department of Nuclear Medicine and Nancyclotep Imaging platform, Nancy, France;

[2] Université de Lorraine, INSERM, IADI, Nancy, France ;

[3] Spectrum Dynamics Medical, Caesarea, Israel

Corresponding author: Dr. Achraf Bahloul, CHRU-Nancy Brabois, Allée du Morvan, 54500 Vandœuvre-lès-Nancy, France.

Tel: (+33) 3 83 15 40 03; Fax: (+33) 3 83 15 38 39; E-mail: a.bahloul@chru-nancy.fr

Word count: 3132

ABSTRACT

Background: Spatial filters are required to suppress the statistical noise of SPECT images but with an unavoidable smoothing effect that further decreases the SUV and contrast. This study assesses a deep-learning noise reduction (DLNR) algorithm, previously developed to further reduce bone SPECT recording time on a high-speed whole-body 360° CZT-camera, when used instead of, rather than in addition to, the conventional spatial filters (CSF) recommended for this camera.

Results. The SUVmax of bone lesions (114 definite arthritis or metastasis lesions) and the resolution recovery coefficients of small and medium phantom spheres, were higher for DLNR than CSF or the combination of CSF plus DLNR (CSF-DLNR) (all $p < 0.001$), whereas the relative noises were lower for DLNR or CSF-DLNR, as compared with CSF ($p < 0.001$). Consequently, contrast-to-noise ratio (CNR) was dramatically higher for DLNR, as compared with CSF, and also CSF-DLNR, especially for small- and medium-sized structures. Compared with CSF, DLNR provided an almost two-fold CNR increase for the sphere and lesions in the range of one cm^3. This dramatic CNR improvement was still documented when DLNR was compared with the median, kernel, Butterworth, or Gaussian filters used alone and set to provide an equivalent image noise reduction to DLNR on the phantom.

Conclusion. When used alone, this DLNR algorithm enhances the contrast-to-noise ratio and quantification of bone lesions, especially those of small or medium sizes. It outperforms conventional spatial filters and provides remarkable image quality for routine analysis of bone SPECT from the high-speed whole-body 360° CZT camera.

Keywords: Bone scintigraphy; whole-body SPECT; CZT camera; metastasis; arthritis; image noise; deep-learning.

Trial registration: clinicaltrials.gov, NCT06782438, Registered 27 February 2025,

https://clinicaltrials.gov/search?id=NCT06782438

INTRODUCTION

Bone SPECT studies have reported the possibility for reduction in recording time and/or injected doses by applying deep-learning noise reduction (DLNR) algorithms [1–7]. We recently showed that whole-body bone SPECT recording times could be reduced to only 6 min using a newly developed DLNR algorithm for bone SPECT on a high-sensitivity whole-body 360° CZT-camera [8]. This was achieved whilst maintaining a high level of lesion detectability, albeit with somewhat decreased lesion quantification, as evidenced by slight declines in standardized uptake values (SUV) [8].

SPECT and PET quantifications of small and medium lesions can be underestimated due to partial volume effects. Such underestimation is further increased by the spatial filters required to suppress the statistical noise of SPECT images. Various spatial filters may be recommended for this purpose but with an unavoidable smoothing effect that further decreases spatial resolution and, consequently, decreases the SUV and contrast, especially for small lesions [9].

At the present time, it is not known to what extent conventional spatial filters (CSF) are still required when a DLNR algorithm is applied to bone SPECT.

The present study assesses a DLNR algorithm, previously developed to further reduce bone SPECT recording time on a high-speed whole-body 360° CZT-camera, when used instead of, rather than in addition to, the conventional spatial filters (CSF) recommended for this camera.

MATERIALS AND METHODS

We retrospectively selected twenty patients who were referred to our Nuclear Medicine Department and underwent a dedicated whole-body bone SPECT imaging protocol on a high-sensitivity 360° cadmium zinc telluride (CZT) camera (VERITON-CT ® 400 series) for known or suspected polyarthritis (10 patients) or bone metastases (10 patients), each of whom had several bone lesions identified by experienced observers through a careful examination of conventional SPECT and CT images.

This study was performed in accordance with the principles of the Declaration of Helsinki. The Ethics Committee of the CHRU Nancy approved the study protocol, which was released on the clinicaltrials.gov site under the identifier NCT06782438.

The SPECT imaging protocol was also applied to a NEMA IEC body phantom (Data Spectrum Corporation, Durham, NC, USA). As previously described [10], we filled this phantom with a ^{99m}Tc solution providing a 10.7 spherical inserts/background activity ratio and associated a 300 HU density to the sphere contents.

SPECT recording and reconstruction

Delayed whole-body bone SPECT/CT acquisitions for patients started 3 to 4 hours after the injection of 542 ± 28 MBq of [^{99m}Tc]Tc-hydroxy-diphosphonate (HDP), with CT recorded first [8]. The whole-body SPECT images were obtained according to the manufacturer's recommendations [8] with (i) a total SPECT recording time ≤ 18 min, (ii) 6 to 7-bed positions recorded with focused mode and 140.0±10.5 keV energy window, (iii) an ordered subset expectation maximization iterative reconstruction method (2 iterations, 8 subsets) correcting for the collimator response, with 2.46 mm cubic voxel size, and further corrections for scatter, attenuation, and partial volume, and (iv) conventional spatial filters (CSF) for decreasing the statistical noise -i.e., a 3x3x3 kernel inter-iteration filter with 0.2 ponderation factor and a 3x3x3 median post-reconstruction filter.

The same, although single-bed only, SPECT imaging protocol was applied for the phantom, with the 2 min recording time subsequently shortened in the list mode data to achieve a total number of recorded counts in the range of those observed for the thoracoabdominal bed positions of our routine bone SPECT recordings (2 Mcounts).

All patient and phantom SPECT images were additionally reconstructed with a DLNR algorithm applied instead of, or after the CSF (CSF-DLNR). As previously detailed elsewhere [8], this DLNR convolutional neural network is based on a 3D UNet architecture with residual units. The network was specifically trained on high-dose and low-dose image patches obtained with the VERITON-CT camera.

In an additional phantom experiment, the DLNR filter was compared with several of the current most commonly used SPECT filters, which were applied alone and adjusted to approach, the DLNR noise reduction level - i.e., 3x3x3 Gaussian post-filter with a full width at half-maximum of 8 mm, Butterworth post-filter with a cut-off frequency of 0.25 cycles/pixel, and an order of 2, 5x5x5 median post-filter, and 3x3x3 inter-iteration kernel filter with 0.8 ponderation factor.

SPECT image analysis

As previously described [8], relative noise was measured with the standard-deviation (SD) / mean SUV ratio extracted from (i) two ellipsoid VOIs placed on the upper thighs for each patient and (ii) 12 VOIs of 37 mm each placed in the phantom background.

Activities were quantified using: (i) SUVmax values for the metastatic or arthritis bone lesions and (ii) the maximal activity concentration recovery coefficient (RC) of the small (1.1 cm^3), medium (5.6 cm^3), and large (26.5 cm^3) phantom spheres with the formula:

$$\frac{\text{Measured maximal activity}}{\text{True activity}}$$

Contrast-to-noise (CNR) ratios were computed with the maximal activity of bone lesion or sphere (Max Activity) and the corresponding SD and mean background (BKG) levels [11,12], as follows:

$$\frac{\text{Max Activity - Mean BKG}}{\text{SD BKG}}$$

The patient's bone lesions were additionally regrouped into small, medium, and large categories. For this purpose, all patient lesions were displayed in ascending size order, and the category limits were adjusted so that the median size of each category was as close as possible to the size of the small, medium, and large phantom spheres (1.1 cm^3, 5.6 cm^3, and 26.5 cm^3, respectively). Bone lesion sizes were determined with 38% SUVmax isocontours applied on the SPECT images reconstructed with the DLNR and no CSF. In a preliminary analysis, this method best predicted the phantom sphere volumes.

Statistical analysis

Quantitative data were presented as median [interquartile range], and paired comparisons were performed using Wilcoxon rank sum tests. A p-value <0.05 was considered indicative of a significant difference and further adjusted for multiple comparisons by the Bonferroni method.

RESULTS

Clinical study

We analysed the whole-body SPECT recordings of 20 patients (9 women, median age: 72 [60-75] years), among whom 10 had bone metastases, and 10 had inflammatory arthritis lesions. A total of 114 bone lesion sites were considered (64 arthritis and 50 metastasis sites), and were grouped according to volume into three categories of small (n=12, 1.2 [0.9-1.4] cm^3), medium (n=78, 4.8 [2.8-7.3] cm^3) and large (n=24, 24.3 [14.9-27.3] cm^3) sized lesions.

The SUVmax of all bone lesions were significantly higher for SPECT reconstructed with DLNR (11.0 [8.1-15.4]) than with CSF (9.9 [7.1-13.8], $p < 0.001$) or CSF-DLNR (9.2 [6.3-13], $p < 0.001$). Additionally, relative noise was comparable between DLNR (20.5 [18-22] %) and CSF-DLNR (20.1 [17-22] %) but clearly lower than with CSF (29.1 [25-33] %, $p <0.001$ for DLNR vs. CSF or vs. CSF-DLNR). Consequently, the CNR of bone lesions was markedly higher for DLNR (415.1 [256-634]) compared with CSF (262.3 [158-376], $p < 0.001$) and also with CSF-DLNR (331.8 [205-528], $p < 0.001$).

As illustrated in Figure 1, whatever the lesion size group, the median levels of SUVmax and CNR were significantly higher for DLNR than for CSF or CSF-DLNR (all $p < 0.01$). However, the differences were proportionally more critical for small-sized lesions than for large-sized ones. An almost two-fold CNR increase was documented between DLNR and CSF for the median of the small lesion group (i.e., the group with a 1.2 [0.9-1.4] cm^3 volume) (Figure 1).

Representative patient SPECT images are displayed in Figures 2 to 4.

Phantom study

The phantom results obtained with the same SPECT reconstruction and filtering parameters as those used in the clinical study are detailed in Figure 5. These results were very close to those observed in patients, with higher recovery coefficients and CNR for DLNR than for CSF or CSF-DLNR, especially for the smallest sphere of 1.1 cm^3 (Figure 5). An almost two-fold CNR increase was documented for DLNR alone vs. CSF alone for this smallest sphere (Figure 5). The sole exception was the CNR of the large sphere, which was slightly higher for DLNR plus CSF than for DLNR alone.

The dramatic improvement of the CNR from small and medium spheres was still documented when DLNR was compared with the median, kernel, Butterworth, or Gaussian filters used alone and set to provide a relative noise reduction that was in the range of the DLNR one (see Figure 6).

DISCUSSION

DLNR algorithms were initially developed to reduce the injected activities and recording times of PET and SPECT imaging when added to the conventional reconstruction and filtering processes. However, our results show that such algorithms could advantageously replace the spatial filters that are currently required for SPECT imaging on a high-speed whole-body 360° CZT-camera. Therefore, it is likely that such DLNR algorithms could be used not only to reduce SPECT recording time or injected activity, but also to improve image quality when used alone.

Until now, image filtering has been consistently recommended for SPECT imaging of bone [13,14] and other organs. This is largely due to the lower count statistics and, consequently, higher statistical noise of native SPECT images [9]. Unfortunately, the use of conventional SPECT filters is associated with a smoothing effect that reduces lesion SUVmax, image sharpness, and, ultimately, lesion detectability [9].

Our DLNR algorithm was specifically trained to suppress the relative increase in statistical noise associated with simulated decreases in SPECT image counts (i.e., while reducing the

list mode data). Therefore, contrary to conventional spatial filters, such DLNR algorithms will likely act specifically on the statistical noise due to the low count of SPECT images.

The present study shows that the DLNR-related denoising effect is associated with a higher preservation of lesion activities than conventional spatial filters, thereby improving the contrast-to-noise ratio and consequently, the detectability of bone lesions. Our phantom experiments evidenced these properties, in which the DLNR algorithm provided higher activities and CNR for the small and medium spheres compared to conventional filters used in association (Figure 5) or alone (Figure 6).

The DLNR algorithm's superiority was even more marked for patients than for phantom SPECT images, affecting all bone lesions regardless of size, although it was proportionally more marked for small- and medium-sized structures (Figure 1). Indeed, considering this algorithm was trained on patient bone SPECT images, it is likely better adapted to the denoising of patient rather than phantom SPECT images.

The DLNR-related CNR improvement was observed not only for bone lesions but also for normal small bone structures, as evidenced by the rib, vertebrae and hand images from Figures 2 to 4. Note that the interphalangeal joints in Figure 4 have a volume close to 1 cm3, for which the CNR of phantom spheres and patient lesions is almost twofold higher with DLNR than CSF. However, further studies are required to determine to what extent such a high level of image quality may be associated with a significant clinical benefit for medical diagnosis and management.

CONCLUSION

Although further studies are still required, our results show that, when used alone, the presented DLNR algorithm enhances the contrast/noise ratio and quantification of bone lesions, especially for small- and medium-sized structures. It outperforms conventional spatial filters and provides remarkable image quality for the routine analysis of bone SPECT from a high-speed whole-body 360° CZT camera.

KEY POINTS

QUESTION: How does a deep-learning noise reduction algorithm, previously developed to further reduce bone SPECT recording times on a high-speed whole-body 360° CZT-camera, work when used instead of, rather than in addition to, the conventional spatial filters recommended for this camera.

PERTINENT FINDINGS: When used alone, this deep-learning noise reduction algorithm provides a high level of image denoising and better preserves the activities of small- to medium-sized bone structures and lesions than conventional spatial filters do, leading to a dramatic increase in the corresponding contrast-to-noise ratios.

IMPLICATIONS FOR PATIENT CARE: Such a deep-learning noise reduction algorithm could be used not only to reduce SPECT recording time when added to conventional spatial filters, but also to improve image quality and resolution when used alone.

REFERENCES

1. Murata T, Hashimoto T, Onoguchi M, Shibutani T, Iimori T, Sawada K, et al. Verification of image quality improvement of low-count bone scintigraphy using deep learning. Radiol Phys Technol. 2024;17:269–79.

2. Ito T, Maeno T, Tsuchikame H, Shishido M, Nishi K, Kojima S, et al. Adapting a low-count acquisition of the bone scintigraphy using deep denoising super-resolution convolutional neural network. Phys Med. 2022;100:18–25.

3. Pan B, Qi N, Meng Q, Wang J, Peng S, Qi C, et al. Ultra high speed SPECT bone imaging enabled by a deep learning enhancement method: a proof of concept. EJNMMI Phys. 2022;9:43.

4. Qi N, Pan B, Meng Q, Yang Y, Feng T, Liu H, et al. Deep learning enhanced ultra-fast SPECT/CT bone scan in patients with suspected malignancy: quantitative assessment and clinical performance. Phys Med Biol. 2023;68:135012.

5. Pan Z, Qi N, Meng Q, Pan B, Feng T, Zhao J, et al. Fast SPECT/CT planar bone imaging enabled by deep learning enhancement. Med Phys. 2024;51:5414–26.

6. Qi N, Pan B, Meng Q, Yang Y, Ding J, Yuan Z, et al. Clinical performance of deep learning-enhanced ultrafast whole-body scintigraphy in patients with suspected malignancy. BMC Med Imaging. 2024;24:236.

7. Minarik D, Enqvist O, Trägårdh E. Denoising of Scintillation Camera Images Using a Deep Convolutional Neural Network: A Monte Carlo Simulation Approach. J Nucl Med. 2020;61:298–303.

8. Bahloul A, Verger A, Lamash Y, Roth N, Dari D, Marie P-Y, et al. Ultra-fast whole-body bone tomoscintigraphies achieved with a high-sensitivity 360° CZT camera and a dedicated deep-learning noise reduction algorithm. Eur J Nucl Med Mol Imaging. 2024;51:1215–20.

9. Lyra M, Ploussi A. Filtering in SPECT Image Reconstruction. Int J Biomed Imaging. 2011;2011:693795.

10. Bahloul A, Verger A, Blum A, Chawki MB, Perrin M, Melki S, et al. Bone Scintigraphy of Vertebral Fractures With a Whole-Body CZT Camera in a PET-Like Utilization. Front Nucl Med. 2021;1:740275.

11. Salvadori J, Odille F, Verger A, Olivier P, Karcher G, Marie P-Y, et al. Head-to-head comparison between digital and analog PET of human and phantom images when optimized for maximizing the signal-to-noise ratio from small lesions. EJNMMI Phys. 2020;7:11.

12. Yan J, Schaefferkoetter J, Conti M, Townsend D. A method to assess image quality for Low-dose PET: analysis of SNR, CNR, bias and image noise. Cancer Imaging. 2016;16:26.

13. Bartel TB, Kuruva M, Gnanasegaran G, Beheshti M, Cohen EJ, Weissman AF, et al. SNMMI Procedure Standard for Bone Scintigraphy 4.0. J Nucl Med Technol. 2018;46:398–404.

14. Van den Wyngaert T, Strobel K, Kampen WU, Kuwert T, van der Bruggen W, Mohan HK, et al. The EANM practice guidelines for bone scintigraphy. Eur J Nucl Med Mol Imaging. 2016;43:1723–38.

Statements and declarations

Funding: No specific financial support was obtained for this study.

Conflicts of interest: Nathaniel Roth and Yechiel Lamash work for Spectrum Dynamics Medical, the company that commercializes the VERITON-CT camera, and the Department of Nuclear Medicine of CHRU-Nancy is a visit site for the VERITON camera. No other potential conflict of interest was reported.

Acknowledgments: The authors thank Ms. Justine McQuillan for her critical review of the manuscript and the staff of Nancyclotep (https://nancyclotep.com) for technical support.

Author contribution: Most authors contributed to the study's conception and design. Material preparation and data collection were performed by Achraf Bahloul, Franklin Rajadhas, Véronique Roch and Laetitia Imbert. Analyses were performed by Achraf Bahloul, Pierre-Yves Marie, Matthieu Doyen and Laetitia Imbert. The first draft of the manuscript was written by Achraf Bahloul and Pierre-Yves Marie and all authors commented on previous versions of the manuscript. All authors read and approved the final manuscript.

Data Availability: The datasets generated during and/or analyzed during the current study are available from the corresponding author upon reasonable request.

Ethics approval: This study was performed in line with the principles of the Declaration of Helsinki. The ethics Committee of the CHRU Nancy approved the study protocol, which was released on the clinicaltrials.gov site under identifier NCT06782438.

Consent to participate: All patients provided signed informed consent to participate.

Consent to publish: The authors affirm that human research participants provided informed consent for the publication of the images in Figures 2, 3 and 4.

Figure 1: Comparisons between images obtained with the recommended conventional spatial filters (CSF) alone (red), deep-learning noise reduction algorithm (DLNR) plus CSF (purple), and DLNR alone (blue) for the median values of (A) the relative noise extracted from the 20 patients' whole-body SPECT and (B), the SUVmax and contrast-to-noise ratio (CNR) of the 114 bone lesions classified into small (circles, n=12, 1.2 [0.9-1.4] cm^3), medium (triangles, n=78, 4.8 [2.8-7.3] cm^3) and large (squares, n=24, 24.3 [14.9-27.3] cm^3) size groups. In these three groups, the SUVmax and CNR associated with DLNR alone were significantly higher than those associated with CSF alone or CSF plus DLNR.

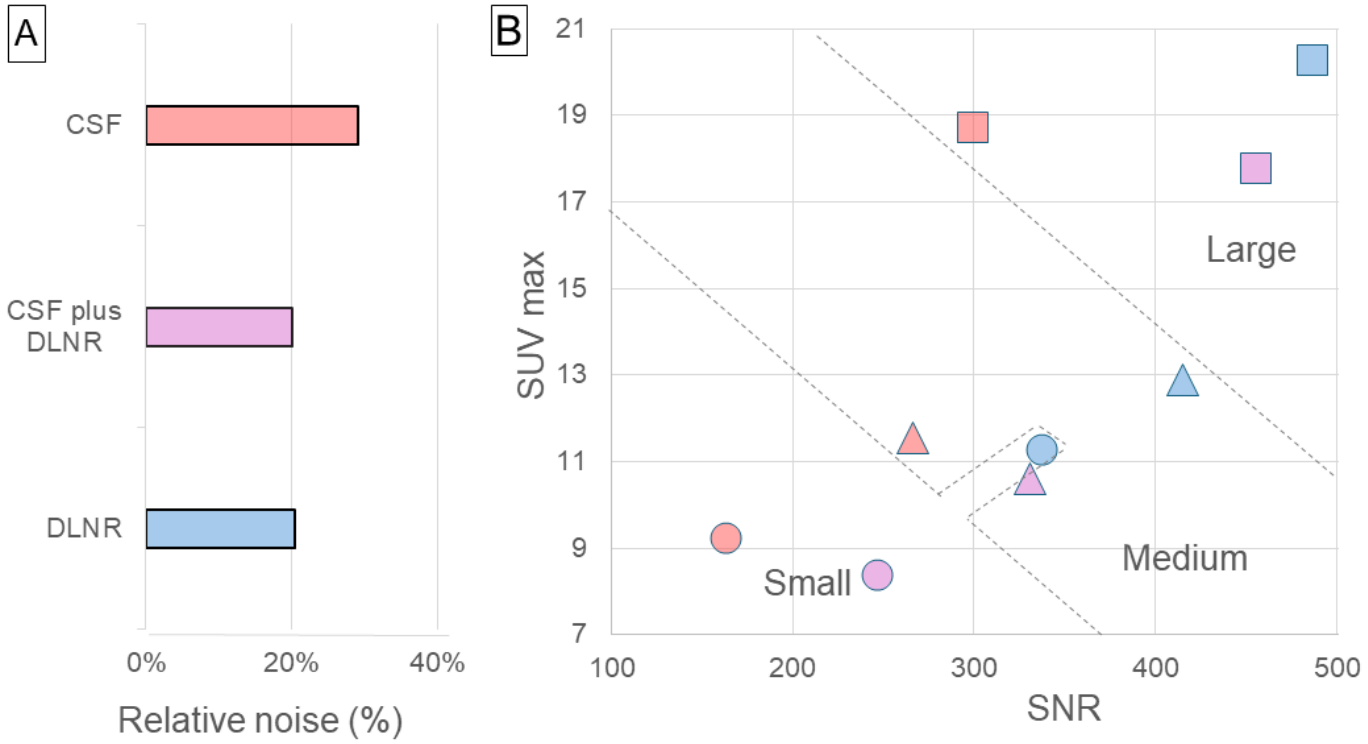

Figure 2: T6 vertebral bone metastasis (arrow) observed in a 64-year-old woman with breast cancer on DLNR whole-body MIP (A), on enlarged thoracic MIPs (B), and coronal slices (C) with comparisons between images obtained with conventional spatial filters (CSF) alone, deep-learning noise reduction algorithm (DLNR) plus CSF, and DLNR alone. Note that with DLNR alone, all bone structures look sharper with higher contrast, and the T6 lesion exhibits higher SUVmax (blue numbers).

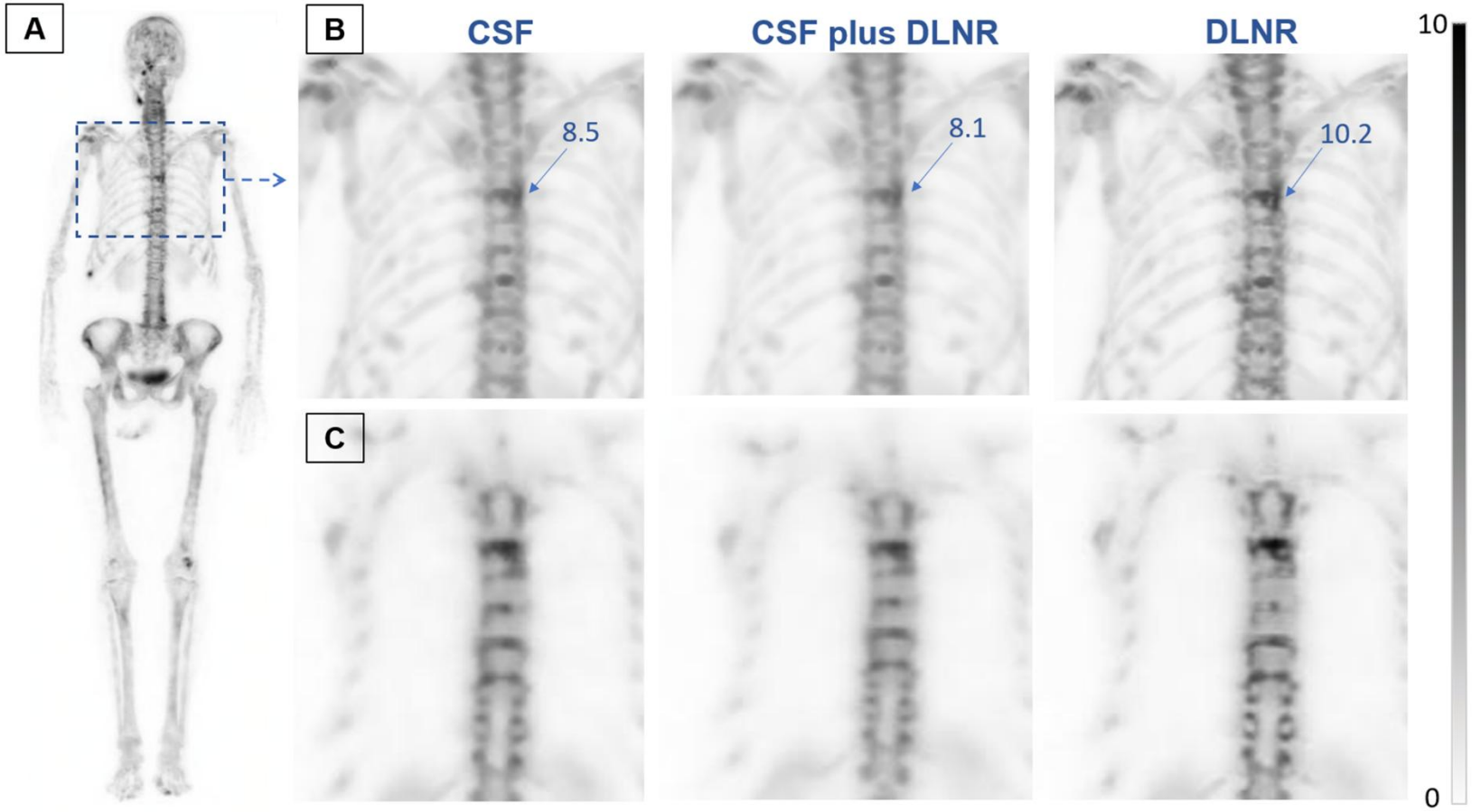

Figure 3: Same legend as that given in Figure 2 but for an enthesopathy of the right trochiter (arrow) associated with a right acromioclavicular arthropathy in a 47-year-old man with ankylosing spondylitis. Note that when using DLNR alone, all bone structures look sharper with higher contrast, and the right trochiter lesion exhibits higher SUVmax (blue numbers).

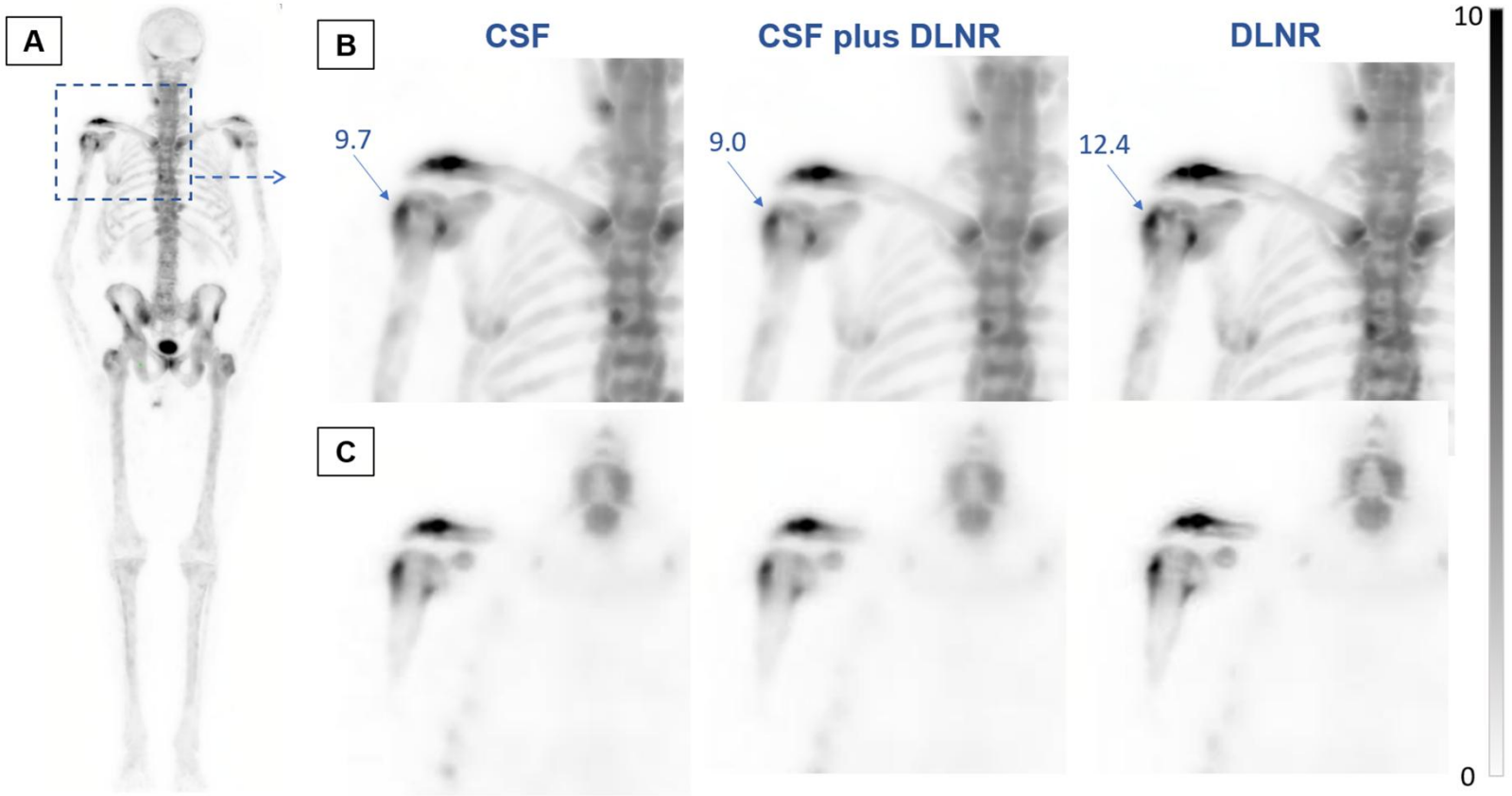

Figure 4: MIP images obtained from hand volumes extracted from a whole-body high-speed SPECT recording (2 min for the bed position encompassing the hands) (A), as compared with a 5-min planar recording with the hands maintained in contact with the head of an Anger camera (Symbia, Siemens) (B), in a 68-year-old woman with arthrosis on the spine (L4-L5 discarthrosis), left shoulder and hands. Note the superior contrast of hand lesions (and the higher SUVmax of an interphalangeal joint in blue text) with DLNR alone than with CSF, DLNR plus CSF and the planar image.

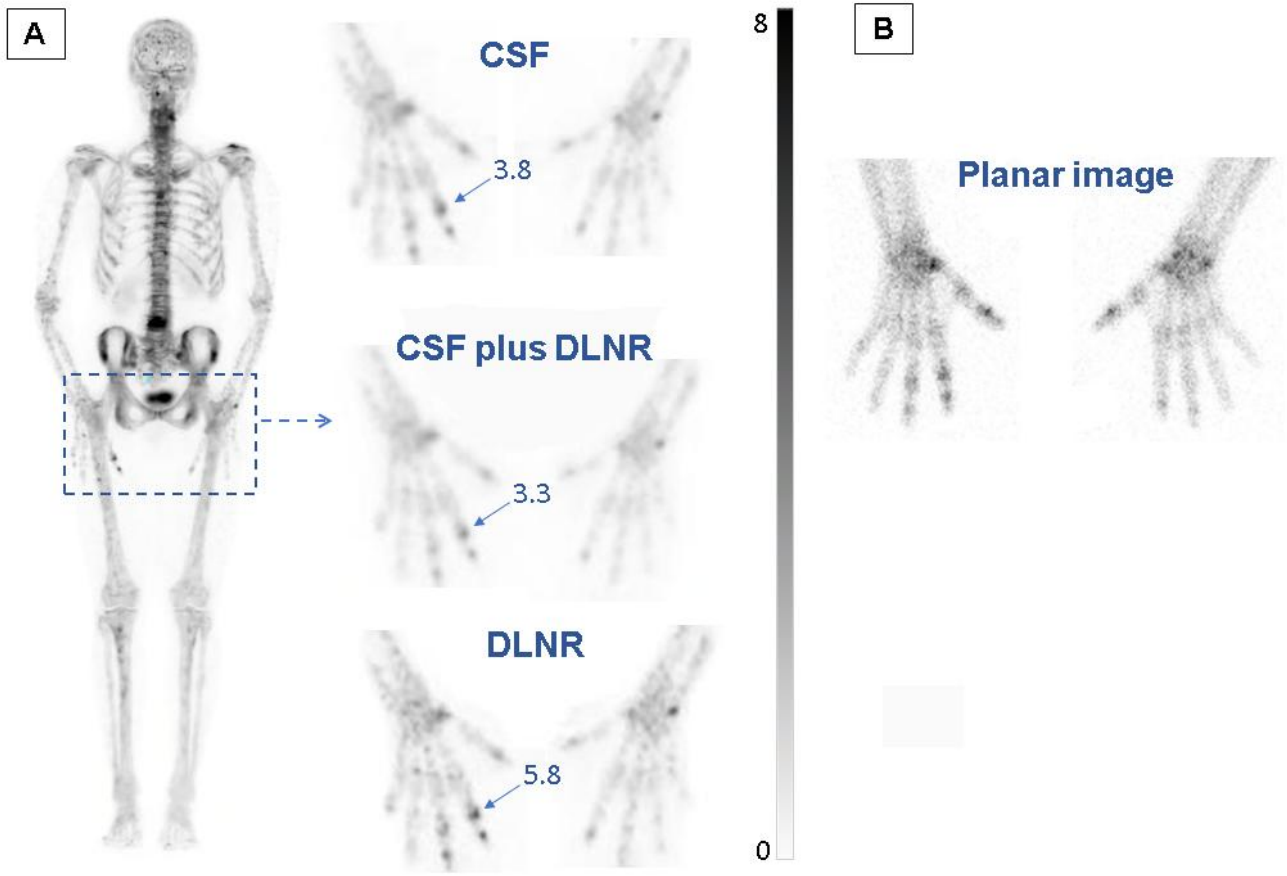

Figure 5. Same legend as that given in Figure 1 but for the relative noise extracted from the phantom (A) and the recovery coefficient and contrast-to-noise ratio (CNR) of the small (circles, 1.1 cm^3), medium, (triangles, 5.6 cm^3) and large (squares, 26.5 cm^3) phantom spheres (B). Axial sections of the SPECT phantom are also displayed (C). Note that higher CNR and RC (B) and superior sphere detection (C) are achieved with DLNR alone, especially for the smallest spheres.

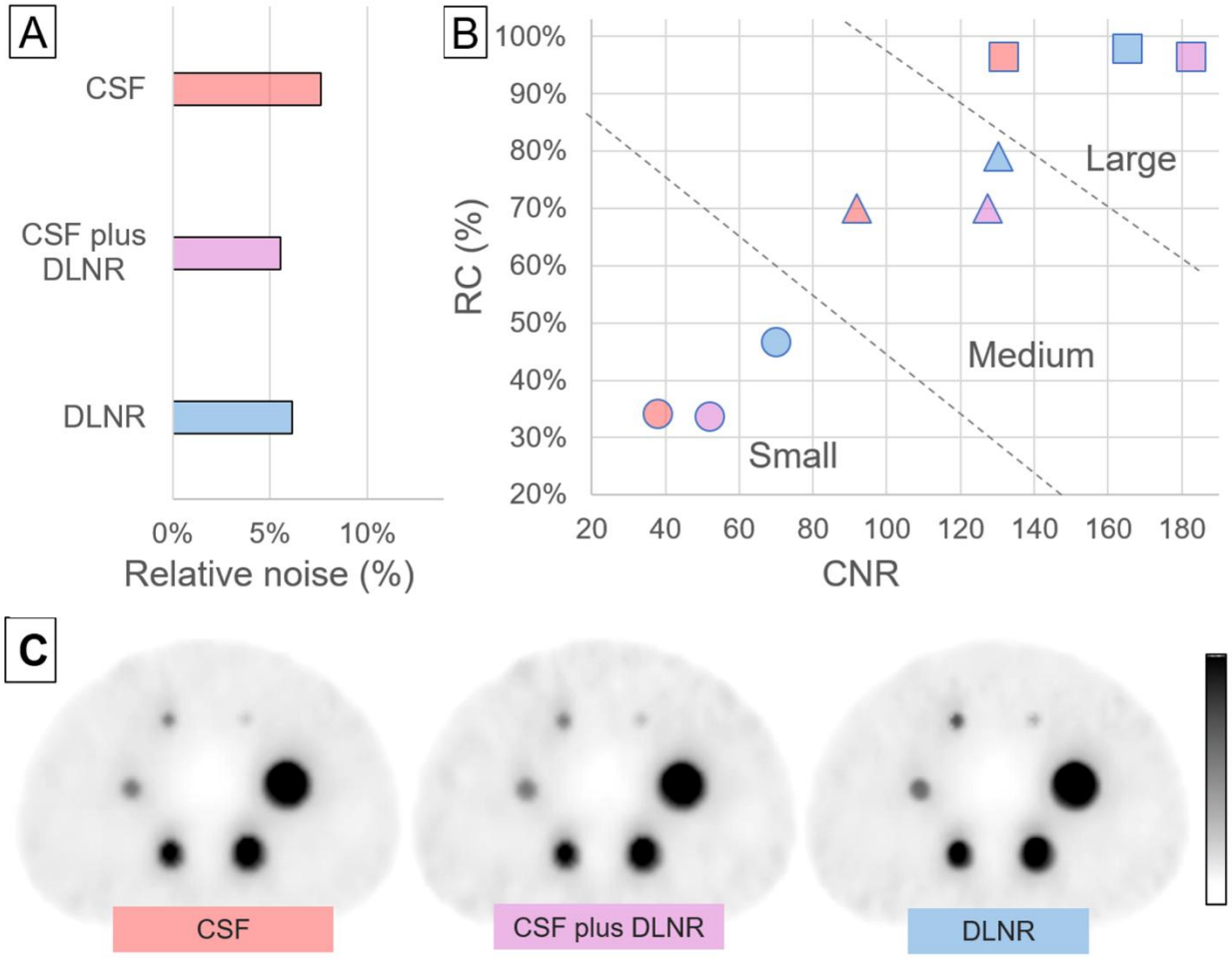

Figure 6: Same legend as that in Figure 5 but for the comparison of DLNR (blue) with several conventional filters applied alone and adjusted to approach the DLNR noise reduction level (A) - i.e., 3x3x3 Gaussian post-filter with a FWHM of 8 mm (pink), Butterworth 2/0.25 post-filter (purple), 5x5x5 median post-filter (green), and 3x3x3 inter-iteration kernel filter (0.8 ponderation factor) (yellow). Note that higher CNR and RC (B) and superior sphere detection (C) are achieved with DLNR, especially for the smallest spheres.

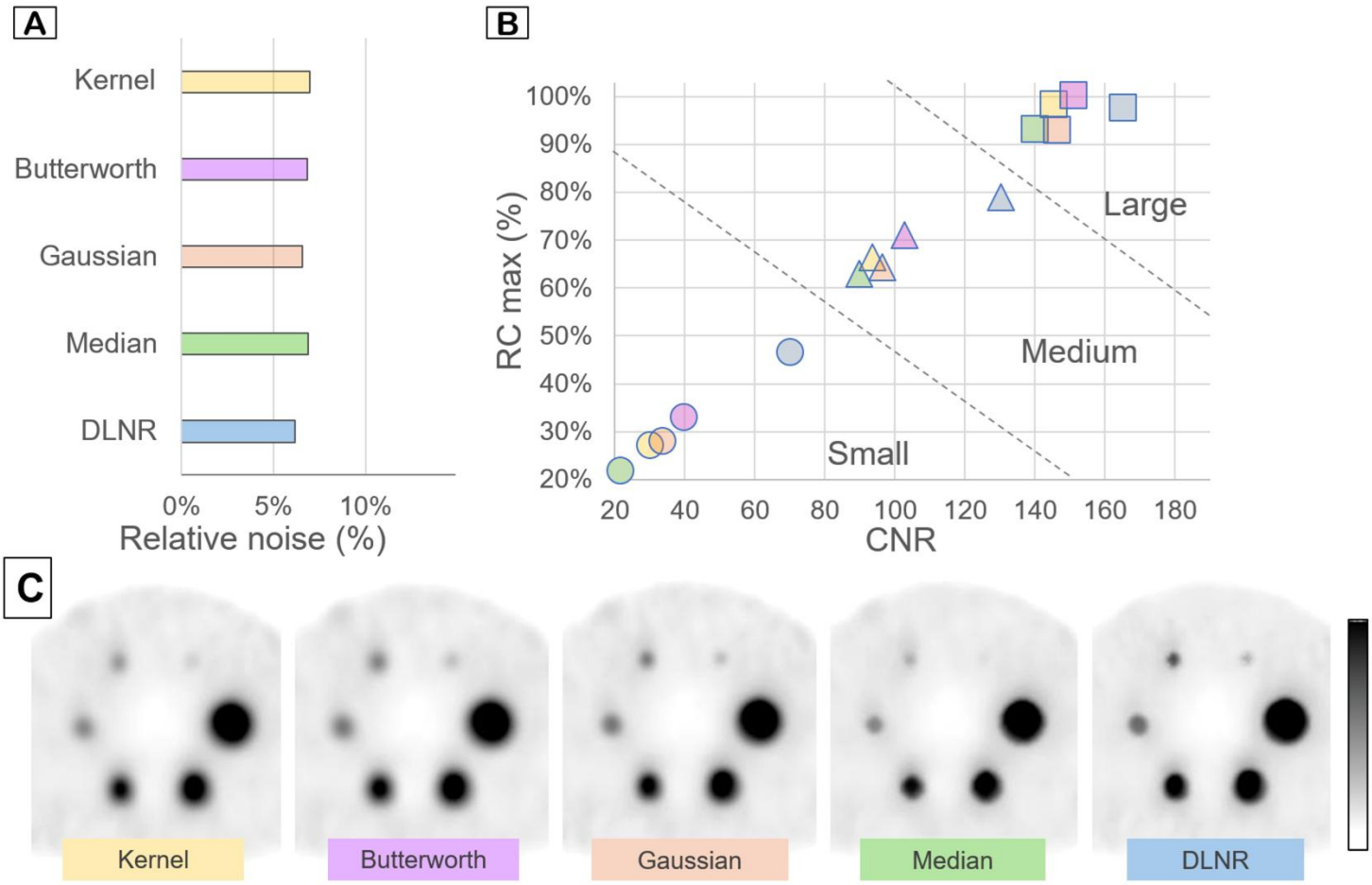

4.3 Discussion

Notre étude montre que le DLNR permet de réduire le bruit dans les images tout en améliorant leur qualité, grâce à une quantification plus précise et un meilleur rapport contraste/bruit (CNR). Ces résultats suggèrent que le DLNR peut remplacer avantageusement l'utilisation des filtres conventionnels (CSF) en SPECT osseux.

Il permet ainsi une meilleure quantification par rapport aux CSF utilisés seuls ou en association avec le DLNR, le DLNR utilisé seul donne des coefficients de recouvrement plus élevés pour les sphères du fantôme (Figure 14). Cette supériorité est particulièrement marquée pour les lésions et les sphères de petites tailles. Par ailleurs, les valeurs de bruit relatif sont plus faibles avec le DLNR, qu'avec les CSF, confirmant l'efficacité de cet algorithme dans le débruitage des images SPECT. L'association d'une meilleure quantification avec une diminution du bruit se traduit par des valeurs de CNR globalement supérieures et donc, une meilleure qualité d'image pour le DLNR lorsqu'il est utilisé seul.

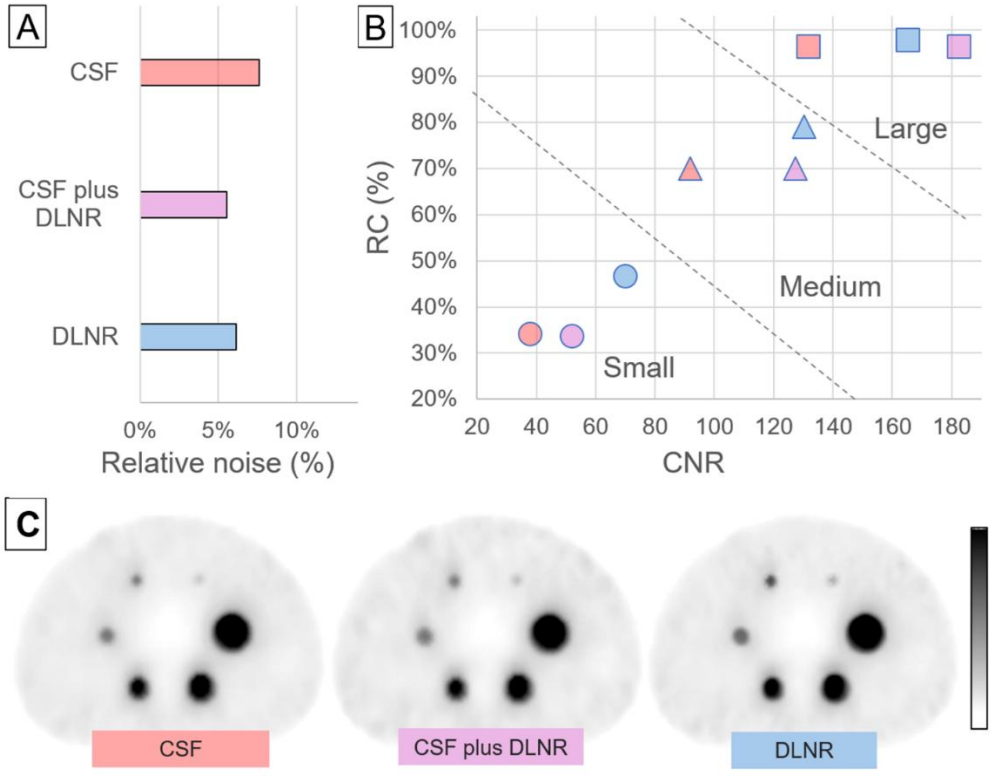

Figure 17 : Comparaison des images SPECT du fantôme, obtenues avec les filtres conventionnels (CSF) seuls (rouge), l'algorithme de réduction du bruit par apprentissage profond (DLNR) plus les CSF (violet) et le DLNR seul (bleu), pour les valeurs (A) du bruit relatif extrait du fantôme et (B) du coefficient de recouvrement et du CNR des petites (cercles, 1,1 cm3),

moyennes (triangles, 5,6 cm3) et grandes (carrés, 26,5 cm3) sphères du fantôme. Les images SPECT en coupes axiales du fantôme sont affichées (C).

Les résultats de l'étude sur les patients sont concordants avec ceux du fantôme. Ainsi, le DLNR, lorsqu'il est utilisé seul, permet une meilleure quantification, se traduisant par des valeurs de SUVmax plus élevées pour les lésions osseuses (Figure 15). On observe également des valeurs de bruit relatif plus faibles, ces deux propriétés permettant là encore d'obtenir de meilleures valeurs de CNR.

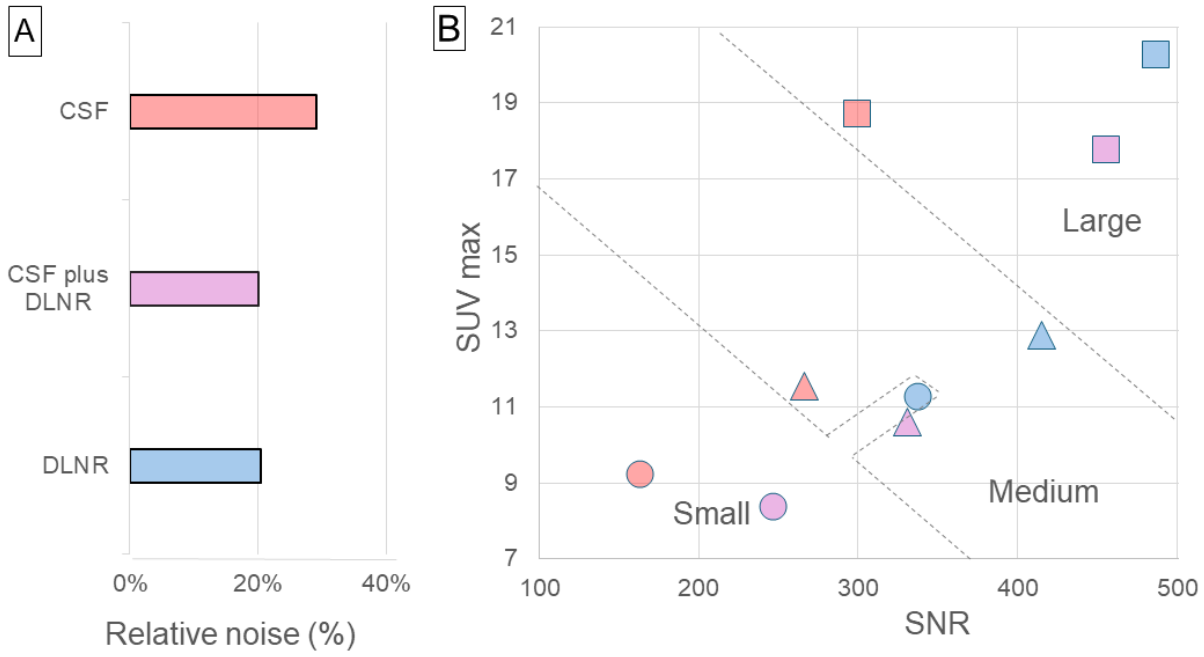

Figure 18 : Comparaison des images SPECT du corps entier, obtenues avec les CSF seuls (rouge), le DLNR plus les CSF (violet) et le DLNR seul (bleu), pour les valeurs médianes (A) du bruit relatif extrait des images SPECT de 20 patients et (B) du SUVmax et du CNR de 114 lésions osseuses classées en petites (cercles), moyennes (triangles) et grandes (carrés).

Ces observations s'expliquent par l'action directe et spécifique du DLNR sur le bruit. En effet l'algorithme, entraîné à partir de paires d'images acquises avec une bonne statistique de comptage et des images avec seulement 25% du nombre de coups initial, a appris à reconnaître spécifiquement le bruit statistique, c'est-à-dire celui lié au faible nombre de coups enregistrés en imagerie SPECT (20 à 100 fois moins qu'en imagerie TEP). A l'inverse, les filtres conventionnels diminuent le bruit, mais de manière non spécifique, entraînant une dégradation de la résolution spatiale (lissage des images) et une baisse des activités mesurés au niveau des structures de faible à moyenne taille (baisse des coefficients de recouvrement des sphères et des SUVmax des lésions).

La meilleure visualisation des petites structures dans les images débruitées par le DLNR (par exemple, les petites articulations des mains sur la figure 16) peut

s'expliquer par le fait que, compte tenu de leur petite taille, ces dernières sont plus impactées par la résolution spatiale (effet de volume partiel). La baisse de la résolution spatiale liée aux CSF entrainnera alors une importante diminution de la détectabilité de ces petites structures ou lésions.

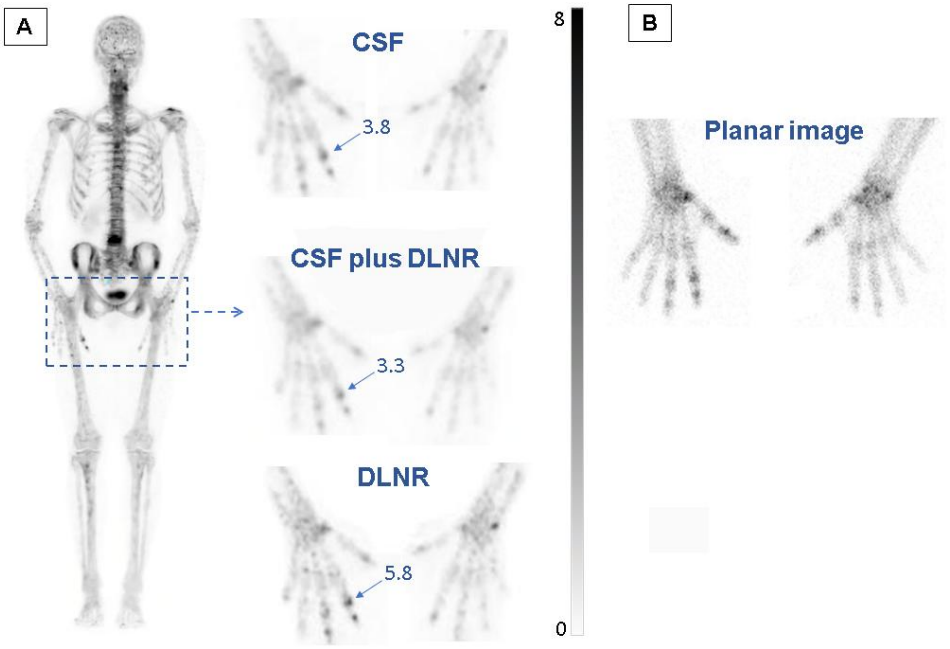

Figure 19 : Images MIP (Maximum Intensity Projection) des mains obtenues à partir de l'enregistrement SPECT du corps entier (2 minutes pour la position du lit) (A) comparées à une image planaire des mains de 5 minutes, obtenue chez le même patient.

Même si le DLNR combiné aux CSF ou appliqué seul permet d'obtenir un niveau de bruit équivalent, le DNR appliqué seul se distingue par des valeurs de SUV et de coefficients de recouvrement plus élevées, conduisant à de meilleurs CNR.

Des résultats similaires ont été rapportés pour le SPECT myocardique. Sun et al. (128) et Yousefzadeh et al. (143) ont développé et testé des algorithmes de réduction du bruit basés sur l'apprentissage profond. Ils ont constaté que la qualité des images débruitées par apprentissage profond était supérieure à celle obtenue avec des filtres Gaussien et Butterworth appliqués en post-reconstruction, ainsi qu'avec un filtre Gaussien appliqué entre les itérations.

À notre connaissance, aucune étude n'a encore comparé directement l'utilisation de ces filtres conventionnels aux algorithmes de réduction du bruit par apprentissage profond dans le cadre de la SPECT osseuse et à l'échelle du corps entier.

Limites de l'étude et perspectives :

La principale limite de cette étude réside dans le faible nombre de patients inclus, soulignant la nécessité de mener des études sur des cohortes plus larges pour confirmer les résultats obtenus.

L'évaluation des différentes techniques de débruitage des images SPECT a été réalisée à l'aide de plusieurs indices quantifiables. Toutefois, l'interprétation des images en clinique repose principalement sur l'analyse visuelle. Ainsi, dans le cadre d'une étude avec un effectif plus important, il serait pertinent de mettre en place un score consensuel de qualité des images, établi par deux médecins expérimentés, afin d'évaluer les images sur le plan clinique.

Par ailleurs, un autre indice pourrait être pris en compte dans de futures études sur fantôme : le coefficient de recouvrement du contraste (Contrast Recovery). Comparé au coefficient de recouvrement utilisé dans notre étude, le coefficient de recouvrement du contraste présente une normalisation par rapport au bruit de fond, ce qui le rend plus adapté à l'évaluation des algorithmes de réduction du bruit. Selon la norme NEMA NU 2-2018 (144), le coefficient de recouvrement du contraste se calcule selon la formule suivante :

$$\text{Contrast Recovery} = \frac{\frac{activité\ mesurée\ (sphère)}{activité\ moyenne\ mesurée\ (BDF)} - 1}{\frac{activité\ vraie\ (sphère)}{activité\ vraie\ (BDF)} - 1}$$

Enfin, l'algorithme de réduction de bruit utilisé dans notre étude s'appliquait aux images déjà reconstruites. Cependant, il est possible d'appliquer l'algorithme avant (sur les projections par exemple) ou pendant la reconstruction (entre les itérations). Deux études ont comparé les images SPECT myocardiques débruitées en post-reconstruction à celles débruitées directement dans le domaine des projections, agissant sur les sinogrammes (128) ou pendant la reconstruction en inter-itération (143). Dans les deux études, les auteurs ont observé une meilleure qualité d'image lorsque l'algorithme intervenait avant ou pendant la reconstruction. Cela s'explique par le fait que le processus de reconstruction amplifie le bruit, en ajoutant un bruit structuré artificiel au bruit de Poisson initial. Il serait donc intéressant de développer un algorithme de réduction du bruit agissant dans le domaine des projections ou pendant la reconstruction dans le cadre de futures études sur la SPECT osseuse.

4.4 Conclusion

Bien que des études complémentaires soient encore nécessaires, nos résultats montrent que, lorsqu'il est utilisé seul, l'algorithme de réduction du bruit par apprentissage profond (DLNR) améliore le rapport contraste/bruit et la quantification des lésions osseuses, en particulier pour les structures de petites et moyennes tailles. Il dépasse les performances des filtres conventionnels et fournit une qualité d'image remarquable et bien adaptée à l'analyse des SPECT osseux réalisés avec une caméra CZT 360° couvrant l'ensemble du corps.

Synthèse, discussion générale et perspectives

Le premier article présenté dans ce manuscrit porte sur la **quantification absolue en SPECT/CT osseux double phase du corps entier** chez les patients atteints ou suspects de rhumatisme inflammatoire, à la recherche d'une arthrite inflammatoire. L'originalité de ce travail réside dans l'utilisation d'une caméra CZT 360° à géométrie 3D pour réaliser des SPECT/CT osseux rapides aux phases précoce et tardive. Ainsi, on obtient une imagerie fonctionnelle et anatomique à l'échelle du corps entier, associée à une quantification absolue par mesure du SUV. Le passage d'une imagerie planaire 2D à une imagerie SPECT 3D couplée au scanner du corps entier nécessite davantage de temps d'interprétation pour le médecin nucléaire. Cette tâche peut s'avérer compliquée, en particulier pour un médecin junior non expérimentée, notamment en l'absence de critère objectif pour l'interprétation.

Nous avons montré qu'une analyse basée sur le SUVmax permet de prédire les anomalies détectées visuellement avec une bonne valeur prédictive négative supérieur à 95% aussi bien pour le groupe d'articulations périphériques que pour le groupe des articulations non périphériques. Ainsi, l'utilisation de seuils de SUVmax déterminés à partir des courbes ROC et d'une échelle de couleur adaptée, permettrait de réduire le temps consacré à l'analyse des images en ciblant uniquement les articulations dont le SUVmax est supérieur aux seuils.

En pratique, il suffit que la valeur du seuil de SUVmax se situe environ au milieu de l'échelle d'affichage et corresponde à une couleur facilement repérable, de sorte qu'il soit facile de distinguer visuellement les articulations dont le SUVmax est supérieur à ce seuil. Prenons l'exemple du seuil SUVmax égal à 4 selon les courbes ROC pour les articulations périphériques au temps tardif. En pratique, l'échelle de couleur utilisée pour l'affichage doit s'étendre de 0 à 7 ou 8, et en utilisant des couleurs qui permettent de repérer facilement le passage au-delà d'un SUVmax de 4.

Comme évoqué au chapitre 2, on peut aussi imaginer qu'à l'avenir, des algorithmes d'intelligence artificielle permettront de segmenter le squelette et d'identifier les articulations anormales dont le SUVmax est supérieur au seuil.

D'un autre côté, notre étude a révélé d'excellentes sensibilités contrastant avec des VPP basses dans la détection des arthrites inflammatoires périphériques visualisées par échographie. Comme évoqué précédemment, les principales explications

pourraient être la prévalence relativement faible des anomalies échographiques dans notre étude et une analyse plus exhaustive en SPECT. Mais aussi, la détection des atteintes inflammatoires en échographie pourrait être limitée par la présence, dans certains cas, d'arthropathies très évoluées (stades avancés de polyarthrite rhumatoïde et d'arthrose (134,135)). .

L'analyse des SPECT peut être gênée à la phase précoce par des artefacts cinétiques, notamment au niveau du rachis et du bassin, en raison de l'activité vasculaire des gros vaisseaux, du remplissage de la vessie et de l'excrétion urinaire au niveau des uretères (137). D'un autre côté, les zones riches en moelle osseuse, telles que les vertèbres, le sacrum ou les os iliaques, peuvent présenter une captation médullaire diffuse en scintigraphie osseuse (145). Ces captations, qui ne sont pas pathologiques, peuvent, en raison de l'effet de volume partiel, déborder sur les articulations voisines (par exemple les articulations sacro-iliaques ou les plateaux vertébraux). La localisation des anomalies sur le scanner et l'utilisation de critères visuels objectifs (98) ainsi que d'indices quantitatifs basés sur le SUVmax aident à distinguer ces fixations physiologiques des fixations pathologiques.

L'une des limites de la quantification en SPECT osseux est la variabilité du SUV en fonction de plusieurs paramètres tels que le nombre d'itérations et de sous-ensembles, le facteur de calibration, les filtres spatiaux utilisés ou encore la taille de la matrice. Pour remédier à ce manque de reproductibilité, il est nécessaire d'harmoniser les méthodes utilisées, comme c'est déjà le cas en TEP (8,146). Une autre solution pour limiter cette variabilité consiste à utiliser des paramètres semi-quantitatifs, comme le rapport des SUV entre une articulation donnée et une région de référence, par exemple.

Notre étude met en évidence une bonne corrélation entre l'analyse visuelle et l'analyse basée sur le SUVmax, et suggère que la quantification peut servir d'outil d'aide à l'analyse visuelle, ce qui est en accord avec les travaux antérieurs sur la quantification en SPECT (7,70,71,73,74,76,82).

La **faible sensibilité du SPECT osseux** (40–50 %) pour la détection des sacro-iliites identifiées en IRM nous a conduit à entreprendre une seconde étude afin d'essayer d'expliquer ce constat. Nous avons analysé le SPECT osseux aux phases précoce et tardive de 38 articulations sacro-iliaques (22 patients) présentant des anomalies de signal en IRM évocatrices d'une sacro-iliite unilatérale ou bilatérale. Une atteinte

inflammatoire en SPECT osseux, associant une fixation précoce et tardive, a été observée dans seulement 42% des cas de sacro-iliite détectés par IRM. Cependant, cette atteinte aux deux phases de l'examen SPECT était fortement associée à des critères de sévérité de l'inflammation (douleur, CRP anormale, score SPARCC). A l'inverse, lorsque l'examen SPECT était négatif, les anomalies IRM étaient moins sévères selon le score SPARCC, jamais associées à une CRP élevée, et le plus souvent asymptomatiques.

Bien que cela reste à confirmer, ces observations suggèrent que l'inflammation détectée en SPECT est plus sévère et peut-être plus tangible que celle détectée en IRM.

L'acquisition de SPECT/CT corps entier rapide est l'un des atouts majeurs des caméras CZT à géométrie 3D. Ceci est lié à leur meilleure sensibilité, comparativement aux caméras conventionnelles de type Anger (43), et à l'utilisation de l'outil « bodycontouring ». Toutefois, il peut être nécessaire d'accélérer l'acquisition des images SPECT dans certaines circonstances, par exemple pour mieux gérer le flux de patients, notamment en période de tension, ou pour minimiser les artefacts de mouvement chez les patients douloureux ou peu coopérants. Or, diminuer le temps d'acquisition entraîne une diminution de la statistique de comptage, une augmentation du bruit et, par conséquent, une diminution de la qualité d'image. D'où l'intérêt d'utiliser des algorithmes de réduction du bruit par apprentissage profond (DLNR) permettant de réduire le temps d'acquisition en conservant une bonne qualité des images.

Nous avons testé un **algorithme de débruitage** développé par la société Spectrum Dynamics, le constructeur de la caméra CZT VERITON®. Nous avons essayé de déterminer dans quelle mesure les temps d'enregistrement des SPECT osseux du corps entier pouvaient encore être réduits grâce à cet algorithme. Notre étude incluant 19 patients ayant des lésions osseuses, montre que le DLNR permet de réduire le temps d'enregistrement d'environ 40%. Ainsi, le temps d'enregistrement du SPECT osseux pourrait passer de 10 à 6 minutes tout en préservant une bonne qualité de l'image comme le montre les scores de qualité, le rapport contraste/bruit (CNR) de l'os normal par rapport aux tissus mous et le CNR des lésions osseuses. Un seul patient obèse, parmi les 19 inclus dans l'étude, présentait une qualité insuffisante des images après une réduction de 40 % du temps d'enregistrement et l'application du DLNR. Ceci

est probablement dû à son poids élevé et à l'activité injectée relativement faible de HDP-^{99m}Tc.

Deux études ont déjà montré une réduction du temps d'enregistrement du SPECT osseux sur caméra conventionnelle d'Anger de 20 minutes à 3 minutes par position de lit (123,124), mais avec des activités injectées relativement élevées, comprises entre 925 et 1110 MBq. À notre connaissance, notre étude est la première ayant évalué un algorithme de débruitage par apprentissage profond sur une caméra CZT et en SPECT osseux du corps entier. En pratique, l'application de cet algorithme permettrait soit de réduire la durée d'enregistrement des images, soit de diminuer les activités injectées. Ceci pourrait être utile pour la prise en charge de certains patients, notamment des patients douloureux ou des enfants en bas âge, avec une réduction des artéfacts de mouvement. D'autre part, une diminution des activités injectées permettrait de réduire l'irradiation des patients. Enfin, la diminution du temps d'enregistrement permettrait d'optimiser le flux des patients, notamment durant les périodes de tension, telles que les problèmes d'approvisionnement en ^{99m}Tc ou en cas de panne de machine.

Nous avons constaté une discrète diminution des SUVmax des lésions osseuses avec l'algorithme DLNR. Toutefois, cette baisse demeure peu importante avec une forte corrélation entre les SUVmax obtenus avec et sans DLNR (corrélation de Pearson $R^2 = 0,99$).

Ces résultats nécessitent d'être confortés par des études avec un effectif plus important. Une évaluation par d'autres indices serait nécessaire (123,124,127,130), comme les indices de comparaison voxel par voxel, tels que le PSNR et la RMSE, ou les indices évaluant la similarité globale, comme le SSIM et le coefficient de Pierson. Une comparaison de la détection des lésions osseuses pourrait être aussi réalisée.

Afin de pouvoir réduire le temps d'enregistrement du SPECT, le DLNR a été appliqué en plus des filtres conventionnelles recommandés par le constructeur. Ces filtres agissent par convolution dans le domaine spatial, en appliquant des opérations mathématiques aux valeurs des voxels. Ainsi, ces filtres permettent de réduire le bruit mais en lissant l'image ce qui peut entrainer une dégradation de la résolution spatiale et une perte des détails fins (117). Ceci n'est pas le cas du DLNR qui se caractérisé par sa capacité à reconnaitre plus spécifiquement le bruit statistique, qui est lié aux faibles nombres de coups enregistrés en SPECT. Dans ce contexte, il semblait

pertinent d'essayer de déterminer si les filtres conventionnels sont encore nécessaires lorsque l'algorithme de DLNR est utilisé. C'était l'objectif de l'étude suivante, qui visait à évaluer l'algorithme DLNR en remplacement des filtres conventionnels (CSF) généralement utilisés avec la caméra CZT à géométrie 3D (Veriton-400^{TM}).

Le travail comparant le DLNR aux filtres conventionnels recommandé par le constructeur a comporté deux études : i) sur un fantôme IEC et ii) sur 20 patients présentant des lésions osseuses secondaires ou des arthrites. Nous avons évalué plusieurs indices, tels que le bruit relatif, des indices quantitatifs (SUVmax des lésions osseuses et coefficients de recouvrement des sphères du fantôme), ainsi que le ratio contraste/bruit (CNR) des sphères du fantôme et des lésions osseuses.

La réduction du bruit par l'algorithme DLNR a permis d'obtenir des images moins bruitées (bruit relatif plus faible), ainsi qu'une meilleure quantification (SUVmax et coefficients de recouvrement plus élevés) notamment pour les structures de petite taille. En conséquence, les valeurs du CNR des lésions osseuses et des sphères du fantôme, étaient plus élevées pour le DLNR.

A des niveaux de bruit équivalent, le SUVmax et le CNR des sphères étaient plus élevés pour le DLNR comparativement aux filtres conventionnels (Butterworth, gaussien, kernel inter itératif et médian post reconstruction).

Ces résultats montrent que **l'algorithme de réduction de bruit par apprentissage profond dépasse les performances des filtres conventionnels** et fournit une qualité d'image remarquable.

Pour conforter ces résultats, il serait nécessaire de réaliser des études incluant un plus grand nombre de patients, et d'évaluer les images à l'aide d'un score de qualité et de confiance diagnostique établi pour des médecins. Si une nouvelle étude sur fantôme IEC était envisagée, il serait aussi intéressant de mesurer le coefficient de recouvrement du contraste, plus adapté à l'évaluation des algorithmes de réduction du bruit, car sa formule comporte une normalisation par rapport au bruit de fond.

Pour les deux études présentées dans ce manuscrit, l'algorithme de réduction du bruit utilisé correspondait à un réseau neuronal convolutif profond basé sur une architecture U-Net 3D intégrant des unités résiduelles. Cet algorithme développé par Spectrum Dynamics Medical a été entraîné de manière supervisée à l'aide de paires d'images avec une statistique de comptage importante. Les images utilisées pour entraîner ce

réseau de neurones ont été reconstruites, au préalable, avec un filtre médian post-reconstruction et un kernel inter-itératif. Il serait peut-être plus pertinent d'utiliser des images d'entrée sans filtration préalable. Cela permettrait au réseau de neurone de mieux apprendre à reconnaitre le bruit poissonnien. En effet, en utilisant des images déjà filtrées, le réseau de neurones risque d'apprendre à reproduire l'effet du filtre plutôt que de restaurer le signal réel.

D'un autre côté, le DLNR a été appliqué aux images SPECT après reconstruction itérative. Il serait toutefois possible de l'appliquer avant ou pendant la reconstruction, ce qui serait probablement plus efficace. L'algorithme peut être appliqué directement sur les données brutes dans le domaine des projections (127,128), ou pendant le processus de reconstruction, avant chaque itération (143). L'entraînement du réseau de neurones sur les projections lui permettrait d'apprendre à reconnaître plus spécifiquement le bruit, car le processus de reconstruction peut modifier ses caractéristiques et produire un bruit structuré qui s'intensifie avec le nombre d'itérations (8).

Cet algorithme de réduction de bruit par apprentissage profond est l'une des applications de l'intelligence artificielle en imagerie. L'intelligence artificielle trouve en effet plusieurs applications dans le domaine de l'imagerie, comme la réduction du bruit, l'amélioration de la résolution, la détection des lésions, la segmentation et la quantification, ou encore l'aide à la rédaction des comptes-rendus.

Parmi les reproches faits à l'intelligence artificielle (IA), on trouve le caractère opaque des algorithmes utilisés, qui constituent des « boîtes noires ». Contrairement aux filtres conventionnels (médian, Butterworth, gaussien) dont on connaît le fonctionnement, il nous est impossible de savoir exactement comment chaque voxel a été modifié par le réseau de neurones. Cet algorithme risque d'atténuer un voxel pathologique en le confondant avec du bruit, mais il peut aussi créer de « faux » foyers. Cela peut poser un problème de confiance chez le clinicien. Étant donné que ces algorithmes dépendent fortement du jeu de données d'entraînement, leur généralisation peut poser problème, notamment lorsqu'il s'agit de les appliquer à des images issues de différents protocoles d'acquisition et de reconstruction. C'est pourquoi il est nécessaire de valider strictement et rigoureusement ces algorithmes d'intelligence artificielle à l'aide d'études évaluant plusieurs indices quantitatifs, ainsi que leur impact clinique (147). Il

est aussi nécessaire de les revalider régulièrement dans le temps car la technologie SPECT peut varier plus ou moins rapidement avec le temps.

À travers les études exposées dans ce manuscrit, nous estimons que l'utilisation d'indices quantitatifs peut représenter une aide à l'interprétation des examens SPECT/CT osseux. Pour cela, **nous continuons à travailler sur la quantification dans d'autres applications**, avec deux études en cours :

- **Etude PERQUAL** : performance prédictive de la quantification en scintigraphie osseuse TEMP/TDM avant une chirurgie d'arthrodèse lombaire.

Cette étude s'intéresse à la quantification absolue dans le bilan préopératoire des arthrodèses lombaires. La lombalgie chronique est un problème de santé publique et constitue la première cause d'arrêt de travail. La prise en charge des douleurs lombaires réfractaires au traitement médical fait recours à des procédures chirurgicales telles que l'arthrodèse, visant à fusionner plusieurs vertèbres adjacentes. A l'issue de la chirurgie d'arthrodèse, une évolution clinique favorable à 1 an est rapportée chez environ 70 % des patient(e)s. Par contre, on assiste à une absence d'amélioration significative des indices de qualité de vie et de la douleur chez les 30 % des personnes restantes (148,149). L'hypothèse de notre étude est que la fixation en scintigraphie osseuse TEMP/TDM quantifiée par le SUVmax sur une caméra à semi-conducteur CZT en préopératoire aiderait à prédire les bons répondeurs à la chirurgie d'arthrodèse lombaire.

- **Etude MUSIC** : Apport de l'analyse MUltiparamétrique en Scintigraphie osseuse pour la caractérisation des lésions osseuses solitaires dont l'origine maligne ne peut être exclue en Imagerie Conventionnelle

Cette étude s'intéresse à la quantification absolue dans la caractérisation des lésions osseuses solitaires. La caractérisation des lésions osseuses est parfois difficile en imagerie conventionnelle comprenant la radiographie, la TDM et l'IRM. A l'issue du bilan d'imagerie conventionnelle, les lésions osseuses dont le caractère malin ne peut être exclu, correspondant à des lésions indéterminées, bénéficient souvent d'une biopsie afin de confirmer ou d'infirmer la malignité. La biopsie, de caractère bénin dans plus de 50% des cas, est un acte invasif, coûteux et avec de possibles complications infectieuses, hémorragiques ou fracturaires. L'hypothèse de l'étude est que la scintigraphie osseuse SPECT-CT, examen non invasif de deuxième intention après

l’imagerie morphologique, permet de mieux caractériser les lésions osseuses solitaires, en orientant davantage vers une origine bénigne ou maligne.

Conclusions

La quantification absolue est désormais possible en SPECT grâce à l'imagerie hybride SPECT/CT et aux avancées de la reconstruction itérative, qui prend en compte la correction de plusieurs facteurs physiques tels que l'atténuation, la diffusion, la perte de résolution spatiale et l'effet de volume partiel. D'un autre côté, les nouvelles caméras CZT à géométrie 3D permettent d'effectuer des acquisitions SPECT/CT du corps entier en un temps d'enregistrement beaucoup plus faible qu'auparavant. Nos travaux portant sur le SPECT/CT osseux du corps entier dans les pathologies rhumatologiques, montrent que la quantification absolue peut faciliter l'interprétation des images en orientant l'analyse visuelle vers les groupes d'articulations présentant des valeurs de SUVmax supérieures à des seuils de normalité. L'utilisation de ces seuils permet alors et surtout d'adapter l'échelle d'affichage (ou fenêtrage) des images en SUV.

Dans un second temps, nous avons évalué l'intérêt d'un algorithme de réduction de bruit par apprentissage profond en SPECT osseux. L'application de cet algorithme permet de de réduire le temps d'enregistrement du SPECT osseux du corps entier d'environ 40 %. Ceci peut être bénéfique pour optimiser le flux de patients et améliorer leur confort. Cet algorithme, dont les performances semblent dépasser celles des filtres conventionnels, fournit une qualité d'image remarquable adaptée à l'analyse des SPECT osseuses réalisées avec une caméra CZT 360° couvrant l'ensemble du corps.

Des études complémentaires seraient nécessaires pour conforter l'ensemble de ces résultats.

Références

1. Parghane RV, Singh B, Sharma A, Singh H, Singh P, Bhattacharya A. Role of^{99m} Tc-Methylene Diphosphonate SPECT/CT in the Detection of Sacroiliitis in Patients with Spondyloarthropathy: Comparison with Clinical Markers and MRI. J Nucl Med Technol. déc 2017;45(4):280-4.

2. Palmedo H, Marx C, Ebert A, Kreft B, Ko Y, Türler A, et al. Whole-body SPECT/CT for bone scintigraphy: diagnostic value and effect on patient management in oncological patients. Eur J Nucl Med Mol Imaging. janv 2014;41(1):59-67.

3. Kapsoritakis N, Stathaki M, Bourogianni O, Tsaroucha A, Papadaki E, Simos P, et al. Clinical impact of targeted single-photon emission computed tomography/computed tomography (SPECT/CT) bone scintigraphy on the assessment of bone metastasis in cancer patients. Nucl Med Commun. nov 2021;42(11):1202-8.

4. An YS, Park DY, Min BH, Lee SJ, Yoon JK. Comparison of bone single-photon emission computed tomography (SPECT)/CT and bone scintigraphy in assessing knee joints. BMC Med Imaging. 26 mars 2021;21(1):60.

5. Hutton BF, Buvat I, Beekman FJ. Review and current status of SPECT scatter correction. Phys Med Biol. 21 juill 2011;56(14):R85-112.

6. Shaoying Liu, Farncombe TH. Collimator-detector response compensation in quantitative SPECT reconstruction. In: 2007 IEEE Nuclear Science Symposium Conference Record [Internet]. Honolulu, HI, USA: IEEE; 2007 [cité 6 juill 2025]. p. 3955-60. Disponible sur: http://ieeexplore.ieee.org/document/4436983/

7. Bahloul A, Verger A, Blum A, Chawki MB, Perrin M, Melki S, et al. Bone Scintigraphy of Vertebral Fractures With a Whole-Body CZT Camera in a PET-Like Utilization. Front Nucl Med [Internet]. 2021 [cité 19 sept 2023];1. Disponible sur: https://www.frontiersin.org/articles/10.3389/fnume.2021.740275

8. Dickson JC, Armstrong IS, Gabiña PM, Denis-Bacelar AM, Krizsan AK, Gear JM, et al. EANM practice guideline for quantitative SPECT-CT. Eur J Nucl Med Mol Imaging. mars 2023;50(4):980-95.

9. Liu J, Yang Y, Wernick MN, Pretorius PH, King MA. Deep learning with noise-to-noise training for denoising in SPECT myocardial perfusion imaging. Med Phys. janv 2021;48(1):156-68.

10. Fogelman I, Gnanasegaran G, Van der Wall H. Radionuclide and hybrid bone imaging. Heidelberg: Springer; 2012.

11. Taichman RS. Blood and bone: two tissues whose fates are intertwined to create the hematopoietic stem-cell niche. Blood. 1 avr 2005;105(7):2631-9.

12. Brodsky B, Persikov AV. Molecular structure of the collagen triple helix. Adv Protein Chem. 2005;70:301-39.

13. Mackie EJ. Osteoblasts: novel roles in orchestration of skeletal architecture. Int J Biochem Cell Biol. sept 2003;35(9):1301-5.

14. Xing L, Boyce BF. Regulation of apoptosis in osteoclasts and osteoblastic cells. Biochem Biophys Res Commun. 18 mars 2005;328(3):709-20.

15. Boyle WJ, Simonet WS, Lacey DL. Osteoclast differentiation and activation. Nature. mai 2003;423(6937):337-42.

16. Thomas T, Martin A. Formation osseuse, facteurs de régulation. J Société Biol. 2008;202(4):257-64.

17. Pocock NA, Eisman JA, Hopper JL, Yeates MG, Sambrook PN, Eberl S. Genetic determinants of bone mass in adults. A twin study. J Clin Invest. 1 sept 1987;80(3):706-10.

18. Trueta J, Morgan JD. THE VASCULAR CONTRIBUTION TO OSTEOGENESIS: I. Studies by the Injection Method. J Bone Joint Surg Br. févr 1960;42-B(1):97-109.

19. Raisz LG. Physiology and pathophysiology of bone remodeling. Clin Chem. août 1999;45(8 Pt 2):1353-8.

20. Mills BG, Frausto A. Cytokines Expressed in Multinucleated Cells: Paget's Disease and Giant Cell Tumors versus Normal Bone. Calcif Tissue Int. juill 1997;61(1):16-21.

21. Papanicolaou DA, Wilder RL, Manolagas SC, Chrousos GP. The pathophysiologic roles of interleukin-6 in human disease. Ann Intern Med. 15 janv 1998;128(2):127-37.

22. Siris ES. Paget's Disease of Bone. J Bone Miner Res. 1 juill 1998;13(7):1061-5.

23. Mohanty M. Cellular basis for failure of joint prosthesis. Biomed Mater Eng. 1996;6(3):165-72.

24. Schneider A, Kalikin LM, Mattos AC, Keller ET, Allen MJ, Pienta KJ, et al. Bone Turnover Mediates Preferential Localization of Prostate Cancer in the Skeleton. Endocrinology. 1 avr 2005;146(4):1727-36.

25. Roodman GD. Mechanisms of Bone Metastasis. N Engl J Med. 15 avr 2004;350(16):1655-64.

26. Guise TA, Yin JJ, Taylor SD, Kumagai Y, Dallas M, Boyce BF, et al. Evidence for a causal role of parathyroid hormone-related protein in the pathogenesis of human breast cancer-mediated osteolysis. J Clin Invest. 1 oct 1996;98(7):1544-9.

27. Thomas RJ, Guise TA, Yin JJ, Elliott J, Horwood NJ, Martin TJ, et al. Breast Cancer Cells Interact with Osteoblasts to Support Osteoclast Formation1. Endocrinology. 1 oct 1999;140(10):4451-8.

28. Yin JJ, Mohammad KS, Käkönen SM, Harris S, Wu-Wong JR, Wessale JL, et al. A causal role for endothelin-1 in the pathogenesis of osteoblastic bone metastases. Proc Natl Acad Sci. 16 sept 2003;100(19):10954-9.

29. Fielder PJ, Rosenfeld RG, Graves HC, Grandbois K, Maack CA, Sawamura S, et al. Biochemical analysis of prostate specific antigen-proteolyzed insulin-like growth factor binding protein-3. Growth Regul. déc 1994;4(4):164-72.

30. Killian CS, Corral DA, Kawinski E, Constantine RI. Mitogenic Response of Osteoblast Cells to Prostate-Specific Antigen Suggests an Activation of Latent TGF-β and a Proteolytic Modulation of Cell Adhesion Receptors. Biochem Biophys Res Commun. avr 1993;192(2):940-7.

31. On behalf of the EANM Bone & Joint Committee and the Oncology Committee., Van Den Wyngaert T, Strobel K, Kampen WU, Kuwert T, Van Der Bruggen W, et al. The EANM practice guidelines for bone scintigraphy. Eur J Nucl Med Mol Imaging. août 2016;43(9):1723-38.

32. Subramanian G, McAfee JG, Blair RJ, Kallfelz FA, Thomas FD. Technetium-99m-methylene diphosphonate--a superior agent for skeletal imaging: comparison with other technetium complexes. J Nucl Med Off Publ Soc Nucl Med. août 1975;16(8):744-55.

33. Blake GM, Moore AEB, Park-Holohan SJ, Fogelman I. A direct in vivo measurement of 99mTc-methylene diphosphonate protein binding: Nucl Med Commun. juill 2003;24(7):829-35.

34. Fleisch H, Graham R, Russell G, Francis MD. Diphosphonates Inhibit Hydroxyapatite Dissolution in vitro and Bone Resorption in Tissue Culture and in vivo. Science. 19 sept 1969;165(3899):1262-4.

35. Lin JH. Bisphosphonates: A review of their pharmacokinetic properties. Bone. févr 1996;18(2):75-85.

36. Blake GM, Park-Holohan SJ, Cook GJR, Fogelman I. Quantitative studies of bone with the use of 18F-fluoride and 99mTc-methylene diphosphonate. Semin Nucl Med. janv 2001;31(1):28-49.

37. Van Langevelde A, Driessen OMJ, Pauwels EKJ, Thesingh CW. Aspects of 99mTechnetium binding from an ethane-1-hydroxy-1,1-diphosphonate-99mTc complex to bone. Eur J Nucl Med. mars 1977;2(1):47-51.

38. Shani J, Amir D, Soskolne WA, Schwartz Z, Chisin R, Sela J. Correlations between uptake of technetium, calcium, phosphate, and mineralization in rat tibial bone repair. J Nucl Med Off Publ Soc Nucl Med. déc 1990;31(12):2011-4.

39. Cuvilliers C, Palard Novello X, Pontoizeau C, Meneret P, Devillers A, Le Jeune F, et al. Intérêt de la tomoscintigraphie au temps tissulaire dans l'exploration des douleurs subaigües ou chroniques des extrémités inférieures par scintigraphie osseuse. Médecine Nucl. juill 2021;45(4):194.

40. Toegel S, Hoffmann O, Wadsak W, Ettlinger D, Mien LK, Wiesner K, et al. Uptake of bone-seekers is solely associated with mineralisation! A study with 99mTc-MDP, 153Sm-EDTMP and 18F-fluoride on osteoblasts. Eur J Nucl Med Mol Imaging. 17 avr 2006;33(4):491-4.

41. Imbert L, Marie PY. CZT cameras: A technological jump for myocardial perfusion SPECT. J Nucl Cardiol. août 2016;23(4):894-6.

42. Imbert L, Bahloul A, Verger A, Marie PY. 360° CZT gamma cameras for nuclear medicine and molecular imaging. In: Nuclear Medicine and Molecular Imaging [Internet]. Elsevier; 2022 [cité 22 juin 2025]. p. 390-9. Disponible sur: https://linkinghub.elsevier.com/retrieve/pii/B9780128229606000879

43. Desmonts C, Bouthiba MA, Enilorac B, Nganoa C, Agostini D, Aide N. Evaluation of a new multipurpose whole-body CzT-based camera: comparison with a dual-head Anger camera and first clinical images. EJNMMI Phys. déc 2020;7(1):18.

44. Perrin M, Djaballah W, Moulin F, Claudin M, Veran N, Imbert L, et al. Stress-first protocol for myocardial perfusion SPECT imaging with semiconductor cameras: high diagnostic performances

with significant reduction in patient radiation doses. Eur J Nucl Med Mol Imaging. juin 2015;42(7):1004-11.

45. Bahloul A, Verger A, Lamash Y, Roth N, Dari D, Marie PY, et al. Ultra-fast whole-body bone tomoscintigraphies achieved with a high-sensitivity 360° CZT camera and a dedicated deep-learning noise reduction algorithm. Eur J Nucl Med Mol Imaging. avr 2024;51(5):1215-20.

46. Melki S, Chawki MB, Marie PY, Imbert L, Verger A. Augmented planar bone scintigraphy obtained from a whole-body SPECT recording of less than 20 min with a high-sensitivity 360° CZT camera. Eur J Nucl Med Mol Imaging. mai 2020;47(5):1329-31.

47. Imbert L, Chevalier E, Claudin M, Karcher G, Verger A, Paycha F, et al. A one-shot whole-body bone SPECT may be recorded in less than 20 minutes with the high-sensitivity Veriton® CZT-camera. J Nucl Med. 1 mai 2019;60(supplement 1):1288.

48. Quantitative Nuclear Medicine Imaging: Concepts, Requirements and Methods [Internet]. Vienna: INTERNATIONAL ATOMIC ENERGY AGENCY; 2014. (Human Health Reports). Disponible sur: https://www.iaea.org/publications/10380/quantitative-nuclear-medicine-imaging-concepts-requirements-and-methods

49. Chang LT. A Method for Attenuation Correction in Radionuclide Computed Tomography. IEEE Trans Nucl Sci. 1978;25(1):638-43.

50. Gullberg GT, Huesman RH, Malko JA, Pelc NJ, Budinger TF. An attenuated projector-backprojector for iterative SPECT reconstruction. Phys Med Biol. août 1985;30(8):799-816.

51. Brown S, Bailey DL, Willowson K, Baldock C. Investigation of the relationship between linear attenuation coefficients and CT Hounsfield units using radionuclides for SPECT. Appl Radiat Isot. sept 2008;66(9):1206-12.

52. Seret A, Bernard C. Quantitative capabilities of commercial CZT SPECT-CT cameras with 99mTc. EJNMMI Phys. 10 mai 2025;12(1):44.

53. Buvat I. Quantification en tomographie d'émission. https://inis.iaea.org/collection/NCLCollectionStore/_Public/48/058/48058292.pdf. :120.

54. Ritt P, Vija H, Hornegger J, Kuwert T. Absolute quantification in SPECT. Eur J Nucl Med Mol Imaging. mai 2011;38 Suppl 1:S69-77.

55. Ma J, Vija AH. Evaluation of quantitation accuracy for xSPECT. In: 2015 IEEE Nuclear Science Symposium and Medical Imaging Conference (NSS/MIC). 2015. p. 1-4.

56. Quantitative Nuclear Medicine Imaging: Concepts, Requirements and Methods [Internet]. Vienna: INTERNATIONAL ATOMIC ENERGY AGENCY; 2014. (Human Health Reports). Disponible sur: https://www.iaea.org/publications/10380/quantitative-nuclear-medicine-imaging-concepts-requirements-and-methods

57. Abdoli M, Dierckx RAJO, Zaidi H. Metal artifact reduction strategies for improved attenuation correction in hybrid PET/CT imaging: Metal artifact reduction in CT-based PET attenuation correction. Med Phys. 24 mai 2012;39(6Part1):3343-60.

58. Kennedy JA, Israel O, Frenkel A, Bar-Shalom R, Azhari H. The reduction of artifacts due to metal hip implants in CT-attenuation corrected PET images from hybrid PET/CT scanners. Med Biol Eng Comput. juin 2007;45(6):553-62.

59. Harnish R, Prevrhal S, Alavi A, Zaidi H, Lang TF. The effect of metal artefact reduction on CT-based attenuation correction for PET imaging in the vicinity of metallic hip implants: a phantom study. Ann Nucl Med. juill 2014;28(6):540-50.

60. Dickson JC, Tossici-Bolt L, Sera T, Erlandsson K, Varrone A, Tatsch K, et al. The impact of reconstruction method on the quantification of DaTSCAN images. Eur J Nucl Med Mol Imaging. janv 2010;37(1):23-35.

61. Cachovan M, Vija A, Hornegger J, Kuwert T. Quantification of 99mTc-DPD concentration in the lumbar spine with SPECT/CT. EJNMMI Res. 2013;3(1):45.

62. Kuji I, Yamane T, Seto A, Yasumizu Y, Shirotake S, Oyama M. Skeletal standardized uptake values obtained by quantitative SPECT/CT as an osteoblastic biomarker for the discrimination of active bone metastasis in prostate cancer. Eur J Hybrid Imaging. déc 2017;1(1):2.

63. Kaneta T, Ogawa M, Daisaki H, Nawata S, Yoshida K, Inoue T. SUV measurement of normal vertebrae using SPECT/CT with Tc-99m methylene diphosphonate. Am J Nucl Med Mol Imaging. 2016;6(5):262-8.

64. Arvola S, Jambor I, Kuisma A, Kemppainen J, Kajander S, Seppänen M, et al. Comparison of standardized uptake values between 99mTc-HDP SPECT/CT and 18F-NaF PET/CT in bone metastases of breast and prostate cancer. EJNMMI Res. 24 janv 2019;9(1):6.

65. Mohd Rohani MF, Mat Nawi N, Shamim SE, Wan Sohaimi WF, Wan Zainon WMN, Musarudin M, et al. Maximum standardized uptake value from quantitative bone single-photon emission computed tomography/computed tomography in differentiating metastatic and degenerative joint disease of the spine in prostate cancer patients. Ann Nucl Med. janv 2020;34(1):39-48.

66. Tabotta F, Jreige M, Schaefer N, Becce F, Prior JO, Nicod Lalonde M. Quantitative bone SPECT/CT: high specificity for identification of prostate cancer bone metastases. BMC Musculoskelet Disord. déc 2019;20(1):619.

67. Lin L, Zheng R, Geng J, Wang X, Li M, Fan R, et al. Skeletal standardized uptake values obtained using quantitative SPECT/CT for the detection of bone metastases in patients with lung adenocarcinoma. Front Med. 2 févr 2023;10:1119214.

68. Beck M, Sanders JC, Ritt P, Reinfelder J, Kuwert T. Longitudinal analysis of bone metabolism using SPECT/CT and 99mTc-diphosphono-propanedicarboxylic acid: comparison of visual and quantitative analysis. EJNMMI Res. déc 2016;6(1):60.

69. Gherghe M, Mutuleanu MD, Stanciu AE, Irimescu I, Lazar AM, Toma RV, et al. Quantitative Assessment of Treatment Response in Metastatic Breast Cancer Patients by SPECT-CT Bone Imaging—Getting Closer to PET-CT. Cancers. 23 janv 2023;15(3):696.

70. Lee K, Kim H, Kim Y il, Park B, Shim WH, Oh JS, et al. Preliminary Study for Quantitative Assessment of Sacroiliitis Activity Using Bone SPECT/CT: Comparison of Diagnostic Performance of Quantitative Parameters. Nucl Med Mol Imaging. déc 2022;56(6):282-90.

71. Tsuchitani T, Kitajima K, Azuma N, Tamura M, Takahashi Y, Kotoura N. Clinical value of the threshold derived from bone single-photon emission computed tomography/computed tomography in differentiating sternoclavicular arthritis. Hell J Nucl Med. 2022;25(1):32-7.

72. Kim J, Lee HH, Kang Y, Kim TK, Lee SW, So Y, et al. Maximum standardised uptake value of quantitative bone SPECT/CT in patients with medial compartment osteoarthritis of the knee. Clin Radiol. juill 2017;72(7):580-9.

73. De Laroche R, Simon E, Suignard N, Williams T, Henry MP, Robin P, et al. Clinical interest of quantitative bone SPECT-CT in the preoperative assessment of knee osteoarthritis. Medicine (Baltimore). août 2018;97(35):e11943.

74. Ulrich M, Lehnick D, Strobel K, Grünig H, Lima T, Iselin L, et al. Quantitative bone single photon emission computed tomography/computed tomography in symptomatic and asymptomatic foot and ankle osteoarthritis. Nucl Med Commun. oct 2024;45(10):848-57.

75. Tofuku K, Koga H, Komiya S. The diagnostic value of single-photon emission computed tomography/computed tomography for severe sacroiliac joint dysfunction. Eur Spine J [Internet]. 17 mai 2014 [cité 3 août 2025]; Disponible sur: http://link.springer.com/10.1007/s00586-014-3375-y

76. Lim CH, Kim HS, Lee KA, Kim J, Park SB. Clinical significance of quantitative bone SPECT/CT in the evaluation of hand and wrist pain in patients with rheumatic disease. Sci Rep. 10 janv 2022;12(1):327.

77. Suh MS, Lee WW, Kim YK, Yun PY, Kim SE. Maximum Standardized Uptake Value of^{99m} Tc Hydroxymethylene Diphosphonate SPECT/CT for the Evaluation of Temporomandibular Joint Disorder. Radiology. sept 2016;280(3):890-6.

78. Yama N, Nagoya S, Sugita S, Koyama M, Hatakenaka M. Diagnosis of prosthetic joint infection at the hip using the standard uptake value of three-phase 99mTc-hydroxymethylene diphosphonate SPECT/CT. Ann Nucl Med. juill 2022;36(7):634-42.

79. Kim YI, Ryu JS, Kim JK, Oh BH, Shin YH. Quantitative Bone SPECT/CT Parameters Could Predict the Success of the Conservative Treatment for Symptomatic Basal Joint Arthritis of the Thumb. Clin Nucl Med. févr 2025;50(2):150-5.

80. Komoto H, Kitajima K, Azuma N, Tamura M, Yokoyama H, Tsuchitani T, et al. Quantitative bone SPECT/CT for evaluating treatment response in patient with sternoclavicular arthritis. Acta Radiol Open. oct 2022;11(10):205846012211284.

81. Melki S, Moulinet T, Verger A, Marie PY, Imbert L, Bahloul A. Targeted therapy monitoring of BRAF-V600-mutant Erdheim-Chester disease by fast quantitative whole-body bone CZT-tomoscintigraphies. Eur J Hybrid Imaging. 13 janv 2023;7(1):1.

82. Kim JY, Lee C, Park YL, Lee JH, Ryu YH, Huh JK. Diagnostic criteria for temporomandibular joint osteoarthritis using standardized uptake value in single-photon emission computed tomography–computed tomography. Sci Rep. 30 déc 2024;14(1):31569.

83. Costantino F, Talpin A, Said-Nahal R, Goldberg M, Henny J, Chiocchia G, et al. Prevalence of spondyloarthritis in reference to HLA-B27 in the French population: results of the GAZEL cohort. Ann Rheum Dis. avr 2015;74(4):689-93.

84. Zochling J, Smith EUR. Seronegative spondyloarthritis. Best Pract Res Clin Rheumatol. déc 2010;24(6):747-56.

85. Braun J, Sieper J. Ankylosing spondylitis. The Lancet. avr 2007;369(9570):1379-90.

86. Hammer RE, Maika SD, Richardson JA, Tang JP, Taurog JD. Spontaneous inflammatory disease in transgenic rats expressing HLA-B27 and human β2m: An animal model of HLA-B27-associated human disorders. Cell. nov 1990;63(5):1099-112.

87. Dougados M, Baeten D. Spondyloarthritis. The Lancet. juin 2011;377(9783):2127-37.

88. Rudwaleit M, Van Der Heijde D, Landewé R, Listing J, Akkoc N, Brandt J, et al. The development of Assessment of SpondyloArthritis international Society classification criteria for axial spondyloarthritis (part II): validation and final selection. Ann Rheum Dis. juin 2009;68(6):777-83.

89. Watad A, Bridgewood C, Russell T, Marzo-Ortega H, Cuthbert R, McGonagle D. The Early Phases of Ankylosing Spondylitis: Emerging Insights From Clinical and Basic Science. Front Immunol. 16 nov 2018;9:2668.

90. Heuft-Dorenbosch L, Spoorenberg A, Van Tubergen A, Landewé R, Van Der Tempel H, Mielants H, et al. Assessment of enthesitis in ankylosing spondylitis. Ann Rheum Dis. févr 2003;62(2):127-32.

91. Brophy S, Calin A. Ankylosing spondylitis: interaction between genes, joints, age at onset, and disease expression. J Rheumatol. oct 2001;28(10):2283-8.

92. Maksymowych WP, Landewé R. Imaging in ankylosing spondylitis. Best Pract Res Clin Rheumatol. juin 2006;20(3):507-19.

93. Mandl P, Navarro-Compán V, Terslev L, Aegerter P, Van Der Heijde D, D'Agostino MA, et al. EULAR recommendations for the use of imaging in the diagnosis and management of spondyloarthritis in clinical practice. Ann Rheum Dis. juill 2015;74(7):1327-39.

94. Braun J, Sieper J, Bollow M. Imaging of sacroiliitis. Clin Rheumatol. 2000;19(1):51-7.

95. Maksymowych WP, Inman RD, Salonen D, Dhillon SS, Williams M, Stone M, et al. Spondyloarthritis research Consortium of Canada magnetic resonance imaging index for assessment of sacroiliac joint inflammation in ankylosing spondylitis. Arthritis Care Res. 15 oct 2005;53(5):703-9.

96. Bhimreddy M, Weber-Levine C, Jiang K, Mahapatra S, Francois H, Boateng A, et al. Sacroiliitis: current imaging modalities and future directions: a narrative review. Spine J. mai 2025;25(5):863-75.

97. Russell AS, Lentle BC, Percy JS. Investigation of sacroiliac disease: Comparative evaluation of radiological and radionuclide techniques. J Rheumatol. mars 1975;2(1):45-51.

98. Ornilla E, Sancho L, Beorlegui C, Ribelles MJ, Aquerreta D, Prieto E, et al. Diagnostic value of quantitative SPECT/CT in assessing active sacroiliitis in patients with axial spondylarthritis and/or inflammatory low back pain. An Sist Sanit Navar. 28 avr 2022;45(1):e0953.

99. Cui J, Gong K, Guo N, Wu C, Meng X, Kim K, et al. PET image denoising using unsupervised deep learning. Eur J Nucl Med Mol Imaging. déc 2019;46(13):2780-9.

100. Kim Y il, Suh M, Kim YK, Lee HY, Shin K. The usefulness of bone SPECT/CT imaging with volume of interest analysis in early axial spondyloarthritis. BMC Musculoskelet Disord. déc 2015;16(1):9.

101. Eder L, Haddad A, Rosen CF, Lee K, Chandran V, Cook R, et al. The Incidence and Risk Factors for Psoriatic Arthritis in Patients With Psoriasis: A Prospective Cohort Study. Arthritis Rheumatol. avr 2016;68(4):915-23.

102. Taylor W, Gladman D, Helliwell P, Marchesoni A, Mease P, Mielants H. Classification criteria for psoriatic arthritis: Development of new criteria from a large international study. Arthritis Rheum. août 2006;54(8):2665-73.

103. Ogdie A, Weiss P. The Epidemiology of Psoriatic Arthritis. Rheum Dis Clin N Am. nov 2015;41(4):545-68.

104. Guillemin F, Saraux A, Guggenbuhl P, Roux CH, Fardellone P, Le Bihan E, et al. Prevalence of rheumatoid arthritis in France: 2001. Ann Rheum Dis. oct 2005;64(10):1427-30.

105. Hemminki K, Li X, Sundquist J, Sundquist K. Familial associations of rheumatoid arthritis with autoimmune diseases and related conditions. Arthritis Rheum. mars 2009;60(3):661-8.

106. Huizinga TWJ, Amos CI, Van Der Helm-van Mil AHM, Chen W, Van Gaalen FA, Jawaheer D, et al. Refining the complex rheumatoid arthritis phenotype based on specificity of the HLA–DRB1 shared epitope for antibodies to citrullinated proteins. Arthritis Rheum. nov 2005;52(11):3433-8.

107. McInnes IB, Schett G. The Pathogenesis of Rheumatoid Arthritis. N Engl J Med. 8 déc 2011;365(23):2205-19.

108. Smolen JS, Aletaha D, Barton A, Burmester GR, Emery P, Firestein GS, et al. Rheumatoid arthritis. Nat Rev Dis Primer. 8 févr 2018;4(1):18001.

109. Kim JY, Cho SK, Han M, Choi YY, Bae SC, Sung YK. The role of bone scintigraphy in the diagnosis of rheumatoid arthritis according to the 2010 ACR/EULAR classification criteria. J Korean Med Sci. févr 2014;29(2):204-9.

110. Qing C, Lei Y, Ma L, Xie P, Deng H. [A clinical study on the diagnosis of early rheumatoid arthritis using bone imaging with 99mTc-MDP]. Sheng Wu Yi Xue Gong Cheng Xue Za Zhi J Biomed Eng Shengwu Yixue Gongchengxue Zazhi. oct 2008;25(5):1193-6.

111. Ostendorf B, Mattes-György K, Reichelt DC, Blondin D, Wirrwar A, Lanzman R, et al. Early detection of bony alterations in rheumatoid and erosive arthritis of finger joints with high-resolution single photon emission computed tomography, and differentiation between them. Skeletal Radiol. janv 2010;39(1):55-61.

112. Buchbender C, Ostendorf B, Mattes-György K, Miese F, Wittsack HJ, Quentin M, et al. Synovitis and bone inflammation in early rheumatoid arthritis: high-resolution multi-pinhole SPECT versus MRI. Diagn Interv Radiol Ank Turk. 2013;19(1):20-4.

113. Buchbender C, Sewerin P, Mattes-György K, Miese F, Wittsack HJ, Specker C, et al. Utility of combined high-resolution bone SPECT and MRI for the identification of rheumatoid arthritis patients with high-risk for erosive progression. Eur J Radiol. févr 2013;82(2):374-9.

114. Abdelhafez YG, Godinez F, Sood K, Hagge RJ, Boutin RD, Raychaudhuri SP, et al. Feasibility of dual-phase 99mTc-MDP SPECT/CT imaging in rheumatoid arthritis evaluation. Quant Imaging Med Surg. juin 2021;11(6):2333-43.

115. McQueen FM. Imaging in early rheumatoid arthritis. Best Pract Res Clin Rheumatol. août 2013;27(4):499-522.

116. Tsui B. The AAPM/RSNA physics tutorial for residents. Physics of SPECT. RadioGraphics. janv 1996;16(1):173-83.

117. Lyra M, Ploussi A. Filtering in SPECT Image Reconstruction. Int J Biomed Imaging. 2011;2011:693795.

118. Kamiya T, Tatsumi M, Ueda J, Horitsugi G, Isohashi K, Kato H, et al. Comparison of image quality between block sequential regularized expectation maximization (BSREM) and ordered subset expectation maximization (OSEM) in FDG-PET/CT. J Nucl Med. 1 mai 2016;57(supplement 2):1583.

119. Sah BR, Stolzmann P, Delso G, Wollenweber SD, Hüllner M, Hakami YA, et al. Clinical evaluation of a block sequential regularized expectation maximization reconstruction algorithm in 18F-FDG PET/CT studies. Nucl Med Commun. janv 2017;38(1):57-66.

120. Lantos J, Mittra ES, Levin CS, Iagaru A. Standard OSEM vs. regularized PET image reconstruction: qualitative and quantitative comparison using phantom data and various clinical radiopharmaceuticals. Am J Nucl Med Mol Imaging. 2018;8(2):110-8.

121. Rogasch JM, Suleiman S, Hofheinz F, Bluemel S, Lukas M, Amthauer H, et al. Reconstructed spatial resolution and contrast recovery with Bayesian penalized likelihood reconstruction (Q.Clear) for FDG-PET compared to time-of-flight (TOF) with point spread function (PSF). EJNMMI Phys. déc 2020;7(1):2.

122. Sato H, Odagiri H, Yamaguchi N, Kodama H, Takeuchi T, Tanaka Y, et al. Investigation of the Optimal Parameters for Block Sequential Regularized Expectation Maximization (BSREM) Reconstruction in Bone SPECT Using a Ring-type Semiconductor SPECT/CT. Jpn J Radiol Technol. 2025;81(9):n/a.

123. Pan B, Qi N, Meng Q, Wang J, Peng S, Qi C, et al. Ultra high speed SPECT bone imaging enabled by a deep learning enhancement method: a proof of concept. EJNMMI Phys. déc 2022;9(1):43.

124. Qi N, Pan B, Meng Q, Yang Y, Feng T, Liu H, et al. Deep learning enhanced ultra-fast SPECT/CT bone scan in patients with suspected malignancy: quantitative assessment and clinical performance. Phys Med Biol. 7 juill 2023;68(13):135012.

125. Qin X, Zhang Z, Huang C, Dehghan M, Zaiane OR, Jagersand M. U2-Net: Going deeper with nested U-structure for salient object detection. Pattern Recognit. oct 2020;106:107404.

126. Pan Z, Qi N, Meng Q, Pan B, Feng T, Zhao J, et al. Fast SPECT/CT planar bone imaging enabled by deep learning enhancement. Med Phys. août 2024;51(8):5414-26.

127. Aghakhan Olia N, Kamali-Asl A, Hariri Tabrizi S, Geramifar P, Sheikhzadeh P, Farzanefar S, et al. Deep learning-based denoising of low-dose SPECT myocardial perfusion images: quantitative assessment and clinical performance. Eur J Nucl Med Mol Imaging. avr 2022;49(5):1508-22.

128. Sun J, Jiang H, Du Y, Li CY, Wu TH, Liu YH, et al. Deep learning-based denoising in projection-domain and reconstruction-domain for low-dose myocardial perfusion SPECT. J Nucl Cardiol Off Publ Am Soc Nucl Cardiol. juin 2023;30(3):970-85.

129. Ramon AJ, Yang Y, Pretorius PH, Johnson KL, King MA, Wernick MN. Improving Diagnostic Accuracy in Low-Dose SPECT Myocardial Perfusion Imaging With Convolutional Denoising Networks. IEEE Trans Med Imaging. sept 2020;39(9):2893-903.

130. Shiri I, AmirMozafari Sabet K, Arabi H, Pourkeshavarz M, Teimourian B, Ay MR, et al. Standard SPECT myocardial perfusion estimation from half-time acquisitions using deep convolutional residual neural networks. J Nucl Cardiol. déc 2021;28(6):2761-79.

131. Terslev L, Naredo E, Aegerter P, Wakefield RJ, Backhaus M, Balint P, et al. Scoring ultrasound synovitis in rheumatoid arthritis: a EULAR-OMERACT ultrasound taskforce-Part 2: reliability and application to multiple joints of a standardised consensus-based scoring system. RMD Open. juill 2017;3(1):e000427.

132. McHugh ML. The Chi-square test of independence. Biochem Medica. 2013;143-9.

133. Fagerland MW, Lydersen S, Laake P. The McNemar test for binary matched-pairs data: mid-p and asymptotic are better than exact conditional. BMC Med Res Methodol. déc 2013;13(1):91.

134. D'Agostino MA, Terslev L, Aegerter P, Backhaus M, Balint P, Bruyn GA, et al. Scoring ultrasound synovitis in rheumatoid arthritis: a EULAR-OMERACT ultrasound taskforce — Part 1: definition and development of a standardised, consensus-based scoring system. RMD Open. juill 2017;3(1):e000428.

135. Kalluri U, Balasubramanian N, Vasugi A, Dhanabal D, Joseph LD, Balasubramanian S. Histopathological Analysis and Comparison of Synovitis in Rheumatoid Arthritis and Osteoarthritis Patients in a Tertiary Care Centre. Int J Curr Res Rev. 2021;13(12):202-9.

136. Miyaji N, Miwa K, Tokiwa A, Ichikawa H, Terauchi T, Koizumi M, et al. Phantom and clinical evaluation of bone SPECT/CT image reconstruction with xSPECT algorithm. EJNMMI Res. déc 2020;10(1):71.

137. Ayoubi J, Guendouzen S, Morland D. Early-phase pelvic bone SPECT: Simulation and comparison of several acquisition protocols to reduce bladder artifact and improve image quality. Medicine (Baltimore). 29 janv 2021;100(4):e24473.

138. Tsoi C, Griffith JF, Lee RKL, Wong PCH, Tam LS. Imaging of sacroiliitis: Current status, limitations and pitfalls. Quant Imaging Med Surg. févr 2019;9(2):318-35.

139. Lambert RGW, Bakker PAC, Van Der Heijde D, Weber U, Rudwaleit M, Hermann KGA, et al. Defining active sacroiliitis on MRI for classification of axial spondyloarthritis: update by the ASAS MRI working group. Ann Rheum Dis. nov 2016;75(11):1958-63.

140. Marzo-Ortega H, McGonagle D, O'Connor P, Hensor EMA, Bennett AN, Green MJ, et al. Baseline and 1-year magnetic resonance imaging of the sacroiliac joint and lumbar spine in very

early inflammatory back pain. Relationship between symptoms, HLA-B27 and disease extent and persistence. Ann Rheum Dis. nov 2009;68(11):1721-7.

141. Weber U, Hodler J, Kubik RA, Rufibach K, Lambert RGW, Kissling RO, et al. Sensitivity and specificity of spinal inflammatory lesions assessed by whole-body magnetic resonance imaging in patients with ankylosing spondylitis or recent-onset inflammatory back pain. Arthritis Care Res. 15 juill 2009;61(7):900-8.

142. Weyts K, Lasnon C, Ciappuccini R, Lequesne J, Corroyer-Dulmont A, Quak E, et al. Artificial intelligence-based PET denoising could allow a two-fold reduction in [18F]FDG PET acquisition time in digital PET/CT. Eur J Nucl Med Mol Imaging. sept 2022;49(11):3750-60.

143. Yousefzadeh F, Yazdi M, Entezarmahdi SM, Faghihi R, Ghasempoor S, Shahamiri N, et al. SPECT-MPI iterative denoising during the reconstruction process using a two-phase learned convolutional neural network. EJNMMI Phys. 8 oct 2024;11(1):82.

144. Smith RL, Bartley L, O'Callaghan C, Haberska L, Marshall C. NEMA NU 2-2018 evaluation and image quality optimization of a new generation digital 32-cm axial field-of-view Omni Legend PET-CT using a genetic evolutionary algorithm. Biomed Phys Eng Express. 1 mars 2024;10(2):025032.

145. Abdelhai SF, Abdelhamed HM, El-Shafey AM, Almolla RM. Quantitative scintigraphy in discriminating sacroiliac joint physiological and pathological uptake. Egypt J Radiol Nucl Med. déc 2020;51(1):122.

146. Kaalep A, Sera T, Oyen W, Krause BJ, Chiti A, Liu Y, et al. EANM/EARL FDG-PET/CT accreditation - summary results from the first 200 accredited imaging systems. Eur J Nucl Med Mol Imaging. mars 2018;45(3):412-22.

147. Hustinx R, Pruim J, Lassmann M, Visvikis D. An EANM position paper on the application of artificial intelligence in nuclear medicine. Eur J Nucl Med Mol Imaging. déc 2022;50(1):61-6.

148. Glassman SD, Carreon LY, Djurasovic M, Dimar JR, Johnson JR, Puno RM, et al. Lumbar fusion outcomes stratified by specific diagnostic indication. Spine J. janv 2009;9(1):13-21.

149. Hedlund R, Johansson C, Hägg O, Fritzell P, Tullberg T. The long-term outcome of lumbar fusion in the Swedish lumbar spine study. Spine J. mai 2016;16(5):579-87.

Annexe A : Scintigraphie osseuse des fractures vertébrales à l'aide d'une caméra CZT corps entier, dans une utilisation similaire à celle de la TEP pour la quantification

frontiers in Nuclear Medicine

ORIGINAL RESEARCH
published: 10 September 2021
doi: 10.3389/fnume.2021.740275

Bone Scintigraphy of Vertebral Fractures With a Whole-Body CZT Camera in a PET-Like Utilization

*Achraf Bahloul[1], Antoine Verger[1,2], Alain Blum[3], Mohammad Bilal Chawki[1], Mathieu Perrin[1], Saifeddine Melki[1], Gilles Karcher[1,2], Pierre-Yves Marie[1,4] and Laetitia Imbert[1,2]**

[1] Université de Lorraine, CHRU-Nancy, Department of Nuclear Medicine and Nancyclotep Imaging Platform, Nancy, France, [2] Université de Lorraine, INSERM U1254, IADI, Nancy, France, [3] Université de Lorraine, CHRU-Nancy, Department of Radiology Guilloz, Nancy, France, [4] Université de Lorraine, INSERM, UMR-1116 DCAC, Nancy, France

Objective: An image display with a standardized uptake value (SUV) scale is recommended for analyzing PET exams, thus requiring the reconstruction of accurate images for both SUV measurement and visual analysis. This study aimed to determine whether such images may also be obtained with a high-speed CZT-SPECT/CT system, with a further application for the longitudinal monitoring of vertebral fractures.

Materials and Methods: SPECT image reconstruction was optimized with an IEC phantom according to both image quality parameters and accuracy of measured activity. The optimized reconstruction process was applied to ≤15 min ^{99m}Tc-HDP SPECT spine recordings previously acquired from 25 patients (74 ± 12 years old) at both early (1.3 ± 1.1 months) and late (5.2 ± 2.3 months) stages after an acute vertebral fracture.

Results: A SPECT reconstruction with 32 equivalent iterations was selected based on the association of high detectability for spheres down to 0.6 ml in volume, with accurate measured activity, although the latter was affected by partial volume effect for spheres ≤5.6 ml. Coherent measurements were obtained on these high-quality SPECT images for the SUVmax from the intact vertebrae of patients, which were stable between basal SPECT/CT and follow-up SPECT/CT (for T1 vertebrae: 5.7 ± 1.1 vs. 5.8 ± 1.1, $p = 0.76$), and from initially fractured vertebrae, which were dramatically higher on the basal compared with the follow-up SPECT (21.0 ± 8.5 vs. 11.2 ± 4.2, $p < 0.001$), whereas inverse changes in SUVmax were observed for newly compacted fractures identified on follow-up SPECT (74.4 ± 2.0 vs. 21.8 ± 10.3, $p = 0.002$). Finally, an image display with an SUV scale was shown to be advantageous for highlighting areas with >7.5 SUV, a level reached by 98% of vertebral fractures of <7 months and 4% of reference intact vertebrae.

Conclusion: Bone scintigraphy of vertebral fractures may be obtained with this CZT-SPECT/CT system with fast 3D acquisitions and high-quality images displayed with a reliable SUV scale, approaching what is achieved and recommended for PET imaging.

Keywords: CZT, SPECT, bone scintigraphy, vertebral fracture, standard uptake value

OPEN ACCESS

Edited by:
Mario Petretta,
Institute of Research and Medical Care (IRCCS) SDN, Italy

Reviewed by:
Roberta Assante,
University of Naples Federico II, Italy
Akio Nagaki,
Kurashiki Central Hospital, Japan

****Correspondence:***
Laetitia Imbert
l.imbert@chru-nancy.fr

Specialty section:
This article was submitted to PET and SPECT, a section of the journal Frontiers in Nuclear Medicine

Received: *12 July 2021*
Accepted: *04 August 2021*
Published: *10 September 2021*

Citation:
Bahloul A, Verger A, Blum A, Chawki MB, Perrin M, Melki S, Karcher G, Marie P-Y and Imbert L (2021) Bone Scintigraphy of Vertebral Fractures With a Whole-Body CZT Camera in a PET-Like Utilization. Front. Nucl. Med. 1:740275. doi: 10.3389/fnume.2021.740275

INTRODUCTION

An image display with a fixed standardized uptake value (SUV) scale is recommended for analyzing PET exams, likely enhancing the robustness and reproducibility of image analysis (1, 2). This requires the reconstruction of accurate images for both SUV measurement and visual analysis, and unfortunately, this goal is more difficult to achieve with conventional SPECT imaging.

However, several recently published studies have provided evidence of a significant contribution of absolute quantification in the interpretation of bone SPECT images, especially for the monitoring of longitudinal changes after treatment (3–5) and also for the characterization of metastasis (6–8), osteomyelitis, osteonecrosis (9), and certain degenerative bone lesions (10, 11). All these previous quantitative bone SPECT studies were conducted with conventional Anger cameras, and none has presented an image display using an SUV scale and with whole-body recording times adapted to routine clinical use. These limitations could be overcome with a new high-speed whole-body CZT camera, which has the advantages of not only enhancing image quality but also reducing SPECT recording times, thus enabling a whole-body acquisition in <20 min (12, 13), similar to recording times currently achieved for PET imaging.

In particular, the whole-body VERITON® camera (Spectrum Dynamics Medical, Caesarea, Israel) combines CZT detectors with an original 360° ring-configuration geometry that is likely to maximize both count sensitivity and image quality (12–14). Absolute quantification has also been developed with this camera and applied on lutetium-177 imaging (13), although as yet there has not been any assessment for routine bone scintigraphy.

The present study aimed to determine whether the high-speed VERITON SPECT/CT system may provide images for both reliable SUV measurement and high image quality—that is, the conditions required to enable visual analysis of images displayed using an SUV scale—with a further application for the longitudinal monitoring of vertebral fractures.

MATERIALS AND METHODS

All images were acquired on the VERITON® hybrid system comprising a high-sensitivity 360° CZT camera and 64-row detector CT. The present study involves the analysis of a routine protocol for bone SPECT/CT recording applied (i) on a phantom for optimizing the image reconstruction process, with respect to image quality and absolute quantification measurement, and (ii) in patients with acutely fractured vertebrae to check for the consistency of SUV measurement, and especially for changes over time in fractured vs. non-fractured vertebrae.

The study was approved on January 22, 2021, by the Ethics Committee of the CHRU of Nancy (reference number 297). This research complied with the principles of the Declaration of Helsinki. Informed consent was obtained from all individuals included in the study.

Bone SPECT/CT Recordings of Patients

Twenty-five consecutive patients were retrospectively selected on the basis of prior imaging on the VERITON® hybrid system, comprising a basal SPECT/CT for pretherapeutic assessment prior to a possible vertebral augmentation procedure after an acute vertebral fracture of traumatic and/or osteoporotic origin and a follow-up SPECT/CT at a later stage, mainly due to suspicion of new vertebral fractures (vertebral fracture cascade). The fracture date was considered to be that of the acute onset or worsening of pain.

SPECT/CT acquisitions commenced 3 to 4 h after the injection of approximately 550 MBq of ^{99m}Tc-hydroxydiphosphonate (HDP). CT was recorded first, with the following parameters: 120 kV, 150 mA s modulation, pitch of 0.8, slice thickness of 1.25 mm, increment 1.25 mm, iterative reconstruction, and bone filter. SPECT was recorded thereafter with the detectors placed as close as possible to the patients, with an energy window of 140 keV ± 7.5%, two to three bed positions of 5 min recording each, and a number of projections ranging from 240 to 360 for each detector (depending of the imaged object size).

Phantom Experiments

The CZT camera was previously calibrated for clinical routine reconstruction parameters using a cylinder filled in with a homogeneous solution of ^{99m}Tc, as previously described (15).

A NEMA IEC body phantom (Data Spectrum Corporation, Durham, NC, USA) was filled in within the background compartment using a ^{99m}Tc solution with an activity concentration of 16.50 kBq ml^{-1} at scan time and with an 8.3-fold higher activity concentration (137.05 kBq ml^{-1}) within six spherical inserts having respective volumes of 0.6, 1.1, 2.6, 5.6, 11.5, and 26.5 ml. This phantom was recorded at the center of the camera field of view using the routine protocol recommended for bone scintigraphy, although with recording time reduced to 2 min in a single bed position. Accordingly, the total number of recorded counts was in the range observed for the thoraco-abdominal bed positions of our routine bone scintigraphy recordings (1.7 Mcounts).

Image Reconstructions and Analysis

SPECT images were reconstructed using an ordered subset expectation maximization (OSEM) iterative method recommended for routine bone SPECT with this camera, after initially testing a range of 2 to 10 iterations for the reconstruction of the IEC phantom images. The remaining parameters were fixed as follows: 8 subsets, kernel inter-iteration filter with a factor 0.2, postreconstruction median filter (3 × 3 × 3 voxels), and several corrections were applied with the point-spread function (PSF) method including scatter correction, resolution recovery, attenuation correction with the CT attenuation map, and partial volume correction with a dedicated vendor-proprietary algorithm (PVC) that uses the anatomical information provided by the CT scan. For the phantom images, this PVC algorithm was applied on a CT scan for which the density of the spheres was fixed at 700 Hounsfield units (HU), that is, an intermediate level between the HU from spongious and cortical bone. All

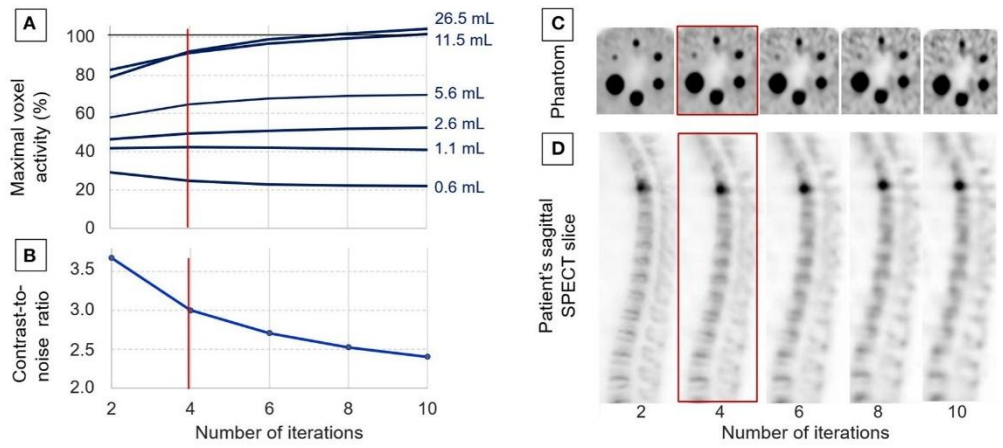

FIGURE 1 | Data used for adjusting the OSEM reconstruction process with analyses of the evolutions, according to the number of iterations: of the maximal voxel activity concentration measured on the spheres of the IEC phantom and expressed relative to the actual activity concentration **(A)**, the evolution of the contrast/noise ratio determined on the IEC phantom **(B)**, representative tomographic SPECT slices from the IEC phantom **(C)**, and from a patient in a sagittal orientation passing through a fractured T4 vertebra **(D)**. Four iterations were the number considered to provide the best compromise between image quality and the accuracy of activity measurements, and it was thus selected for further clinical applications.

SPECT images were displayed through cubic voxels of 2.46 × 2.46 × 2.46 mm^3.

The MIM software (MIM Software Inc., Cleveland, OH, USA) was used to provide paired display of SPECT and CT images. Volumes-of-interest (VOIs) were drawn manually, encompassing (1) each of the six spheres of the IEC phantom and (2) the bodies of targeted fractured vertebrae and the reference T1 vertebra on SPECT/CT exam of each patient. The targeted fractured vertebrae were defined as those showing the highest SUVs on SPECT recordings, together with typical CT signs of bone compression and/or fracture. In addition, the T1 vertebra was used as a control reference since this vertebra is at very low risk of osteoporotic fractures (16), and no fracture or severe arthrosis lesion was detected on T1 vertebra on any of our SPECT/CT recordings. Additionally, cement volume was excluded from the VOIs of all vertebrae treated by cementoplasty.

Mean HU were obtained from the CT vertebral VOIs; maximal SUV (SUVmax) from the SPECT vertebral VOIs and a maximal activity concentration expressed in % of the actual concentrations were computed with the SPECT phantom VOIs. SUVs were determined with the following formula: $A_{VOI} \times BW/A_{INJ}$, where A_{VOI} is the activity concentration within a VOI in kBq/ml, A_{INJ} is the decay-corrected injected activity in kBq, and BW is the patient body weight in g.

A contrast-to-noise ratio (C/N) was computed on each SPECT image reconstruction of the IEC phantom, with a spherical VOI of 18 mm diameter corresponding to half the diameter of the largest sphere. This VOI was placed at the center of the largest sphere to measure mean sphere activity ("Mean sphere" in counts per second) and corresponding standard deviation ("SD sphere"). A 5-cm translation of the VOI was subsequently applied to measure mean background activity ("Mean BKG" in counts per second) and corresponding standard deviation ("SD BKG"). Contrast-to-noise ratio was finally computed with the following equation (17): $\frac{Meansphere - MeanBKG}{\sqrt{SDsphere^2 + SDBKG^2}}$.

Statistical Analysis

Qualitative variables were expressed with frequencies and quantitative values, with means ± standard deviations. Mann–Whitney tests and Wilcoxon signed-rank tests were used, respectively, for the unpaired and paired comparisons of quantitative variables. For all tests, a p-value <0.05 was considered as indicative of a significant difference. This statistical analysis was performed with SPSS 25.0 software (IBM Corp®, Armonk, NY, USA).

RESULTS

SUV Measurement and Image Quality According to Reconstruction Parameters

As detailed in **Figure 1**, the SUVmax measured on most phantom spheres exhibited an increase according to the number of iterations used in the OSEM reconstruction process. The actual activity concentration level was reached with eight or more iterations, but only for the two largest spheres of 26.5 and 11.5 ml. Notably, more than 90% of the actual level was reached with only four iterations for these two largest spheres. A significant underestimation was then documented for activities in sphere volumes of 5.6 ml or lower (**Figure 1**).

As evidenced in the curves and images from **Figure 1**, the contrast-to-noise ratio exhibited a marked decrease when increasing the number of iterations, and this was associated with

a significant deterioration in the detectability of the smallest spheres and bone structures.

Finally, the reconstruction process with four iterations (i.e., 32 OSEM equivalent iterations and a kernel inter-iteration filter with a factor of 0.2) was selected for additional further analyses, based on high levels of (i) contrast/noise ratio, (ii) detectability for spheres down to a 0.6-ml volume, and (iii) accuracy of activity measurements, although this was affected by partial volume effect for spheres ≤5.6 ml, as already stated above (**Figure 1**).

Characteristics of the Study Population

At the time of the basal SPECT/CT, the mean age of the study patients was 73 ± 12 years (51 to 90 years), 11 (44%) were women, and 15 (60%) had a previous history of vertebral compression fracture. An at least partially osteoporotic mechanism was suspected for all these acute fractures except in four patients for whom this mechanism was presumed purely traumatic.

The basal SPECT/CT was performed at a mean of 1.3 ± 1.1 months after the acute fracture date. It was prescribed as part of a pretherapeutic evaluation, based on which 12 patients were referred for cementoplasty and 13 referred for conservative treatment involving a back brace.

The follow-up SPECT/CT was performed at a mean of 5.2 ± 2.3 months after the initial acute fracture episode and was prescribed for the persistence or resurgence of back pain in all patients. A new episode of acute vertebral fracture was finally diagnosed in 12 patients for whom the mean delay time between symptom resurgence or aggravation and follow-up was 4.9 ± 4.1 weeks.

Overall, a total of 37 vertebrae were considered as acutely fractured, based on evocative symptoms and analysis of both the basal and follow-up SPECT/CT. In order of decreasing frequency, these fractures were located on L2 in seven cases; L1 and T12 in five cases each; T11 and L4 in four cases each; T7 in three cases; T4, T10, and L3 in two cases each; and T5, T6, and L5 in one case each.

Results of SPECT/CT Imaging and Image Display With the SUV Scale

As detailed in **Table 1**, SUVmax measurements from the reference intact T1 vertebrae remained stable between the basal and follow-up SPECT/CT (5.7 ± 1.1 vs. 5.8 ± 1.1, $p = 0.76$). By contrast, SUVmax from the initially fractured vertebrae was dramatically higher on the basal than on the follow-up SPECT (21.0 ± 8.5 vs. 11.2 ± 4.2, $p < 0.001$), whereas inverse changes were documented for newly compacted fractures apparent on the follow-up SPECT (7.4 ± 2.0 vs. 21.8 ± 10.3, $p = 0.002$). These latter differences were associated with an increase in bone density, between the basal and the follow-up SPECT/CT (121 ± 28 vs. 190 ± 39 HU, $p = 0.003$) (**Table 1**).

All SUVmax values measured on T1 and on fractured vertebrae are displayed according to the delay time from the fracture date in **Figure 2**. This figure shows a decline over time in the SUVmax from fractured vertebrae. On a receiver-operating characteristic (ROC) curve analysis, the threshold of an SUVmax >7.5 was the best criterion for differentiating the fractured vertebrae from the intact T1 vertebrae. This discrimination was even better when only considering the vertebrae fractured in the preceding 7 months, as evidenced in **Figure 2**. As many as 98% (56/57) of these fractured vertebrae had an SUVmax >7.5, whereas this rate was only 4% for reference intact T1 vertebrae (2/50).

These results are illustrated in **Figure 3** by SUV-scaled images from the same patient with scales adjusted to a maximum set at 13 SUV for both the basal and follow-up SPECT. This likely leads to facilitate the comparison between the two SPECTs and to favor the identification of bone structures reaching a ≥7.5 SUV level (i.e., orange for the color scale and dark gray for the gray scale). In particular, the initially fractured vertebra remains detectable on the follow-up SPECT, despite a marked decreased

TABLE 1 | Paired comparisons between the basal and follow-up SPECT/CT of imaging parameters recorded on 25 initially fractured vertebrae and 25 reference non-fractured T1 vertebrae, as well as for 12 vertebrae identified as newly fractured on the follow-up SPECT.

	Basal SPECT/CT	Follow-up SPECT/CT	*P*-value
Reference T1 vertebrae ($n = 25$)			
SUVmax	5.7 ± 1.1	5.8 ± 1.1	0.76
Mean HU	178 ± 32	173 ± 31	0.22
Initially fractured vertebrae ($n = 25$*)			
SUVmax	21.0 ± 8.5	11.2 ± 4.2	<0.001
Mean HU	232 ± 54	232 ± 59	0.71
Newly fractured vertebrae ($n = 12$*)			
SUVmax	7.4 ± 2.0	21.8 ± 10.3	0.002
Mean HU	121 ± 28	190 ± 39	0.003

**Only vertebrae showing the highest SUVmax on the spine SPECT images were selected for these analyses, based on the assumption that they are those corresponding to the recent episode of occurrence or recurrence of pain.*

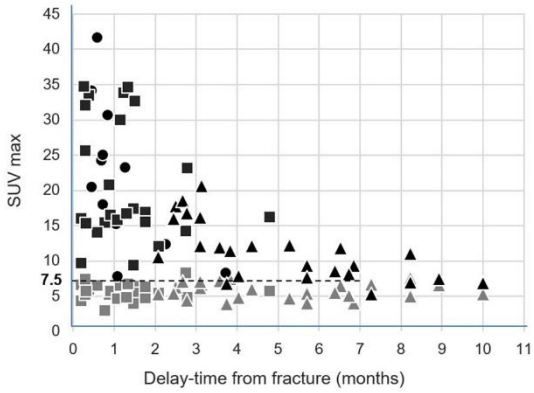

FIGURE 2 | Representations of the SUVmax from the 25 intact control T1 vertebrae (gray symbols) and from the 25 initially fractured vertebrae (black symbols), measured on the basal SPECT/CT (rectangle) and follow-up SPECT/CT (triangle), according to delay time from the fracture date. The SUVmax from the 12 newly fractured vertebrae apparent on the follow-up SPECT/CT were additionally inserted according to delay time from the corresponding fracture date (black circles).

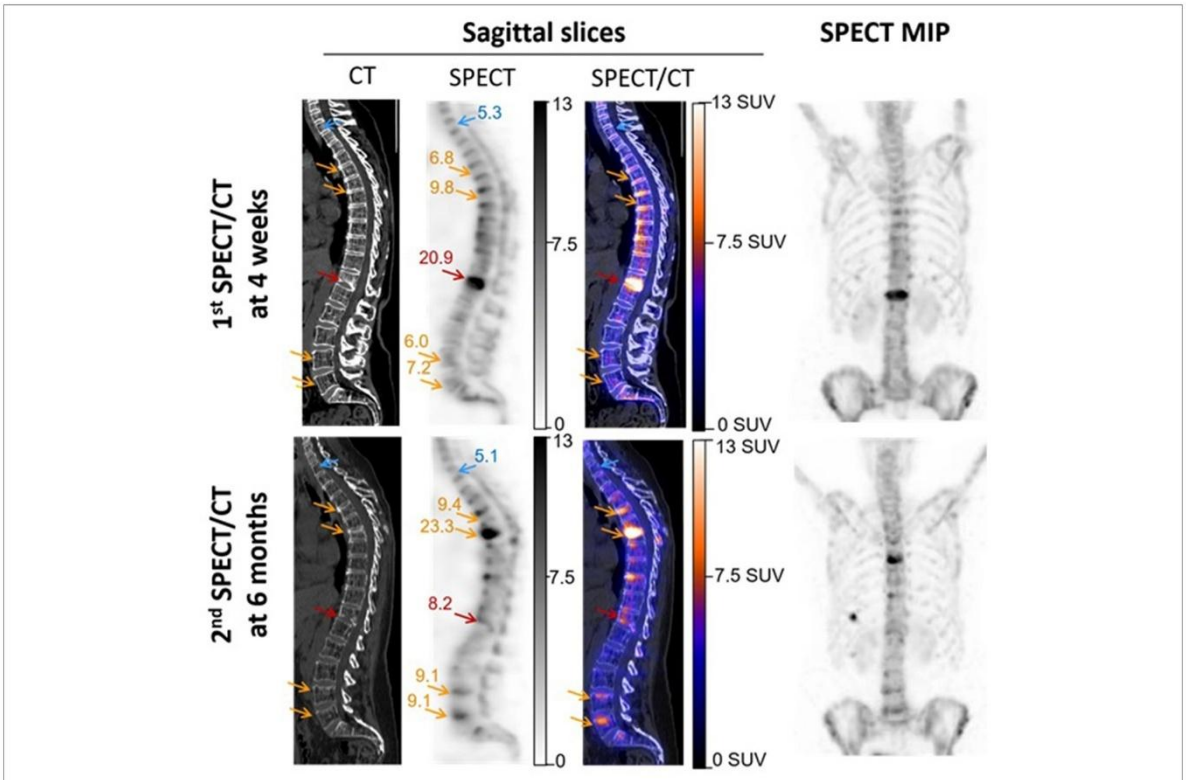

FIGURE 3 | SPECT/CT images recorded in a 56-year-old woman with severe osteoporosis, 4 weeks after a T12 fracture, and additionally 6 months later, for suspected additional fractures. These latter were finally confirmed on T5, T7, L4, and L5 in a framework of cascade fractures. Images are displayed through sagittal SPECT, CT, and fused SPECT/CT images and anterior projections of the maximal intensity projection (MIP) of SPECT images. All SPECT images are similarly scaled from 0 to 13 SUV, thereby facilitating the observations of (i) SUVmax stability between the two time points for the reference non-fractured T1 vertebra (blue arrows), and by contrast, (ii) a significant increase (orange arrows) or decrease (red arrows) in the SUVmax for fractured vertebrae. The SUVmax levels are inserted in the SPECT images, and it may be noted that all the indicated bone areas with increased SUVmax (orange arrows) are associated with concomitant changes in vertebra shape on CT, confirming more or less severe compressions.

uptake from the basal SPECT. Opposingly, an increased uptake may be easily detected between the basal and follow-up SPECT on several vertebrae showing CT signs of new compressions on the follow-up SPECT/CT, in a typical setting of vertebral cascade fracture.

DISCUSSION

This study shows that in conditions of image reconstruction targeting a high level of image quality, high-speed recording from this whole-body CZT-SPECT/CT system provides reliable and coherent SUVmax measurements in patients with vertebral fractures and/or compressions. These properties were required to enable a visual analysis of images displayed using the SUV scale, as already achieved and recommended for enhancing the robustness and reproducibility of PET analyses (1, 2).

Overall, our phantom results agree with the conclusions achieved by previous studies planned on conventional Anger cameras, regarding the acceptable accuracy of SPECT SUV measurements (18, 19), especially for volumes $\geq$10 ml (20) and when associated with CT-based methods enabling reduction in the partial volume effect (21–23). It is notable, however, that underestimation of SUVmax is less marked when using an alternative reconstruction method available from the manufacturer and which favors spatial resolution to a greater extent (i.e., 64 OSEM equivalent iterations and a kernel inter-iteration filter with a factor of only 0.125) (see **Supplementary Figure**). This would be a better choice for further enhancing the precision of SUV determination, such as required for a dosimetric estimation (13), but at the expense of a lower contrast/noise ratio for the visual analysis of images displayed with an SUV scale (see **Supplementary Figure**).

Therefore, the reconstruction parameters applied in the patients studied were those considered to provide the best compromise between the precision of SUV measurements on the one hand and the quality of images displayed with an

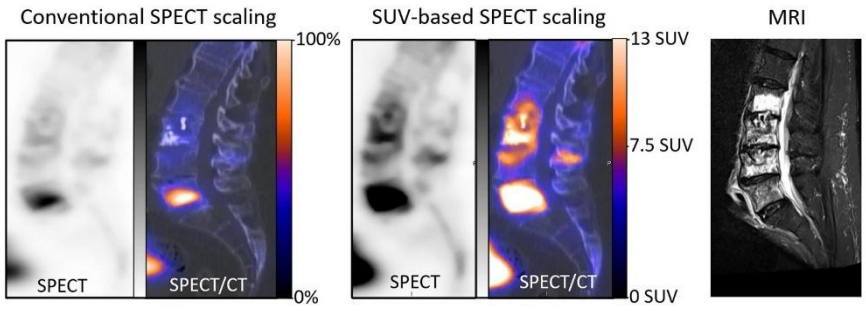

FIGURE 4 | Sagittal SPECT/CT images and MRI centered on the lumbar spine and recorded in a 70-year-old man with a history of L3 cementoplasty, 2 months previously. This SPECT/CT recording had been planned for suspicion of new painful fractures. The SPECT images were initially displayed with a conventional scaling method according to the maximal voxel intensity and further visual adjustment, and a high uptake was observed mainly on the body of L5 (left), suggesting the potential benefit of an augmentation procedure targeted on L5. However, the physician in charge of the augmentation procedures found these images to be discordant, as compared with the lesions extending from L2 to L5 on an MRI recorded during the same period (right). In a second step, the scale of SPECT images was modified, with a maximum level set at 13 SUV, thus saturating the high uptake level from L5 and providing a clear identification of the bone structures reaching a level ≥7.5 (median). On these new SPECT images, much more diffuse abnormalities were detected, extending from L2 to L5 and with vertebral SUVmax ranging from 10.5 to 31.5, in accordance with the observations provided by MRI.

SUV scale, on the other hand, which needs to be high enough to provide easy visual detection of areas of abnormal bone metabolism—i.e., high foci detectability, even for a 0.6-ml sphere volume and with significant SUVmax underestimation only for spheres <10 ml (**Figure 1**). The choice of such reconstruction parameters favoring contrast-to-noise ratio also had the advantage of minimizing the confusing influence of noise level on the determination of SUVmax (24, 25). SUVmax was additionally easier to use here than SUVmean in the absence of any precise knowledge regarding the limits of the diseased bone volumes.

It must be recognized that the lower spatial resolution of these SPECT images, in comparison with actual PET images, and the resultant higher partial volume effect, remains a limitation for SUV measurement. Despite this limitation, however, very consistent results were observed in our longitudinal study of patients with vertebral fractures and/or compressions, thereby reinforcing the potential usefulness of this method for SUV-based image scaling. These results include the stability over time of the SUVmax from intact control reference vertebrae. The T1 vertebrae were chosen for this stability analysis because of their very low risk of osteoporotic fractures (16) and because they were visually intact on the SPECT/CT images of all of our patients.

The results also show a dramatic decrease over time for the SUVmax from initially fractured vertebrae, as would be expected, although elevated SUVmax levels were still documented over a 7-month period (**Figure 3**). Such persistence of elevated SUVmax over the longer term is not surprising considering that bone scintigraphy may remain visually abnormal even at 1 year after a vertebral compression fracture (26).

An additional observation was that as many as 98% of the fractured vertebrae exhibited SUVmax >7.5 during the 7-month period following the acute episode, whereas this was highly unusual in the reference intact T1 vertebrae with only 4% exhibiting SUVmax >7.5. Therefore, it may be considered that image scaling favoring the identification of bone structures with a >7.5 SUV level would help to detect most bone fractures, even long after the acute traumatic episode.

Until now, the scaling of bone SPECT image has routinely been done in an empirical and subjective visual way, mainly based on the % of maximal voxel activity. Standardized SUV-based scaling would likely enhance the reproducibility and robustness of bone SPECT analysis, mimicking what is currently achieved and recommended for oncologic PET imaging (1, 2). It might also alleviate the difficulties encountered when scaling images where bone lesions are very diffuse (i.e., a super scan) or having a very high maximal activity level. This point is illustrated in **Figure 4** by the SPECT images from an actual clinical case where the diagnosis could be corrected with a secondary analysis, thanks to the application of our proposed SUV-based scaling method. In addition, the usefulness of fixed SUV scales could be particularly significant for longitudinal follow-up analysis, as illustrated in **Figure 3** by the easy visual identification of bone areas with significant increased or decreased metabolism.

Lastly, recording times were only 12 to 15 min for a full-3D SPECT acquisition on the entire spine. This latter property is likely advantageous in patients for whom a prolonged supine position on the camera bed is difficult to endure due to their painful fractures.

In conclusion, bone scintigraphy of vertebral fractures may be obtained with this high-speed CZT-SPECT/CT system with fast 3D acquisitions and an image displayed using a reliable SUV scale, approaching what is commonly achieved and recommended for whole-body PET imaging.

DATA AVAILABILITY STATEMENT

The original contributions presented in the study are included in the article/**Supplementary Material**, further inquiries can be directed to the corresponding author/s.

ETHICS STATEMENT

The study was approved on January 22, 2021 by the Ethics Committee of the CHRU of Nancy (reference number 297). This research complied with the principles of the Declaration of Helsinki. Informed consent was obtained from all individuals included in the study. The patients/participants provided their written informed consent to participate in this study.

AUTHOR CONTRIBUTIONS

ABa, P-YM, and LI: writing of the manuscript. ABa, AV, ABl, P-YM, and LI: revision of the manuscript. All authors contributed significantly to the analysis and interpretation of the data.

ACKNOWLEDGMENTS

The authors wish to thank Justine McQuillan for the critical review of the manuscript.

SUPPLEMENTARY MATERIAL

The Supplementary Material for this article can be found online at: https://www.frontiersin.org/articles/10.3389/fnume.2021.740275/full#supplementary-material

Supplementary Figure | Comparison of results provided by 2 recommended OSEM reconstruction processes, the first one favoring spatial resolution but requiring high count statistics (red lines) and the second one favoring contrast-to-noise ratio and finally selected for the present study (blue lines), with **(A)** the analyses of the evolutions of the maximal voxel activity concentration measured on the spheres of the IEC phantom and expressed relative to the actual activity concentration, **(B)** the contrast/noise ratio determined on the IEC phantom, and **(C)** representative tomographic SPECT slices from the IEC phantom and **(D)** a patient bone sagittal slice passing through a fractured T4 vertebra.

REFERENCES

1. Boellaard R, Delgado-Bolton R, Oyen WJG, Giammarile F, Tatsch K, Eschner W, et al. FDG PET/CT: EANM procedure guidelines for tumour imaging: version 2.0. *Eur J Nucl Med Mol Imaging.* (2015) 42:328–54. doi: 10.1007/s00259-014-2961-x
2. Boellaard R, O'Doherty MJ, Weber WA, Mottaghy FM, Lonsdale MN, Stroobants SG, et al. FDG PET and PET/CT: EANM procedure guidelines for tumour PET imaging: version 1.0. *Eur J Nucl Med Mol Imaging.* (2010) 37:181–200. doi: 10.1007/s00259-009-1297-4
3. Kitajima K, Futani H, Tsuchitani T, Takahashi Y, Yamakado K. Quantitative bone single photon emission computed tomography/computed tomography for evaluating response to bisphosphonate treatment in patients with Paget's disease of bone. *Case Rep Oncol.* (2020) 13:829–34. doi: 10.1159/000507663
4. de Laroche R, Bourhis D, Robin P, Delcroix O, Querellou S, Malhaire J-P, et al. Feasibility study and preliminary results of prognostic value of bone SPECT-CT quantitative indices for the response assessment of bone metastatic prostate carcinoma to abiraterone. *Front Med.* (2019) 6:342. doi: 10.3389/fmed.2019.00342
5. Schmidkonz C, Atzinger A, Goetz TI, Beck M, Ritt P, Prante O, et al. 99mTc-MIP-1404 SPECT/CT for patients with metastatic prostate cancer: interobserver and intraobserver variability in treatment-related longitudinal tracer uptake assessments of prostate-specific membrane antigen-positive lesions. *Clin Nucl Med.* (2020) 45:105–12. doi: 10.1097/RLU.0000000000002880
6. Motegi K, Matsutomo N, Yamamoto T, Koizumi M. Evaluation of bone metastasis burden as an imaging biomarker by quantitative single-photon emission computed tomography/computed tomography for assessing prostate cancer with bone metastasis: a phantom and clinical study. *Radiol Phys Technol.* (2020) 13:219–29. doi: 10.1007/s12194-020-00571-6
7. Tabotta F, Jreige M, Schaefer N, Becce F, Prior JO, Nicod Lalonde M. Quantitative bone SPECT/CT: high specificity for identification of prostate cancer bone metastases. *BMC Musculoskelet Disord.* (2019) 20:619. doi: 10.1186/s12891-019-3001-6
8. Kuji I, Yamane T, Seto A, Yasumizu Y, Shirotake S, Oyama M. Skeletal standardized uptake values obtained by quantitative SPECT/CT as an osteoblastic biomarker for the discrimination of active bone metastasis in prostate cancer. *Eur J Hybrid Imaging.* (2017) 1:2. doi: 10.1186/s41824-017-0006-y
9. Hata H, Kitao T, Sato J, Asaka T, Imamachi K, Miyakoshi M, et al. Quantitative bone single photon emission computed tomography analysis of the effects of duration of bisphosphonate administration on the parietal bone. *Sci Rep.* (2020) 10:17461. doi: 10.1038/s41598-020-74335-y
10. Suh MS, Lee WW, Kim Y-K, Yun P-Y, Kim SE. Maximum standardized uptake value of (99m)Tc hydroxymethylene diphosphonate SPECT/CT for the evaluation of temporomandibular joint disorder. *Radiology.* (2016) 280:890–6. doi: 10.1148/radiol.2016152294
11. Kim J, Lee H-H, Kang Y, Kim TK, Lee SW, So Y, et al. Maximum standardised uptake value of quantitative bone SPECT/CT in patients with medial compartment osteoarthritis of the knee. *Clin Radiol.* (2017) 72:580–9. doi: 10.1016/j.crad.2017.03.009
12. Melki S, Chawki MB, Marie P-Y, Imbert L, Verger A. Augmented planar bone scintigraphy obtained from a whole-body SPECT recording of less than 20 min with a high-sensitivity 360° CZT camera. *Eur J Nucl Med Mol Imaging.* (2020) 47:1329–31. doi: 10.1007/s00259-019-04525-y
13. Chevalier E, Boursier C, Claudin M, Marie P-Y, Imbert L. Feasibility of 177Lu therapy monitoring using fast whole-body SPECT recordings provided by a high-speed 360° CZT camera. *Clin Nucl Med.* (2020) 45:e493–4. doi: 10.1097/RLU.0000000000003169
14. Bordonne M, Chawki MB, Marie P-Y, Zaragori T, Roch V, Grignon R, et al. High-quality brain perfusion SPECT images may be achieved with a high-speed recording using 360° CZT camera. *EJNMMI Phys.* (2020) 7:65. doi: 10.1186/s40658-020-00334-7
15. Zeintl J, Vija AH, Yahil A, Hornegger J, Kuwert T. Quantitative accuracy of clinical 99mTc SPECT/CT using ordered-subset expectation maximization with 3-dimensional resolution recovery, attenuation, and scatter correction. *J Nucl Med.* (2010) 51:921–8. doi: 10.2967/jnumed.109.071571
16. Rajasekaran S, Kanna RM, Schnake KJ, Vaccaro AR, Schroeder GD, Sadiqi S, et al. Osteoporotic thoracolumbar fractures—how are they different?—classification and treatment algorithm. *J Orthop Trauma.* (2017) 31:S49–56. doi: 10.1097/BOT.0000000000000949
17. Imbert L, Poussier S, Franken PR, Songy B, Verger A, Morel O, et al. Compared performance of high-sensitivity cameras dedicated to myocardial perfusion SPECT: a comprehensive analysis of phantom and human images. *J Nucl Med.* (2012) 53:1897–903. doi: 10.2967/jnumed.112.107417
18. Bailey DL, Willowson KP. An evidence-based review of quantitative SPECT imaging and potential clinical applications. *J Nucl Med.* (2013) 54:83–9. doi: 10.2967/jnumed.112.111476
19. Dickson J, Ross J, Vöö S. Quantitative SPECT: the time is now. *EJNMMI Phys.* (2019) 6:4. doi: 10.1186/s40658-019-0241-3
20. Peters SMB, van der Werf NR, Segbers M, van Velden FHP, Wierts R, Blokland KJAK, et al. Towards standardization of absolute SPECT/CT quantification: a multi-center and multi-vendor phantom study. *EJNMMI Phys.* (2019) 6:29. doi: 10.1186/s40658-019-0268-5

21. Miyaji N, Miwa K, Tokiwa A, Ichikawa H, Terauchi T, Koizumi M, et al. Phantom and clinical evaluation of bone SPECT/CT image reconstruction with xSPECT algorithm. *EJNMMI Res.* (2020) 10:71. doi: 10.1186/s13550-020-00659-5
22. Kangasmaa TS, Constable C, Sohlberg AO. Quantitative bone SPECT/CT reconstruction utilizing anatomical information. *EJNMMI Phys.* (2021) 8:2. doi: 10.1186/s40658-020-00348-1
23. Delcroix O, Robin P, Gouillou M, Le Duc-Pennec A, Alavi Z, Le Roux P-Y, et al. A new SPECT/CT reconstruction algorithm: reliability and accuracy in clinical routine for non-oncologic bone diseases. *EJNMMI Res.* (2018) 8:14. doi: 10.1186/s13550-018-0367-7
24. Akamatsu G, Ikari Y, Nishida H, Nishio T, Ohnishi A, Maebatake A, et al. Influence of statistical fluctuation on reproducibility and accuracy of SUVmax and SUVpeak: a phantom study. *J Nucl Med Technol.* (2015) 43:222–6. doi: 10.2967/jnmt.115.161745
25. Lodge MA, Chaudhry MA, Wahl RL. Noise considerations for PET quantification using maximum and peak standardized uptake value. *J Nucl Med.* (2012) 53:1041–7. doi: 10.2967/jnumed.111.101733
26. Matin P. The appearance of bone scans following fractures, including immediate and long-term studies. *J Nucl Med.* (1979) 20:1227–31.

Conflict of Interest: CHRU-Nancy, Department of Nuclear Medicine and Nancyclotep Imaging Platform is a site visit of the Veriton camera for Spectrum Dynamics.

The authors declare that the research was conducted in the absence of any commercial or financial relationships that could be construed as a potential conflict of interest.

Publisher's Note: All claims expressed in this article are solely those of the authors and do not necessarily represent those of their affiliated organizations, or those of the publisher, the editors and the reviewers. Any product that may be evaluated in this article, or claim that may be made by its manufacturer, is not guaranteed or endorsed by the publisher.

Copyright © 2021 Bahloul, Verger, Blum, Chawki, Perrin, Melki, Karcher, Marie and Imbert. This is an open-access article distributed under the terms of the Creative Commons Attribution License (CC BY). The use, distribution or reproduction in other forums is permitted, provided the original author(s) and the copyright owner(s) are credited and that the original publication in this journal is cited, in accordance with accepted academic practice. No use, distribution or reproduction is permitted which does not comply with these terms.