UNIVERSITÉ DE LORRAINE

AVERTISSEMENT

Ce document est le fruit d'un long travail approuvé par le jury de soutenance et mis à disposition de l'ensemble de la communauté universitaire élargie.

Il est soumis à la propriété intellectuelle de l'auteur. Ceci implique une obligation de citation et de référencement lors de l'utilisation de ce document.

D'autre part, toute contrefaçon, plagiat, reproduction illicite encourt une poursuite pénale.

Contact : ddoc-thesesexercice-contact@univ-lorraine.fr

LIENS

Code de la Propriété Intellectuelle. articles L 122. 4
Code de la Propriété Intellectuelle. articles L 335.2- L 335.10
http://www.cfcopies.com/V2/leg/leg_droi.php
http://www.culture.gouv.fr/culture/infos-pratiques/droits/protection.htm

ACADÉMIE DE NANCY - METZ

UNIVERSITÉ DE LORRAINE

FACULTÉ DE CHIRURGIE DENTAIRE

Année 2018 n°10504

THÈSE

Pour le

DIPLÔME D'ÉTAT DE

DOCTEUR EN CHIRURGIE DENTAIRE

Par Florian AL BAYATI

Né le 24/04/1994 à Dijon (Côte d'Or)

LE FLUORURE DIAMINE D'ARGENT EN ODONTOLOGIE : DONNÉES ACTUELLES

Présentée et soutenue publiquement le 07/12/2018

Examinateurs de la thèse :

Pr J-M. MARTRETTE :	Professeur des universités	Président
Pr É. MORTIER :	Professeur des universités	Directeur
Dr S. JAGER :	Maître de conférences des universités	Juge
Dr C. DARSAT :	Assistante Hospitalo-Universitaire	Juge

ACADÉMIE DE NANCY - METZ

UNIVERSITÉ DE LORRAINE

FACULTÉ DE CHIRURGIE DENTAIRE

Année 2018 n°10504

THÈSE

Pour le

DIPLÔME D'ÉTAT DE

DOCTEUR EN CHIRURGIE DENTAIRE

Par Florian AL BAYATI

Né le 24/04/1994 à Dijon (Côte d'Or)

LE FLUORURE DIAMINE D'ARGENT EN ODONTOLOGIE : DONNÉES ACTUELLES

Présentée et soutenue publiquement le 07/12/2018

Examinateurs de la thèse :

Pr J-M. MARTRETTE :	Professeur des universités	Président
Pr É. MORTIER :	Professeur des universités	Directeur
Dr S. JAGER :	Maître de conférences des universités	Juge
Dr C. DARSAT :	Assistante Hospitalo-Universitaire	Juge

Par délibération en date du 11 décembre 1972, la Faculté de Chirurgie Dentaire a arrêté que les opinions émises dans les dissertations qui lui seront présentées doivent être considérées comme propres à leurs auteurs et qu'elle n'entend leur donner aucune approbation ni improbation

UNIVERSITÉ DE LORRAINE — FACULTÉ D'ODONTOLOGIE DE LORRAINE

Président : Professeur Pierre MUTZENHARDT — *Doyen : Professeur Jean-Marc MARTRETTE*

Vice-Doyens : Dr Céline CLEMENT – Dr Rémy BALTHAZARD – Dr Anne-Sophie VAILLANT

Membres Honoraires : Dr L. BABEL – Pr. S. DURIVAUX – Pr A. FONTAINE – Pr G. JACQUART – Pr D. ROZENCWEIG - Pr ARTIS - Pr M. VIVIER

Doyens Honoraires : Pr J. VADOT, Pr J.P. LOUIS

Professeur émérite : Pr M-P FILLEUL

Département Odontologie pédiatrique Sous-section 56-01	Mme	DROZ Dominique	Maître de Conférences *
	Mme	JAGER Stéphanie	Maître de Conférences *
	M.	PREVOST Jacques	Maître de Conférences
	Mme	HERNANDEZ Magali	Maître de Conférences *
	M.	LEFAURE Quentin	Assistant
	Mme	DARSAT Claire	Assistante*
Département Orthopédie dento-faciale Sous-section 56-01	M.	EGLOFF Benoît	Maître de Conférences *
	Mme	GREGOIRE Johanne	Assistante
	Mme	LAWTON Mathilde	Assistante
Département Prévention, épidémiologie, économie de la santé, odontologie légale Sous-section 56-02	Mme	CLÉMENT Céline	Maître de Conférences *
	M.	BAUDET Alexandre	Assistant *
	Mme	NASREDDINE Greyce	Assistante
Département Parodontologie Sous-section 57-01	M.	AMBROSINI Pascal	Professeur des Universités *
	Mme	BISSON Catherine	Maître de Conférences *
	M.	JOSEPH David	Maître de Conférences *
	M.	LACH Patrick	Assistant
	Mme	MAYER-COUPIN Florence	Assistante
	Mme	PAOLI Nathalie	Enseignante univ. – Praticien attachée*
Département Chirurgie orale Sous-section 57-01	Mme	GUILLET-THIBAULT Julie	Maître de Conférences *
	M.	BRAVETTI Pierre	Maître de Conférences
	Mme	PHULPIN Bérengère	Maître de Conférences *
	M.	CLERC Sébastien	Assistant*
	M.	HASNAOUI Nasr	Assistant
	Mme	KICHENBRAND Charlène	Enseignante univ. – Praticien attachée*
Département Biologie orale Sous-section 57-01	M.	YASUKAWA Kazutoyo	Maître de Conférences *
	M.	MARTRETTE Jean-Marc	Professeur des Universités *
	Mme	EGLOFF-JURAS Claire	Assistante*
Département Dentisterie restauratrice, endodontie Sous-section 58-01	M.	MORTIER Éric	Professeur des Universités *
	M.	AMORY Christophe	Maître de Conférences
	M.	BALTHAZARD Rémy	Maître de Conférences *
	M.	ENGELS-DEUTSCH Marc	Maître de Conférences
	M.	VINCENT Marin	Maître de Conférences*
	Mme	GEBHARD Cécile	Assistante
	M.	GEVREY Alexis	Assistant
	M.	GIESS Renaud	Assistant *
Département Prothèses Sous-section 58-01	M.	DE MARCH Pascal	Maître de Conférences
	M.	SCHOUVER Jacques	Maître de Conférences
	Mme	VAILLANT Anne-Sophie	Maître de Conférences *
	Mme	CORNE Pascale	Maître de Conférences Associée *
	M.	CIESLAK Steve	Assistant
	M.	HIRTZ Pierre	Assistant *
	M.	MAILLET Maxime	Assistant
	Mme	MOEHREL Bethsabée	Assistante
	M.	VUILLAUME Florian	Assistant
Département Fonction-dysfonction, imagerie, biomatériaux Sous-section 58-01	Mme	STRAZIELLE Catherine	Professeur des Universités *
	Mme	MOBY (STUTZMANN) Vanessa	Maître de Conférences *
	M.	SALOMON Jean-Pierre	Maître de Conférences

Souligné : *responsable de département* — * temps plein — Mis à jour le 01/09/2018

À notre président,

Monsieur le professeur Jean-Marc Martrette,

Docteur en Chirurgie Dentaire

Spécialiste qualifié en Médecine bucco-dentaire

Docteur en Sciences Pharmacologiques

Habilité à diriger des Recherches

Professeur des Universités - Praticien Hospitalier

Sous-section : Chirurgie Orale ; Parodontologie ; Biologie Orale

Doyen de la Faculté d'odontologie de Nancy

Nous vous remercions d'avoir accepté de faire partie de ce jury.

Nous vous remercions également pour votre enseignement tout au long de ces années, et pour votre investissement au sein de la faculté.

Veuillez trouver dans ce travail l'expression de notre reconnaissance.

À notre juge et directeur de thèse,

Monsieur le professeur Éric Mortier,

Docteur en chirurgie dentaire

Docteur en Physique-Chimie de la Matière et des Matériaux – Université Henri Poincaré

Habilité à diriger des Recherches

Professeur des Universités - Praticien Hospitalier

Sous-section : Odontologie Restauratrice - Endodontie.

Responsable du Département d'Odontologie Restauratrice – Endodontie

Chef de service d'odontologie du CHRU de Nancy

Nous vous remercions de l'honneur que vous nous avez fait en acceptant de diriger cette thèse.

Nous vous remercions également pour votre enseignement tout au long de ces années.

Veuillez trouver dans ce travail l'expression de notre reconnaissance.

À notre juge,

Madame le docteur Stéphanie Jager,

Docteur en chirurgie dentaire

Docteur de l'Université de Lorraine, en Sciences des Matériaux

Maître de conférences des Universités – Praticien Hospitalier

Sous-section : Odontologie Pédiatrique.

Nous vous remercions d'avoir accepté de faire partie de ce jury.

Nous vous remercions également pour votre enseignement tout au long de ces années.

Veuillez trouver dans ce travail l'expression de notre reconnaissance.

À notre juge,

Madame le docteur Claire Darsat,

Docteur en chirurgie dentaire

Assistante Hospitalo-Universitaire

Sous-section : Odontologie Pédiatrique

Nous vous remercions d'avoir accepté de faire partie de ce jury et de l'intérêt porté à ce travail.

Nous vous souhaitons toute la réussite possible dans vos projets.

Sommaire

1. Description du fluorure diamine d'argent
   1.1. Historique
   1.2. Composition
   1.3. Propriétés
   1.4. Formes pharmaceutiques
2. Mode d'action du fluorure diamine d'argent
   2.1. Réactions chimiques impliquées
      2.1.1. Le fluorure de sodium
      2.1.2. Le nitrate d'argent
      2.1.3. Le fluorure diamine d'argent
   2.2. Au niveau bactérien
   2.3. Sur l'émail
   2.4. Sur la dentine
   2.5. Sur la pulpe
   2.6. Effets sur le collage
3. Indications d'utilisation du fluorure diamine d'argent
   3.1. Dans le traitement des lésions carieuses
      3.1.1. Indications
      3.1.2. Protocole d'utilisation
      3.1.3. Efficacité
   3.2. Dans le traitement de l'hypersensibilité dentinaire
      3.2.1 L'hypersensibilité dentinaire
      3.2.2 Protocole d'utilisation
      3.2.3 Efficacité
   3.3. Autres applications
4. Recul clinique
   4.1. Avantages
   4.2. Effets indésirables
   4.3. Contre-indications
   4.4. Autres considérations
   4.5. Ce qu'en dit la littérature
      4.5.1. Au Japon
      4.5.2. En Amérique du Nord

Liste numérotée des figures apparaissant dans le travail

- Figure 1 : Représentation de la molécule de fluorure diamine d'argent (document personnel) page 16
- Figure 2 : Advantage Arrest™ commercialisé aux Etats-Unis (Elevate Oral Care) page 18
- Figure 3 : Saforide® commercialisé au Japon (Toyo Seiyaku Kasei Co) page 18
- Figure 4 : Riva star© commercialisé en Australie (SDI) page 19
- Figure 5 : CARIE-Stop* commercialisé en Amérique du Sud (Pharma Dent) page 19
- Figure 6 : Ancarie cariostático 12% et 30% commercialisés au Brésil (Maquira Dental Products) page 20
- Figure 7 : Diagramme représentant les effets du fluorure de sodium, du nitrate d'argent et du fluorure diamine d'argent sur les dents et les bactéries (Rosenblatt et coll., 2009) page 23
- Figure 8 : Images en micro-CT montrant le potentiel protecteur du fluorure diamine d'argent face à la déminéralisation (Liu et coll., 2012) page 26
- Figure 9 : Images en MEB des tubules dentinaires non traités et traités au fluorure diamine d'argent (Rossi et coll., 2017) page 27
- Figure 10 : Colonisation bactérienne en MEB des échantillons non traités au fluorure diamine d'argent (Knight et coll., 2009) page 28
- Figure 11 : Images en MEB montrant la résistance à la colonisation bactérienne des échantillons traités au fluorure diamine d'argent (Knight et coll., 2009) page 28
- Figure 12 : Graphiques comparant les poids en fluor et en argent en fonction de la profondeur des différents échantillons (Knight et coll., 2009) page 28
- Figure 13 : Graphiques comparant les poids en fluor et en argent en fonction de la profondeur des différents échantillons (Knight et coll., 2007) page 29
- Figure 14 : Images en MEB et graphiques montrant les prismes et les lésions ainsi que leurs concentrations en éléments (Rossi et coll., 2017) page 30
- Figure 15 : Images en MCBL montrant des tubules dentinaires infectés par *Streptococcus mutans* après différents traitements (Hamama et coll., 2015) page 31

- Figure 16 : Images en MEB montrant des tubules dentinaires et fibres de collagène traitées au fluorure diamine d'argent ayant subi une attaque acide (Mei et coll., 2013c) page 32
- Figure 17 : Images en MEB montrant des tubules dentinaires et des fibres de collagène non traitées ayant subi une attaque acide (Mei et coll., 2013c) page 32
- Figure 18 : Coupes histologiques montrant la réponse pulpaire après un coiffage pulpaire indirect au fluorure diamine d'argent (Korwar et coll., 2015) page 34
- Figure 19 : Coupe histologique montrant le scellement des tubules dentinaires en regard de la lésion carieuse (Rossi et coll., 2017) page 35
- Figure 20 : Coupes histologiques montrant le complexe dentino-pulpaire de dents cariées traitées au fluorure diamine d'argent (Rossi et coll., 2017) page 35
- Figure 21 : Observation de différents systèmes de collage en association avec le fluorure diamine d'argent au MEB (Selvaraj et coll., 2016) page 40
- Figure 22 : Dent temporaire cariée, avant et après l'application de fluorure diamine d'argent (Rosenblatt et coll., 2009) page 44
- Figure 23 : Coloration des lésions carieuses et tatouage gingival après traitement au fluorure diamine d'argent (AAPD, 2017) page 53
- Figure 24 : Cliché rétro-alvéolaire montrant la présence de dentine secondaire (Duffin, 2012) page 55
- Figure 25 : Nombre d'interventions sous anesthésie générale en fonction des années (Duffin, 2012) page 56

Liste numérotée des tableaux apparaissant dans le travail

- Tableau 1 : Force de l'adhésion d'un ciment verre ionomère à la dentine (Knight et coll., 2006) page 36
- Tableau 2 : Valeur d'adhésion de la résine composite à la dentine et types de fracture obtenus (Quock et coll., 2012) page 37
- Tableau 3 : : Valeur d'adhésion de la résine composite à la dentine et types de fracture obtenus (Selvaraj et coll., 2016) page 39
- Tableau 4 : Valeurs moyennes de la valeur d'adhésion ou de l'adhésion en MPa (Koizumi et coll., 2016) page 41
- Tableau 5 : Nombre moyen de nouvelles caries au sein de l'étude (Tan et coll., 2010) page 45
- Tableau 6 : Nombre moyen de nouvelles caries et de caries arrêtées (Zhang et coll., 2013) page 45
- Tableau 7 : Nouvelles lésions carieuses et arrêt des lésions carieuses au cours de l'étude (Lo et coll., 2001a) page 47
- Tableau 8 : Récapitulatif de l'usage du fluorure diamine d'argent dans le traitement de l'hypersensibilité dentinaire (source : document personnel) page 59
- Tableau 9 : Récapitulatif de l'usage du fluorure diamine d'argent dans le traitement des lésions carieuses (source : document personnel) page 59
- Tableau 10 : Récapitulatif des avantages et des effets indésirables du fluorure diamine d'argent (source : document personnel) page 59

Introduction

La carie dentaire demeure aujourd'hui un problème de santé publique majeur. Elle est toujours considérée par l'OMS comme le sixième fléau de l'humanité. Les traitements actuels de la carie dentaire consistent généralement en l'éviction chirurgicale des tissus infectés puis en la mise en place d'une restauration étanche.

Récemment, un produit ancien a refait surface outre-Atlantique. Le fluorure diamine d'argent, longtemps utilisé dans des pays comme le Japon, propose une approche médicale au problème de la carie dentaire. Ce changement de paradigme possède un potentiel intéressant dans les situations où les soins conventionnels sont difficiles à mettre en place. C'est pourquoi l'objet de cette thèse est d'étudier ce produit et d'évaluer la possibilité de l'intégrer dans l'arsenal thérapeutique actuel.

Dans un premier temps, nous allons étudier les caractéristiques du fluorure diamine d'argent, puis nous intéresser à son mode d'action. Ensuite seront étudiées ses indications d'utilisation. Enfin, nous reviendrons sur différents travaux et publications ayant évalué son efficacité clinique au cours d'études de suivi.

1. Description du fluorure diamine d'argent

1.1. Historique

Depuis des temps anciens, l'argent fut utilisé en tant qu'antiseptique. Des traces de son utilisation ont été rapportées un millénaire avant J.-C. pour le stockage de l'eau potable. De la même manière, Aristote, précepteur d'Alexandre le Grand, lui aurait conseillé de faire bouillir de l'eau dans des récipients en argent afin de la transporter pour ses campagnes.

C'est au XIXe siècle que le pouvoir antibactérien de l'ion argent est véritablement démontré.

En 1869, le scientifique Ravelin montre que des quantités infimes d'argent avaient une action antiseptique.

En 1893, le botaniste suisse Von Nägeli découvre qu'une solution d'ions argent Ag^+ à une concentration de $9,2*10^{-9}$ mol/L pouvait détruire des algues spirogyres. Avec une concentration plus élevée à $5,5*10^{-6}$ mol/L, cette solution était capable d'empêcher la prolifération d'*Aspergillus niger* (Russell et Hugo 1994).

Au début du XXe siècle, Black préconisait l'utilisation d'une solution de nitrate d'argent en prévention de la carie dentaire.

Le fluor, quant à lui, a été beaucoup utilisé aux cours des dernières décennies. Il permet de générer la formation de fluoro-hydroxy-apatite de calcium au sein ou en surface des tissus dentaires, leur assurant une résistance majorée à l'acide par diminution du pH critique. Les ions fluorures possèdent un pouvoir bactériostatique et peuvent inhiber les phénomènes de déminéralisation. En France, la fluoration des eaux de boisson n'est plus pratiquée depuis 1985. Les eaux de source, elles, contiennent des taux de fluor variables selon les marques. La fluoration des sels de cuisine est autorisée en France depuis 1985. On en retrouve également dans des produits de santé, notamment bucco-dentaires, tels que des dentifrices, bains de bouche, gels, vernis, gommes à mâcher, comprimés (AFSSAPS, 2008).

Le fluorure diamine d'argent se présente comme une association d'argent et de fluor, deux éléments ayant une place importante dans notre pratique de l'art dentaire.

Il faut remonter aux années 60 pour retrouver les premières utilisations du fluorure diamine d'argent. C'est le japonais Yagama en 1969, qui documentera son utilisation le premier, dans une optique de prévention de la carie dentaire. Par la suite, dans les années 90, Aron au Mexique (1995) et Gotjamanos en Australie (1997) furent amenés à utiliser ce produit.

En 2014, la Food and Drug Administration (FDA) délivre une autorisation de mise sur le marché aux États-Unis pour le traitement de l'hypersensibilité dentinaire avec le fluorure diamine d'argent. Un usage hors-préconisations dans le cadre du traitement des lésions carieuses en a rapidement été fait et le produit connaît un regain d'intérêt depuis aux États-Unis et plus largement dans d'autres pays.

1.2. Composition

La formule chimique du fluorure diamine d'argent (figure 1) est : $Ag(NH_3)_2F$

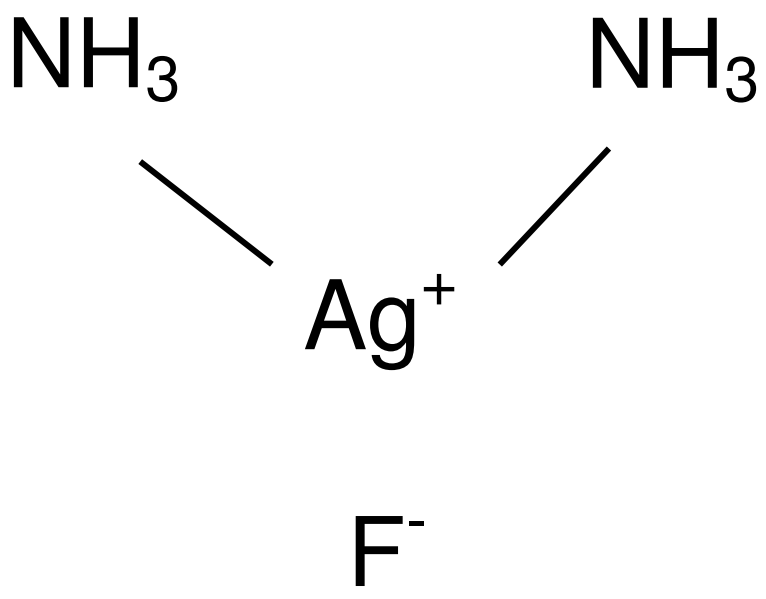

Figure 1 : Représentation de la molécule de fluorure diamine d'argent (source : document personnel)

Son numéro d'enregistrement dans la banque de données de la Chemicals Abstract Service (CAS) est le #34445-07-3 (Pubchem).

La molécule de fluorure diamine d'argent se compose d'un ion argent lié à deux fonctions amine et d'un ion fluor. Le composé AgF n'étant pas stable chimiquement, les deux fonctions amines sont ainsi nécessaires à sa composition.

Le fluorure diamine d'argent est un agent topique. Il est composé de :

- 24-27% d'argent,
- 7,5-11% d'ammoniac
- 5-6% de fluorures
- <1% de colorant bleu brillant FCF
- ≤ 62,5% d'eau désionisée (Elevate Oral Care, 2016)

1.3. Propriétés

La solution de fluorure diamine d'argent est alcaline. Son pH se situe aux alentours de 10.

Sa masse moléculaire est de 160,929 g/mol.

Sa densité est de 1,25.

La dose létale 50 (DL50) par voie sous-cutanée est de 380 mg/kg de poids corporel.

La dose létale 50 par voie orale est de 520 mg/kg.

1.4. Formes pharmaceutiques

Il existe sur le marché mondial sous trois principales formes contenant chacune une concentration en principe actif et en ions fluorure différente (Mei et coll., 2013a) :

- une spécialité concentrée à 12% et contenant 14200 ppm (mg/kg) de fluor
- une à 30% et contenant 35400 ppm de fluor
- une à 38% et contenant 44800 ppm de fluor

La spécialité Advantage Arrest® (figure 2) est disponible pour le marché américain auprès du distributeur Elevate Oral Care, depuis son autorisation de mise sur le marché en 2014. Elle est concentrée à 38% de principe actif.

Figure 2 : Advantage Arrest® commercialisé aux Etats-Unis (Elevate Oral Care)

La spécialité Saforide® (figure 3) est disponible sur le marché japonais depuis plusieurs décennies, auprès des laboratoires Toyo Seiyaku Kasei Co. Elle est concentrée à 38% de principe actif.

Figure 3 : Saforide® commercialisé au Japon (Toyo Seiyaku Kasei Co)

Riva star® (figure 4) est commercialisé en Australie par la compagnie SDI. Elle est concentrée à 38% de principe actif. Cette spécialité contient également de l'iodure de potassium (KI).

Figure 4 : Riva star® commercialisé en Australie (SDI)

CARIE-Stop*® (figure 5) est commercialisé en Uruguay par les laboratoires Pharma Dent. Cette spécialité est concentrée à 29% de principe actif.

Figure 5 : CARIE-Stop*® commercialisé en Amérique du Sud (Pharma Dent)

Ancarie cariostático® (figure 6) 12% est disponible sur le marché brésilien auprès de Maquira Dental Products. Cette forme est concentrée à 12%. Ce même laboratoire propose également une version concentrée à 30%.

Figure 6 : Ancarie cariostático® 12% et 30% commercialisés au Brésil (Maquira Dental Products)

2. Mode d'action du fluorure diamine d'argent

2.1. Réactions chimiques impliquées

2.1.1. Le fluorure de sodium (Rosenblatt et coll., 2009)

Le fluorure de sodium est couramment utilisé en prophylaxie de la carie dentaire. Il se présente en général sous forme de vernis ou de dentifrice à appliquer sur les dents. Il peut réagir avec les cristaux d'hydroxyapatite de deux façons. La première réaction du fluorure de sodium se produit avec le phosphate de calcium pour former de la fluoroapatite et de l'hydroxyde de sodium selon l'équation suivante :

$$Ca_{10}(PO_4)_6(OH)_2 + NaF \rightarrow Ca_{10}(PO_4)_6F_2 + NaOH$$ (Rosenblatt et coll., 2009)

La seconde réaction du fluorure de sodium se produit avec le calcium de la dent pour former du fluorure de calcium et plusieurs bases. Son équation est la suivante :

$$Ca_{10}(PO_4)_6(OH)_2 + NaF \rightarrow CaF_2 + Na_3O_4 + NaOH$$ (Rosenblatt et coll., 2009)

2.1.2. Le nitrate d'argent (Rosenblatt et coll., 2009)

Le nitrate d'argent a été utilisé de façon historique dans la prophylaxie de la carie dentaire. Sa réaction avec l'hydroxyapatite est la suivante :

$$Ca_{10}(PO_4)_6(OH)_2 + Ag(NO_3) \rightarrow Ca(NO_3)_2 + Ag_3PO_4 + Ag_2O + H_2O$$

Les molécules comportant un atome d'argent vont alors réagir avec les fonctions thiol des acides aminés et nucléiques bactériens de la façon suivante (où X représente un anion) :

$$\text{Acide aminé/nucléique-SH} + AgX \rightarrow \text{Acide aminé/nucléique-S-}AgX + HX$$

L'atome d'argent se lie à ces acides et empêche l'établissement des fonctions métaboliques et reproductrices de ces bactéries, menant à leur destruction.

2.1.3. Le fluorure diamine d'argent (Rosenblatt et coll., 2009)

Le fluorure diamine d'argent réagit avec l'hydroxyapatite de la façon suivante :

$$Ca_{10}(PO_4)_6(OH)_2 + Ag(NH_3)_2F \rightarrow CaF_2 + AgPO_4 + NH_4OH$$

$$CaF_2 \rightarrow Ca^{2+} + 2F^-$$

$$Ca_{10}(PO_4)_6(OH)_2 + 2F^- \rightarrow Ca_{10}(PO_4)_6F_2 + 2OH$$

La première étape de cette réaction consiste en la formation de fluorure de calcium et de phosphate d'argent. Ensuite le fluorure de calcium va se dissocier en ions calcium et en ions fluorures. Enfin les ions fluorures vont réagir avec l'hydroxyapatite pour former de la fluoroapatite.

Le fluorure diamine d'argent va ainsi reproduire les modes d'action du fluorure de sodium et du nitrate d'argent. Au cours de cette réaction va se former du phosphate d'argent. Il sera en mesure d'agir sur les bactéries, de la même manière que le nitrate d'argent, en se liant aux fonctions thiol des acides aminés et nucléiques bactériens. Les ions argent joueront un rôle antibactérien en détruisant les membranes, en dénaturant les protéines et en inhibant la réplication de l'ADN. Puis la réaction va former de la fluoroapatite. Sur la page suivante, l'ensemble de ces réactions sont disposées sous la forme d'un diagramme (figure 7).

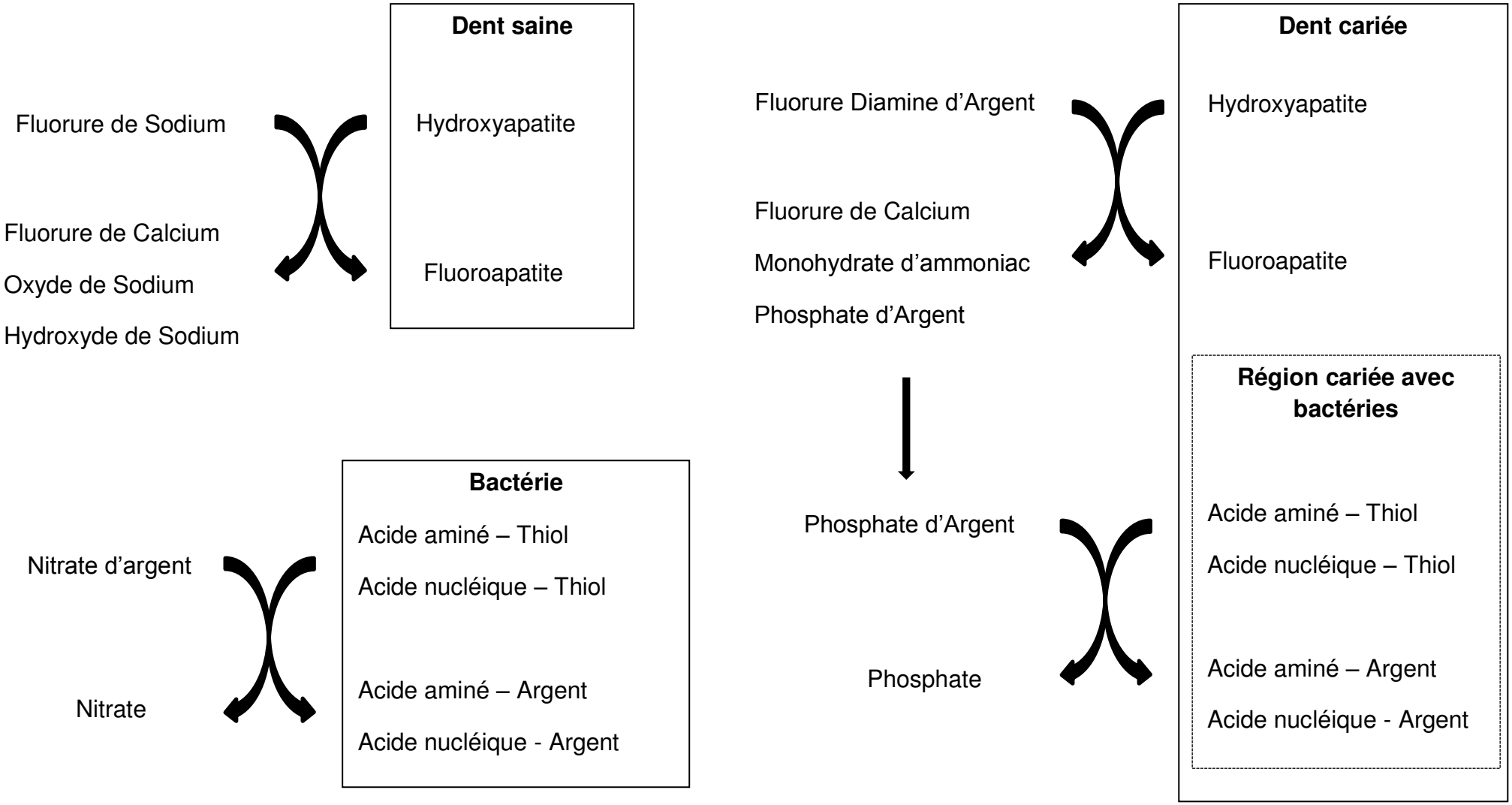

Figure 7 : Diagramme représentant les effets du fluorure de sodium, du nitrate d'argent et du fluorure diamine d'argent sur les dents et les bactéries (Rosenblatt et coll. 2009)

Le fluorure diamine d'argent a également un effet sur les métallo-protéinases matricielles ainsi que sur les cathepsines. Ces dernières sont des enzymes protéolytiques jouant un rôle crucial dans la formation des lésions carieuses. Elles sont entre autres responsables de la dégradation du collagène, des composants de la matrice extra-cellulaire et des protéoglycanes constituant la dentine (Mei et coll., 2012).

Des études ont montré le rôle inhibiteur du fluorure diamine d'argent sur les MMP-2, MMP-8 et MMP-9 ainsi que sur les cathepsines B et K ; ces molécules figurant parmi les principales rencontrées dans les lésions carieuses (Mei et coll., 2014).

La concentration en hydroxyproline libre (acide aminé constitutif du collagène de type I) se retrouve diminuée après une attaque acide par le traitement au fluorure diamine d'argent. Ce qui laisse entendre une certaine forme de protection des fibres de collagène par ce produit (Mei et coll., 2013c).

2.2. Au niveau bactérien

Le fluorure diamine d'argent est capable d'agir sur des bactéries reconnues comme étant cariogènes. Leurs produits cataboliques dissolvent les cristaux d'hydroxyapatite, fournissant un substrat adéquat pour le développement de biofilms. Les réactions chimiques énoncées précédemment montrent la formation de bases, ce qui suggère une alcalinisation du milieu. Ainsi, le fluorure diamine d'argent serait en mesure de protéger ces cristaux d'hydroxyapatite de la dissolution en faisant monter le pH du milieu. Une expérience (Mei et coll., 2013b) réalisée *in vitro* sur des échantillons de dentine a montré que les productions acides bactériennes faisaient descendre le pH aux environs de 3,5-4,0 pour le groupe contrôle, tandis qu'un échantillon traité au fluorure diamine d'argent avait son pH aux alentours de 6,0-6,5. Un environnement avec un pH proche de la neutralité est ainsi impropre au développement des biofilms bactériens.

De plus, comme vu précédemment en 2.1.2., l'argent contenu dans le produit joue un rôle intéressant sur les bactéries. Il se lie au groupement sulfhydryle des acides aminés et nucléiques bactériens. Ce qui induit une inhibition des fonctions métaboliques et reproductrices, menant à la mort bactérienne (Rosenblatt et coll., 2009).

Les études ont démontré son effet antibactérien sur *Streptococcus mutans*, *Streptococcus sobrinus*, *Lactobacillus acidophilus*, *Lactobacillus rhamnosus*, *Actinomyces naeslundii* ; de même, son effet a été observé sur ces bactéries lorsqu'elles sont organisées en biofilm (Mei et coll., 2013b ; Mei et coll., 2013d ; Chu et coll., 2012). Ces bactéries figurent parmi les principales initiant une déminéralisation puis un processus carieux.

2.3. Sur l'émail

Le fluorure diamine d'argent est capable de pénétrer dans l'émail sur 25 micromètres (Horst et coll., 2016).

Une expérience (Liu et coll., 2012) a été menée afin d'étudier la réaction du fluorure diamine d'argent vis-à-vis d'une déminéralisation induite par un milieu acide. L'expérience a été conduite sur des prémolaires extraites pour raisons orthodontiques. Les dents sélectionnées étaient indemnes de toute lésion carieuse,

qu'elle soit de type cavitaire ou débutante. Elles ont ensuite été préparées sous forme de blocs de dentine et d'émail. 10 blocs ont été traités au fluorure diamine d'argent et 10 blocs ont servi de contrôle. Les échantillons ont alors été plongés dans une solution acide de pH 4,4 pendant 168 heures, de manière à provoquer une déminéralisation. La profondeur moyenne des lésions a par la suite été mesurée en micro-CT sur des coupes provenant des échantillons. La profondeur moyenne des lésions dans le groupe traité au fluorure diamine d'argent fut de 0 µm. Celle du groupe contrôle fut de 173,6 ± 48,6 µm. La profondeur des lésions peut être observée sur les images suivantes : la première image montre un échantillon traité au fluorure diamine d'argent, et le second montre un échantillon appartenant au groupe contrôle (figure 8).

Cette expérience a montré que le fluorure diamine d'argent a un rôle protecteur par rapport à la déminéralisation des surfaces amélaires (Liu et coll., 2012).



Figure 8 : Images en micro-CT montrant le potentiel protecteur du fluorure diamine d'argent face à la déminéralisation (Liu et coll., 2012)

Parallèlement à cela, une certaine coloration noire des tissus amélaires est notable lorsqu'ils se reminéralisent suite à l'action du fluorure diamine d'argent.

2.4. Sur la dentine

Plus poreuse que l'émail, la dentine laisse pénétrer le fluorure diamine d'argent sur 50 à 200 micromètres (Horst et coll., 2016).

Sur une dentine traitée au fluorure diamine d'argent, sont observables une hyperminéralisation de la dentine intertubulaire, ainsi qu'une obstruction de la lumière tubulaire (Rossi et coll., 2017), comme le montrent les images suivantes (figure 9).

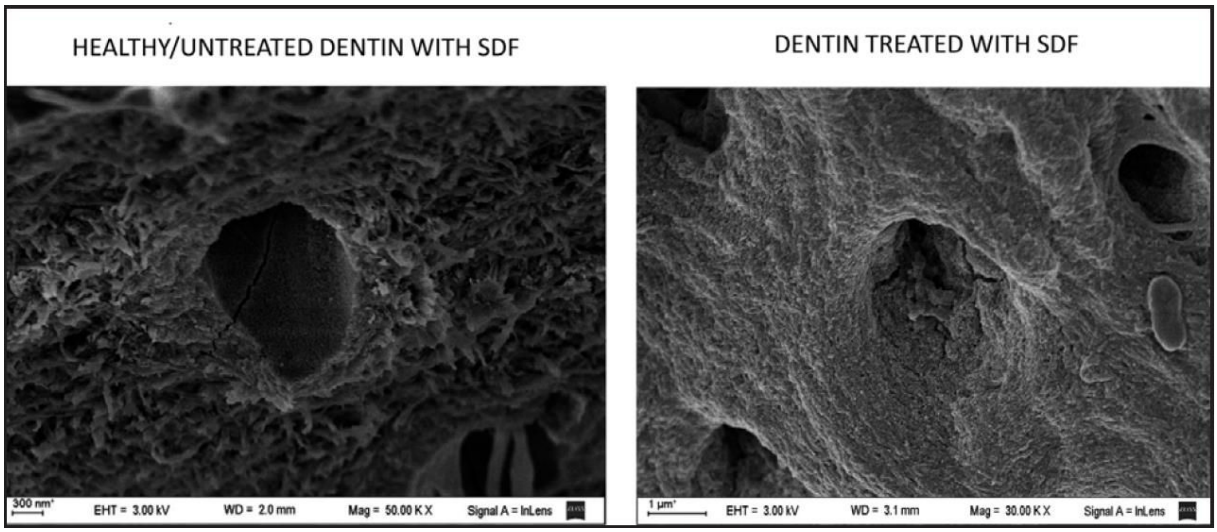

Figure 9 : Images en MEB des tubules dentinaires non traités et traités au fluorure diamine d'argent (Rossi et coll., 2017)

Un effet similaire est retrouvé sur la dentine minérale à celui sur l'émail, c'est-à-dire une diminution de la perte minérale ainsi qu'une coloration noire des tissus déminéralisés.

Les expériences de Knight ont démontré plusieurs effets du fluorure diamine d'argent sur la dentine (Knight et coll., 2007 ; Knight et coll., 2009).

Dans une première expérience, ces auteurs ont utilisé des blocs de dentine déminéralisés, leur ont fait subir différents traitements contenant du fluorure diamine d'argent (AgF et AgF/KI), ou non (KI et groupe contrôle) ; puis ces blocs ont été mis en contact avec des colonies de *Streptococcus mutans*. Les échantillons n'ayant pas été traités au fluorure diamine d'argent ont été largement colonisés par la bactérie (figure 10), alors que ceux l'ayant été se sont montrés résistants (figure 11), si bien qu'aucune colonie n'y a été détectée par la suite en microscopie électronique.



Figure 10 : Colonisation bactérienne en MEB des échantillons non traités au fluorure diamine d'argent (Knight et coll., 2009)

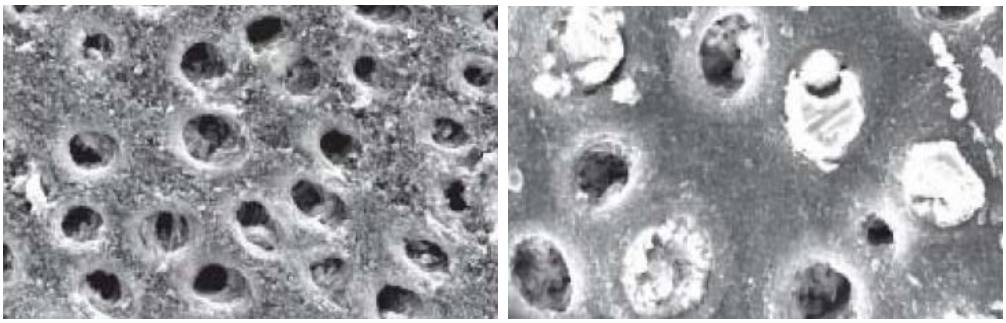

Figure 11 : Images en MEB montrant la résistance à la colonisation bactérienne des échantillons traités au fluorure diamine d'argent (Knight et coll., 2009)

Ces échantillons ont ensuite été analysés avec une microsonde de Castaing afin de déterminer leurs concentrations en éléments chimiques, notamment en argent et en fluorures (figure 12).

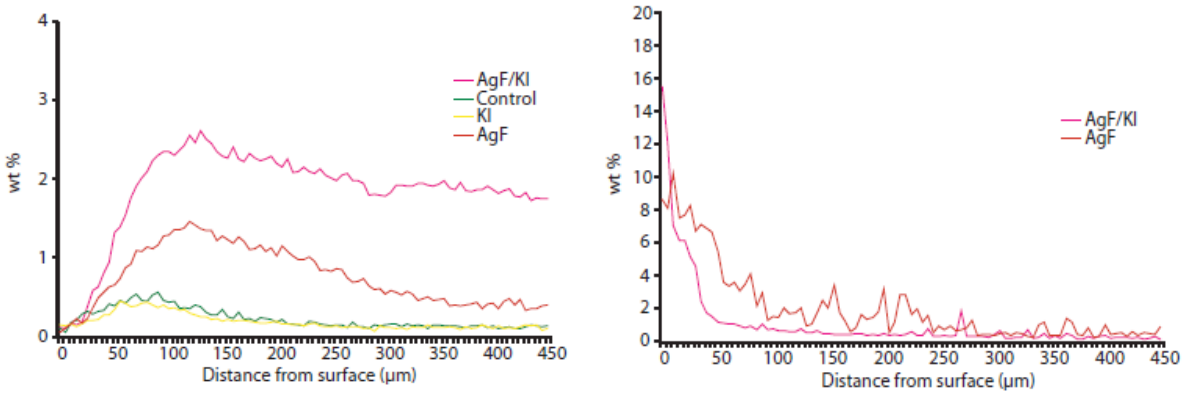

Figure 12 : Graphiques comparant les poids en fluor et en argent en fonction de la profondeur des différents échantillons (Knight et coll., 2009)

Ces graphiques montrent des niveaux significativement plus élevés de fluor et d'argent dans les groupes traités au fluorure diamine d'argent, pouvant expliquer cette résistance à l'invasion bactérienne de ces groupes.

Dans une seconde expérience, ces auteurs ont voulu comparer l'action du fluorure diamine d'argent sur une dentine déminéralisée de celle sur une dentine non-déminéralisée. Il s'est avéré que la dentine déminéralisée traitée au fluorure diamine d'argent est la plus résistante à la colonisation bactérienne. En effet, les ions fluorures et argent se retrouvent dans la dentine déminéralisée de façon significativement plus importante (figure 13).

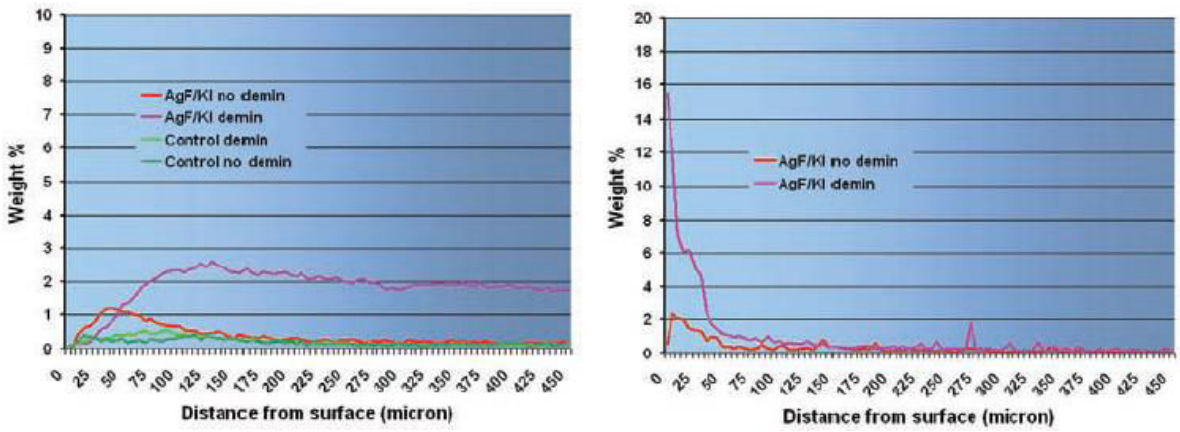

Figure 13 : Graphiques comparant les poids en fluor et en argent en fonction de la profondeur des différents échantillons (Knight et coll., 2007)

Si les ions fluorures se répartissent de façon presque homogène au sein de la dentine, les ions argent quant à eux, se retrouvent essentiellement en surface.

Ces résultats s'accordent avec ceux des travaux de Rossi de 2017. Ils ont porté sur l'effet du fluorure diamine d'argent sur des dents temporaires présentant des lésions carieuses sans atteinte pulpaire. Ces dents ont été traitées puis les lésions carieuses ont été analysées en MEB.

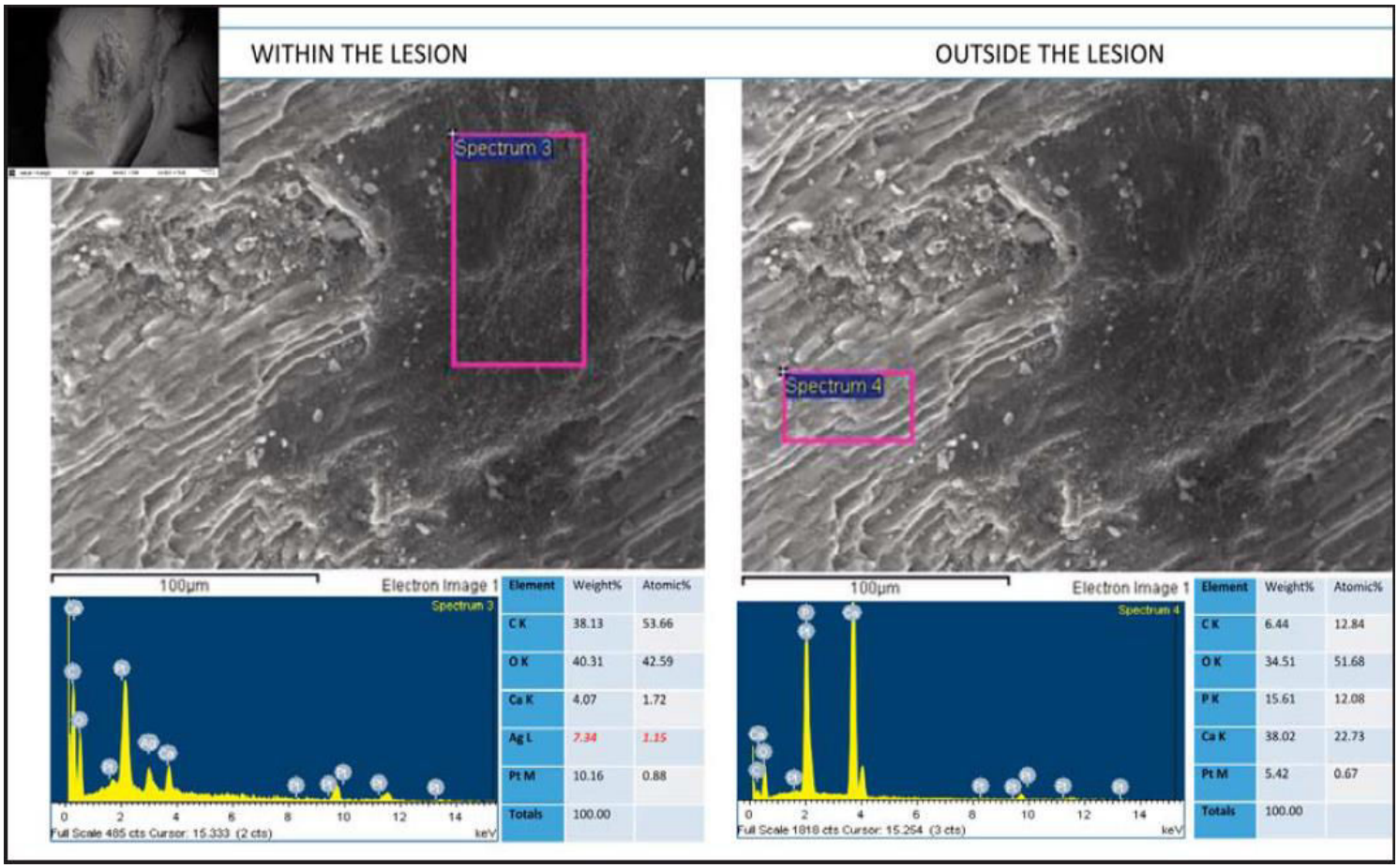

Figure 14 : Images en MEB et graphiques montrant les prismes et les lésions ainsi que leurs concentrations en éléments (Rossi et coll., 2017)

Le poids de différents éléments chimiques, notamment de l'argent a été mesuré à l'intérieur et à l'extérieur des lésions carieuses (figure 14). Il n'est retrouvé qu'au sein des lésions carieuses, donc des zones de déminéralisation (Rossi et coll., 2017). Ceci pourrait ainsi expliquer la raison pour laquelle la coloration noire se produit à cet endroit.

Le réservoir d'ions argent ainsi formé au niveau des lésions carieuses traitées de cette façon constitue une protection face aux attaques bactériennes futures. En cas d'une nouvelle déminéralisation provoquée par une attaque acide, les ions argent pourront être libérés et produire à nouveau leur effet antibactérien.

Wakshlak a réalisé une expérience *in vitro* à ce sujet. Des échantillons de *Pneudomonas aeruginosa*, tués par l'action d'une solution de nitrate d'argent ont été mis en contact avec de nouvelles colonies viables. L'argent fixé aux bactéries mortes

est à nouveau disponible pour s'attaquer aux nouvelles et les détruire. Il parle d'un « effet zombie » (Wakshlak et coll., 2015).

Au sein des tubules dentinaires, une autre étude a montré la possibilité pour le fluorure diamine d'argent de détruire les bactéries qui y sont logées.

L'expérience a été réalisée sur des blocs de dentine. Sur les images suivantes (figure 15), obtenues par microscopie confocale à balayage laser (MCBL), le devenir des bactéries (ici *Streptococcus mutans*) est visible après traitement. Le groupe contrôle négatif n'a pas été mis en contact avec les bactéries ; le groupe contrôle positif a été infecté par *Streptococcus mutans* et n'a pas été traité par la suite ; le dernier échantillon a été infecté par *Streptococcus mutans* puis a été traité avec le système Riva Star®. Les bactéries vivantes sont représentées en vert, et en rouge les bactéries détruites après traitement (Hamama et coll., 2015).

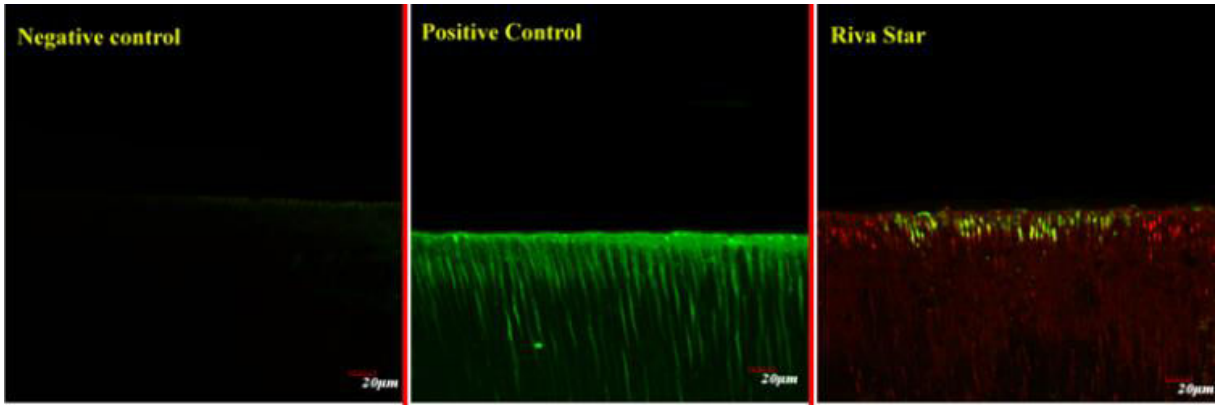

Figure 15 : Images en MCBL montrant des tubules dentinaires infectés par *Streptococcus mutans* après différents traitements (Hamama et coll., 2015)

Bien que des études supplémentaires soient nécessaires à ce sujet, il serait possible d'imaginer que le réservoir de bactéries mortes au sein des tubules dentinaires puisse provoquer « l'effet zombie » décrit par Wakshlak en 2015.

Au niveau de la dentine organique, une application de fluorure diamine d'argent permet de protéger les fibres de collagène face aux attaques acides (figure 16). La lumière tubulaire étant obstruée et la dentine intertubulaire hyperminéralisée, le collagène se retrouve alors beaucoup moins exposé (Mei et coll., 2013c).

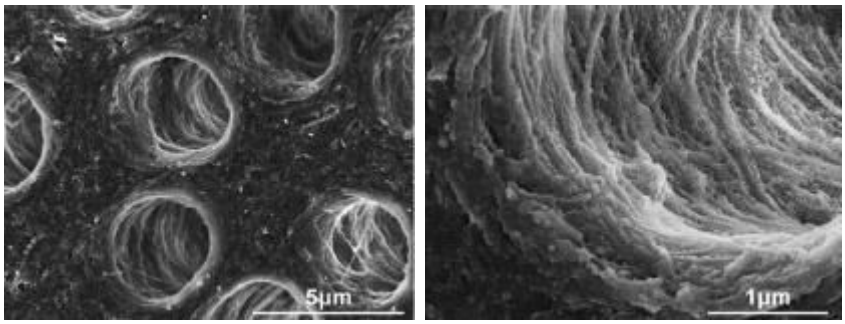

Figure 16 : Images en MEB montrant des tubules dentinaires et fibres de collagène traitées au fluorure diamine d'argent ayant subi une attaque acide (Mei et coll., 2013c)

A l'inverse, en l'absence de traitement particulier (figure 17), la dentine se déminéralise, les fibres de collagène sont exposées et leur dégradation est observable (Mei et coll., 2013c).

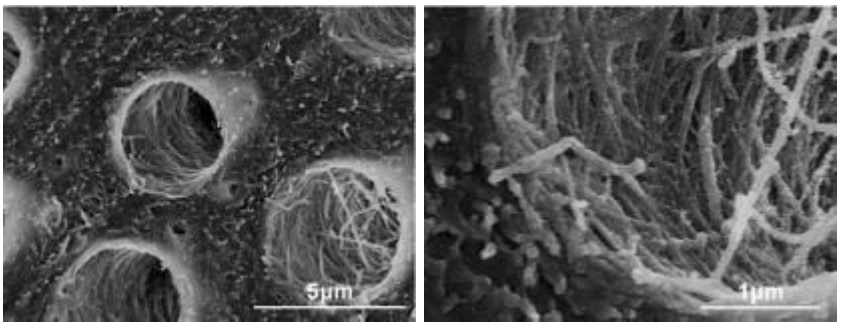

Figure 17 : Images en MEB montrant des tubules dentinaires et des fibres de collagène non traitées ayant subi une attaque acide (Mei et coll., 2013c)

La question de l'esthétique se posant de plus en plus actuellement, le problème de la coloration noire due au produit a été soulevé de nombreuses fois. C'est pourquoi une spécialité de fluorure diamine d'argent a été développée, en association avec de l'iodure de potassium (Riva Star©). L'iodure de potassium est selon les recommandations d'utilisation appliqué après le fluorure diamine d'argent. La réaction obtenue entre les deux molécules est la suivante :

$$Ag(NH_3)_2F + KI \rightarrow AgI + KF + 2NH_3$$

Le rôle de l'iodure de potassium est de réagir avec les ions argent, responsables de la coloration, en formant un précipité blanc d'iodure d'argent AgI. Toutefois, ce

composé est photosensible et se décompose sous l'effet de la lumière. Son efficacité tend à diminuer avec le temps (Li et coll., 2016).

2.5. Sur la pulpe

Un coiffage pulpaire indirect réalisé à l'aide de fluorure diamine d'argent n'entraîne pas de réponse inflammatoire.

Une étude a été réalisée *in vivo* sur des dents saines. Des cavités de classe V ont été produites sur ces dents à proximité de la pulpe dentaire, puis un coiffage indirect a été posé à l'aide de fluorure diamine d'argent mélangé à de l'oxyde de zinc. Les dents ont été extraites 6 semaines plus tard dans le cadre d'un plan de traitement d'orthodontie, puis ont été analysées (figure 18). L'expérience a montré l'absence de cellules inflammatoires telles que neutrophiles, macrophages, lymphocytes ou plasmocytes ; de même que l'absence d'artérioles dilatées dans la zone de Höhl après un traitement au fluorure diamine d'argent. Ce qui laisse entrevoir son innocuité relative par rapport à la pulpe dentaire.

De la même manière, le coiffage pulpaire indirect au fluorure diamine d'argent a entraîné une apposition de dentine tertiaire chez 5 des 9 sujets de l'étude. Celle-ci est délimitée par une ligne de contour d'Owen (Korwar et coll., 2015).

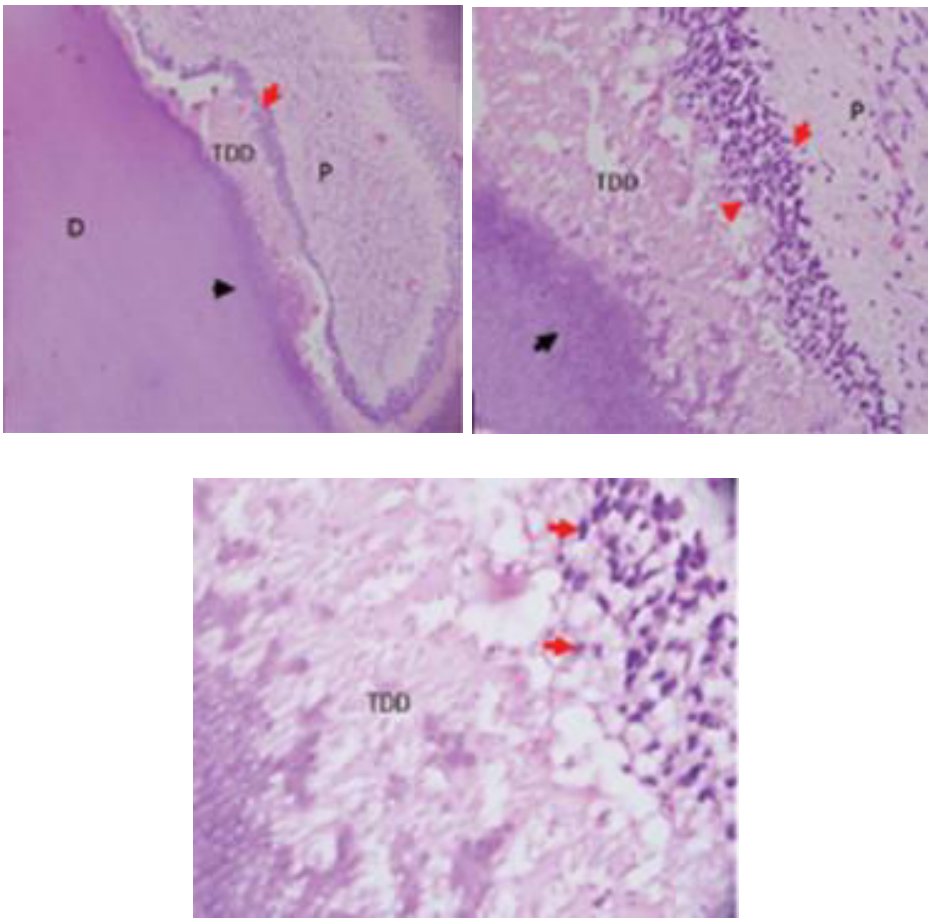

Figure 18 : Coupes histologiques montrant la réponse pulpaire après un coiffage pulpaire indirect au fluorure diamine d'argent (Korwar et coll., 2015)

Ces coupes montrent : la dentine (D), la pulpe dentaire (P), la dentine tertiaire (TDD), la ligne de contour d'Owen (flèche noire) et la palissade d'odontoblastes (flèche rouge).

Une autre expérience a été réalisée *in vitro* sur des dents cariées (Rossi et coll., 2017). Après une éviction carieuse, du fluorure diamine d'argent a été appliqué sur les cavités. Les dents ont ensuite été préparées pour être analysées. Il est possible d'y observer le scellement des tubules dentinaires en surface (figure 19). En dessous de la lésion traitée, les tubules dentinaires ont une apparence normale et la pulpe dentaire associée montre une inflammation chronique, vraisemblablement révélatrice de la lésion carieuse présente au début de l'étude, avec une apposition de dentine tertiaire (figure 20). La zone notée A montre le tissu pulpaire situé à proximité de la lésion carieuse. Un tissu pulpaire fibreux y est visible, révélateur de l'inflammation. La zone notée B montre un tissu pulpaire sain, non affecté par la lésion carieuse.

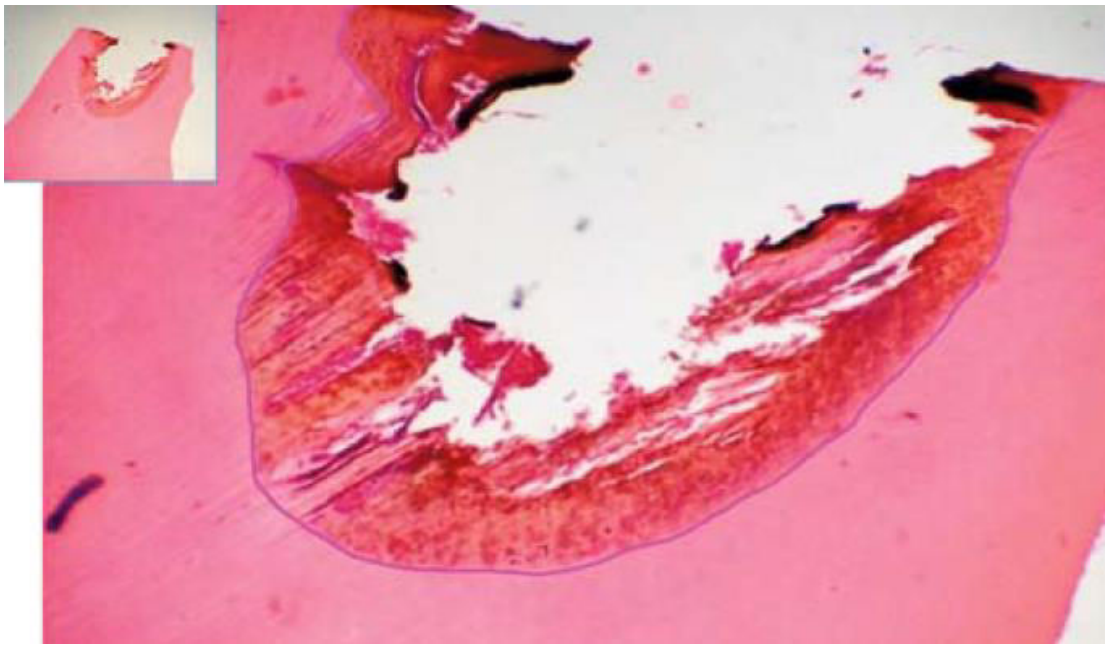

Figure 19 : Coupe histologique montrant le scellement des tubules dentinaires en regard de la lésion carieuse (Rossi et coll., 2017)

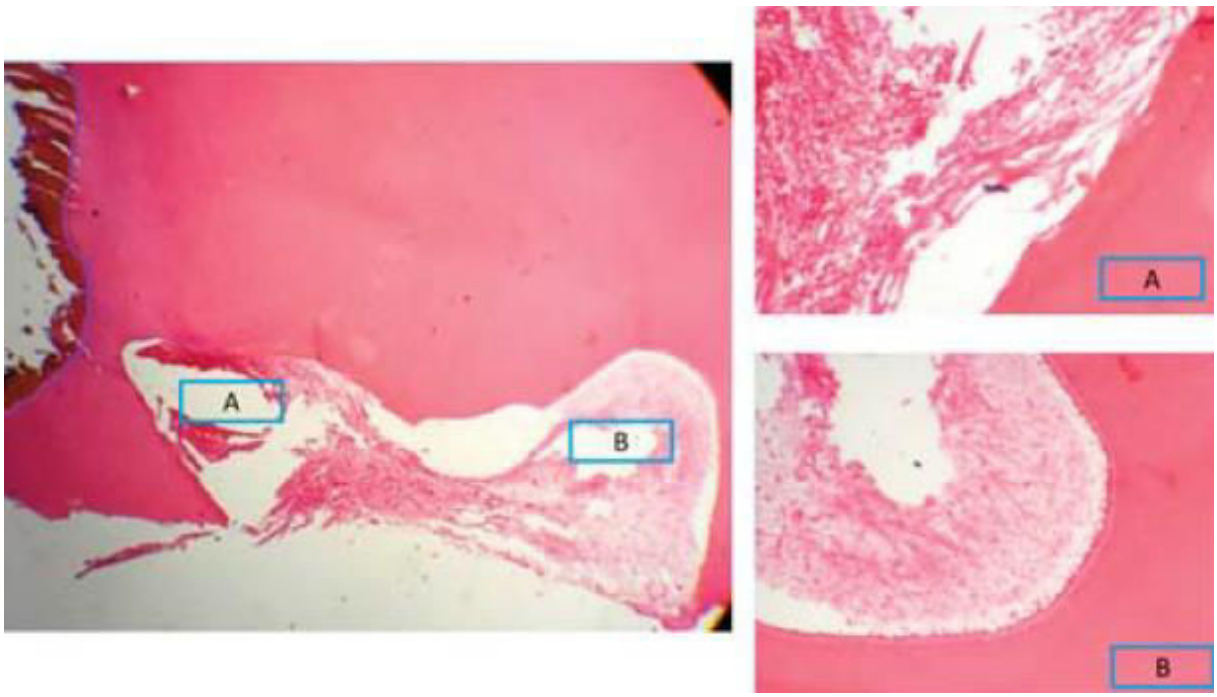

Figure 20 : Coupes histologiques montrant le complexe dentino-pulpaire de dents cariées traitées au fluorure diamine d'argent (Rossi et coll., 2017)

Ces études suggèrent que le fluorure diamine d'argent, utilisé dans le cadre du traitement des lésions carieuses, ne présente pas d'effet indésirable sur la pulpe

dentaire. De même, l'apposition de dentine tertiaire étant évoquée dans les deux cas, un effet stimulant sur la pulpe dentaire peut être supposé dans cette indication.

2.6. Effets sur le collage

La majorité des auteurs s'accorde à dire que l'utilisation du fluorure diamine d'argent n'affecte pas négativement la qualité du collage (Quock et coll., 2012 ; Selvaraj et coll., 2016 ; Knight et coll., 2006).

Quatre études ont été menées par différentes équipes afin de déterminer l'effet du fluorure diamine d'argent sur le collage.

La première a été menée par Knight (Knight et coll., 2006). 10 dents extraites ont été utilisées. 4 échantillons ont été prélevés sur chacune d'elle de manière à définir 4 groupes différents. Le premier groupe a été traité avec un conditionneur ; le second a été mordancé avec de l'acide phosphorique à 37% ; le troisième groupe a été traité au fluorure diamine d'argent et à l'iodure de potassium puis a été rincé ; et le dernier a été traité au fluorure diamine d'argent puis a été séché avec de l'air. Un ciment verre ionomère a alors été appliqué sur chacun des échantillons. Des tests de résistance à la pression ont enfin été réalisés (tableau 1).

	Conditionneur	Mordançage	Fluorure diamine d'argent/iodure de potassium + rinçage	Fluorure diamine d'argent/iodure de potassium + séchage
Force moyenne (en MPa)	2,47	1,92	2,17	1,48
Etendue des valeurs (en MPa)	0,84-3,38	0,78-2,73	1,38-5,72	0,25-3,07

Tableau 1 : Force de l'adhésion d'un ciment verre ionomère à la dentine (Knight et coll., 2006)

Ces résultats montrent que la force de l'adhésion au ciment verre ionomère quand les produits de réaction du fluorure diamine d'argent/iodure de potassium sont rincés n'est pas significativement différence de celle du groupe traité au conditionneur. En revanche, lorsque les produits de réaction sont séchés, la force de l'adhésion est

significativement inférieure. Elle est alors comparable à celle du groupe mordancé à l'acide phosphorique. Cette expérience peut ainsi indiquer que les produits de réaction générés par l'action du fluorure diamine d'argent/iodure de potassium doivent être rincés afin de ne pas perturber l'adhésion aux tissus dentaires.

L'étude suivante a été menée par Quock (Quock et coll., 2012) sur 42 dents extraites. Ces dents ont été réparties en 6 groupes équivalents pour recevoir chacun un traitement différent. Ces groupes ont été les suivants :

1- Système automordançant
2- Système automordançant + fluorure diamine d'argent à 12%
3- Système automordançant + fluorure diamine d'argent à 38%
4- Système mordançage/rinçage
5- Système mordançage/rinçage + fluorure diamine d'argent à 12%
6- Système mordançage/rinçage + fluorure diamine d'argent à 38%

De la résine composite a ensuite été disposée sur les échantillons, puis des coupes ont été prélevées sur ceux-ci. Un total de 49 coupes a été préparé pour chacun des groupes. La valeur d'adhésion a alors été mesurée sur chacun des échantillons préparés, et le type de fracture a été déterminé (tableau 2).

	Force moyenne du collage (en MPa)	Fracture adhésive (en %)	Fracture cohésive dans la dentine (en %)	Fracture cohésive dans la résine (en %)	Fracture mixte (en %)
Groupe 1	32,96	28,6	0,0	69,4	2,0
Groupe 2	23,99	59,2	0,0	24,5	16,3
Groupe 3	32,73	61,2	0,0	36,7	2,0
Groupe 4	30,81	61,2	2,0	32,7	4,1
Groupe 5	39,00	36,7	8,2	32,7	22,4
Groupe 6	34,41	53,1	0,0	36,7	10,2

Tableau 2 : Valeur d'adhésion de la résine composite à la dentine et types de fracture obtenus (Quock et coll., 2012)

D’après les résultats obtenus, la valeur d’adhésion dans les groupes traités au fluorure diamine d’argent ne diffère pas significativement de celle des groupes contrôle. Toutefois, il existe une différence significative de la puissance du collage entre les groupes ayant reçu un système automordançant ou un système mordançage/rinçage allié au fluorure diamine d’argent à 12% (groupes 2 et 5). Il serait ainsi préférable d’utiliser un système de collage en plusieurs temps après un traitement au fluorure diamine d’argent.

Concernant le type de fracture survenu au cours de l’expérience, il est à noter que la majorité des fractures se produit au niveau de la résine. Ceci laisse supposer que la valeur d’adhésion pourrait être plus importante que les chiffres obtenus, l’interface adhésive avec la dentine demeurant intacte.

Toutefois, les auteurs ont relevé une certaine coloration noire des échantillons de dentine une fois la résine photopolymérisée, bien que la dentine utilisée ici soit indemne de toute lésion carieuse.

Dans l’expérience suivante, menée par Selvaraj (Selvaraj et coll., 2016), 72 dents réparties en 4 groupes ont été utilisées. Les dents ont été préparées sous forme de blocs uniformes. Les groupes, ayant chacun reçu un traitement différent, ont été les suivants :

1 Système mordançage/rinçage
2 Système mordançage/rinçage + fluorure diamine d’argent/iodure de potassium
3 Système automordançant
4 Système automordançant + fluorure diamine d’argent/iodure de potassium

Les précipités formés par l’action de l’iodure de potassium ont été rincés dans ce protocole. De la résine composite a alors été appliquée sur les échantillons. La valeur d’adhésion et le type de fracture ont été testés sur 15 échantillons de chaque groupe (tableau 3). Les 3 échantillons restants dans chaque groupe ont été analysés en microcopie électronique afin d’observer l’interface dentine-résine (figure 21).

	Force moyenne du collage (en MPa)	Fracture adhésive (en %)	Fracture cohésive dans la dentine (en %)	Fracture cohésive dans la résine (en %)	Fracture mixte (en %)
Groupe 1	28,69	46,67	6,67	26,67	20,00
Groupe 2	29,52	40,00	0	33,33	26,67
Groupe 3	28,47	40,00	6,67	33,33	20,00
Groupe 4	29,04	46,67	6,67	26,67	20,00

Tableau 3 : Valeur d'adhésion de la résine composite à la dentine et types de fracture obtenus (Selvaraj et coll., 2016)

Les résultats de cette expérience relèvent une certaine homogénéité dans les valeurs moyennes de la valeur d'adhésion. Ceci suggère que le fluorure diamine d'argent associé à l'iodure de potassium n'interfère pas avec le collage de résine composite, lorsque les produits formés par la réaction sont rincés. Ceci rejoint les résultats de Knight de 2006 sur l'adhésion d'un ciment verre ionomère à la dentine. L'iodure de potassium pourrait ainsi faciliter l'utilisation du produit puisqu'il est sensé réduire la coloration noire des tissus dentaires.

Concernant le type de fracture, il y a en premier lieu les fractures adhésives suivies des fractures cohésives dans la résine. Ce qui suggère une nouvelle fois que la valeur d'adhésion pourrait être supérieure à celle que les valeurs indiquent.

Les images suivantes (figure 21) proviennent des échantillons ayant été laissés de côté pour observer l'interface entre la dentine (D) et la résine (A). La formation d'une couche hybride (HL) est observée dans chacun des groupes de l'étude, ce qui laisse supposer que la qualité du collage n'est pas perturbée par l'utilisation du produit.

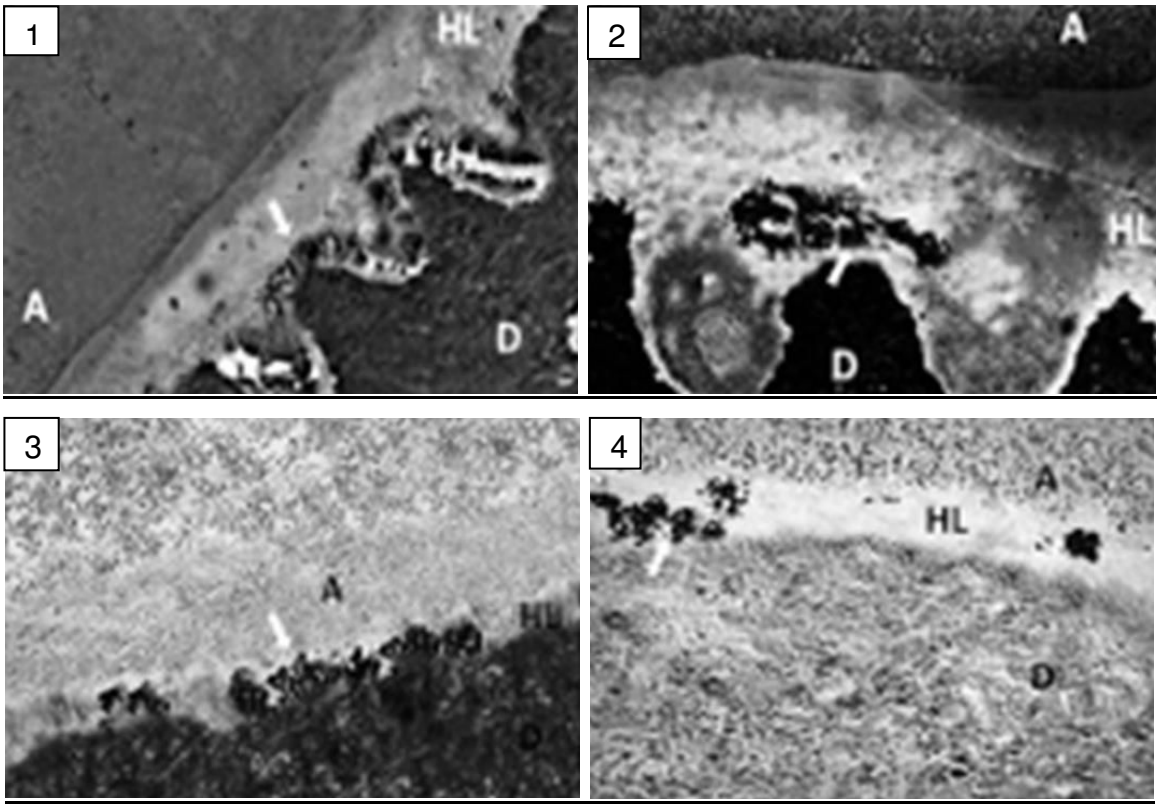

Figure 21 : Observation de différents systèmes de collage en association avec le fluorure diamine d'argent au MEB (Selvaraj et coll., 2016)

Dans une dernière expérience, menée par Koizumi (Koizumi et coll., 2016), l'utilisation du fluorure diamine d'argent/iodure de potassium a été étudiée sans effectuer de rinçage des produits de réaction. Pour ce faire, 80 dents réparties en 8 groupes ont été utilisées. Quatre systèmes de collage ou d'adhésion ont été testés, avec et sans fluorure diamine d'argent/iodure de potassium : un système mordançage rinçage en 3 temps (MR3), deux systèmes automordançants (AM) et un ciment verre ionomère modifié par adjonction de résine (CVIMAR). Une application de résine composite a suivi pour les groupes ayant reçu un adhésif pour collage. Les échantillons ont été préparés de manière à être testés pour la force de leur collage ou de leur adhésion. Les résultats apparaissent dans le tableau suivant (tableau 4).

	MR3	AM1	AM2	CVIMAR
Contrôle	32,1	35,0	28,4	18,4
Fluorure diamine d'argent/iodure de potassium	21,4	9,6	10,8	14,5

Tableau 4 : Valeurs moyennes de la valeur d'adhésion ou de l'adhésion en MPa

(Koizumi et coll., 2016)

Les valeurs obtenues par les groupes de contrôle sont significativement supérieures à celles obtenues par les groupes ayant reçu le traitement. Ce qui signifie que l'absence de rinçage des produits de réaction a bel et bien un effet impactant négativement la qualité du collage ou de l'adhésion.

Ces quatre expériences éclairent ainsi sur l'impact du fluorure diamine d'argent sur le collage. Les valeurs de force de collage ou d'adhésion sont comparables avec et sans utilisation du produit. De plus, les fractures produites au cours des tests se sont produites en majorité au sein de la résine, l'interface entre la dentine et la résine demeurant intacte. Ces expériences permettent de conclure que le collage n'est pas perturbé. Dans les cas où de l'iodure de potassium est utilisé pour prévenir d'une éventuelle coloration disgracieuse, les précipités formés par la réaction doivent tout de même être rincés.

Les effets au long terme sur le collage restent à établir. Dans le cas d'un protocole de collage classique, les fluides circulant par les tubules dentinaires peuvent affecter la qualité du collage. L'eau contenue dans les espaces inter-fibrillaires peut faire baisser le degré de photopolymérisation de l'adhésif en formant un hydrogel au sein de la couche hybride, pouvant mener à terme à un échec du collage. Les produits de réaction du fluorure diamine d'argent/iodure de potassium comme le fluorure de calcium ou l'iodure d'argent réduisent la perméabilité des tubules dentinaires et les bloquant. Cette occlusion pourrait être en mesure de prévenir des mouvements de fluides et ainsi limiter l'humidité à l'interface entre la dentine et la résine. Certains auteurs suggèrent ainsi qu'une amélioration de la qualité du collage pourrait être obtenue de cette façon (Selvaraj et coll., 2016). Cette piste nécessite toutefois des études supplémentaires avant d'être véritablement établie.

3. Indications d'utilisation du fluorure diamine d'argent

3.1. Dans le traitement des lésions carieuses

3.1.1. Indications

Une équipe (Horst et coll., 2016) de l'université de Californie à San Francisco a établi un protocole d'utilisation du fluorure diamine d'argent en 2016, dans le cadre du traitement des lésions carieuses. Il concerne cinq catégories de patients :

- Les patients avec un risque carieux élevé.
  Dans cette catégorie peuvent être inclus les patients présentant des troubles de la salivation, pouvant être consécutifs à des pathologies comme le syndrome de Goujerot-Sjogren, ou suite à l'irradiation des glandes salivaires dans le cadre d'un traitement d'un cancer, voire même des patients âgés et/ou polymédiqués. Sont également inclus dans cette catégorie les jeunes enfants atteints du syndrome du biberon ou de polycaries.
- Les patients ne pouvant tolérer la conduite de soins dentaires de façon conventionnelle. Peuvent être inclus dans cette catégorie, les très jeunes enfants, les patients très âgés/fragiles et les patients présentant des troubles mentaux et/ou physiques sévères. Certains de ces patients présentent parfois un état de santé les obligeant à être alités ou maintenus, compliquant la réalisation des soins. De même, l'instrumentation classique peut être impressionnante et une anesthésie générale peut être nécessaire afin de réaliser les soins.
- Les patients présentant des lésions carieuses multiples et dans plusieurs secteurs, qu'il n'est pas possible de traiter en une seule fois. Entre deux rendez-vous, les lésions carieuses sont susceptibles d'évoluer ou de devenir symptomatiques.
- Les patients présentant des lésions carieuses difficiles à traiter.
  Ici sont classées les lésions carieuses sous-gingivales, radiculaires ou une lésion carieuse sur une dent dont l'éruption n'est pas terminée.
- Les patients n'ayant pas accès aux soins dentaires.
  Bien que cela soit moins vrai en France qu'aux Etats-Unis, du fait de notre système d'assurance maladie, il demeure une catégorie de patients n'ayant pas accès aux soins dentaires.

3.1.2. Protocole d'utilisation

- Protection du patient : champ opératoire, lunettes de protection
- Protection de l'opérateur : lunettes de protection
- Déposer une goutte de fluorure diamine d'argent dans une cupule en plastique
- Si utilisation d'iodure de potassium : déposer une goutte dans une autre cupule en plastique
- Mise en place d'une aspiration salivaire
- Protection des tissus mous à l'aide de rouleaux de coton
- Protection de la gencive à l'aide de vaseline
- Assèchement des surfaces dentaires à traiter
- Imbibition d'une microbrosse de fluorure diamine d'argent, retrait des excès sur le bord de la cupule
- Application directement sur les surfaces dentaires à traiter, à l'aide de la microbrosse
- Laisser agir 60 secondes, puis retirer les excès à l'aide de coton
- Si utilisation d'iodure de potassium, appliquer à l'aide d'une autre microbrosse. Répéter cette étape de une à trois fois, jusqu'à la disparition du précipité blanc. Retirer les excès.
- Rinçage à l'eau.

Le protocole doit être répété une seconde fois, à une ou deux semaines d'intervalle, puis de façon bi-annuelle. Une restauration conventionnelle demeure toutefois nécessaire pour retrouver la fonction et l'esthétique des dents (Horst et coll., 2016b).

Sur les images suivantes (figure 22), l'effet du fluorure diamine d'argent est observé sur une dent temporaire cariée. La carie, active sur le premier cliché, va être stoppée par l'effet du produit en durcissant et en se noircissant.

Figure 22 : Dent temporaire cariée, avant et après l'application de fluorure diamine d'argent (Rosenblatt et coll., 2009)

3.1.3. Efficacité

Plusieurs études ont été menées afin de déterminer l'efficacité du fluorure diamine d'argent dans le traitement des lésions carieuses.

Il a été montré qu'il se trouvait significativement plus efficace qu'un placebo (Tan et coll., 2010 ; Zhang et coll., 2013).

L'étude conduite par Tan a suivi 203 personnes (âge moyen 79,0 ans) sur 3 années. Elle visait à évaluer l'efficacité de différents traitements dans la prévention des lésions carieuses, notamment radiculaires. Les sujets de l'étude devaient présenter au moins 5 dents dont la racine est exposée. Ils furent répartis en 4 groupes :

1- Le premier a reçu une éducation à l'hygiène orale ainsi qu'une application d'eau (groupe contrôle).
2- Le second a reçu une éducation à l'hygiène orale ainsi qu'une application d'un vernis de chlorhexidine tous les 3 mois.
3- Le troisième a reçu une éducation à l'hygiène orale ainsi qu'une application d'un vernis de fluorure de sodium tous les 3 mois.
4- Le dernier groupe a reçu une éducation à l'hygiène orale ainsi qu'une application de fluorure diamine d'argent une fois par an.

Au terme des 3 années de l'étude, le nombre moyen de nouvelles caries a été déterminé pour chaque groupe (tableau 5) :

	Groupe 1	Groupe 2	Groupe 3	Groupe 4
Nombre moyen de nouvelles caries	2,5	1,1	0,9	0,7

Tableau 5 : Nombre moyen de nouvelles caries au sein de l'étude (Tan et coll., 2010)

Le nombre de nouvelles caries est significativement moins important dans les groupes 2, 3 et 4 par rapport au groupe contrôle, avec une réduction respective de 57%, 64% et 71% de l'apparition de nouvelles caries.

L'étude menée par Zhang, a elle suivi 227 personnes âgés de 60 à 89 ans pendant 2 ans. Le critère d'inclusion fut également la présence d'au moins 5 dents dont la racine est exposée. Les sujets de l'étude furent répartis en 3 groupes :

1- Le premier groupe a reçu une éducation à l'hygiène orale ainsi qu'une application d'eau (groupe contrôle).
2- Le second groupe a reçu une éducation à l'hygiène orale ainsi qu'une application de fluorure diamine d'argent une fois par an.
3- Le troisième groupe a reçu une éducation à l'hygiène orale, une application de fluorure diamine d'argent une fois par an ainsi qu'une éducation à la santé orale.

Le nombre moyen de nouvelles caries a été comptabilisé au terme de l'étude, de même que le nombre moyen de caries arrêtées (tableau 6).

	Groupe 1	Groupe 2	Groupe 3
Nouvelles caries	1,33	1,00	0,70
Caries arrêtées	0,04	0,28	0,33

Tableau 6 : nombre moyen de nouvelles caries et de caries arrêtées (Zhang et coll., 2013)

Les différences entre les groupes 2 et 3 avec le groupe contrôle sont statistiquement significatives. Les sujets du groupe contrôle ont développé ⅓ de nouvelles caries de plus que le groupe 2 et presque deux fois plus que le groupe 3. De même l'arrêt de caries actives reste bien moins important que dans les autres groupes.

Ces deux études nous apprennent ainsi que le fluorure diamine d'argent est efficace dans la prévention et le traitement des lésions carieuses.

Il faut toutefois comparer son efficacité avec des produits déjà disponibles sur le marché pour savoir si son intérêt est réellement fondé.

Une étude a été menée par Lo afin de comparer l'efficacité du fluorure diamine d'argent avec celle du fluorure de sodium ; et de déterminer si l'éviction carieuse est un prérequis indispensable à l'utilisation du fluorure diamine d'argent (Lo et coll., 2001). Au cours de cette étude, 341 enfants âgés de 3 à 5 ans ont été suivis sur 18 mois. Ces enfants présentaient au moins une lésion carieuse dentinaire. Ils furent répartis en cinq groupes :

1- Éviction carieuse et application annuelle de fluorure diamine d'argent.
2- Application annuelle de fluorure diamine d'argent.
3- Éviction carieuse et application trimestrielle de fluorure de sodium.
4- Application trimestrielle de fluorure de sodium.
5- Application d'eau (groupe contrôle).

Pour chaque groupe ont ensuite été répertoriés le nombre moyen de nouvelles lésions carieuses, le nombre moyen de lésions carieuses arrêtées et le pourcentage d'arrêt des lésions carieuses présentes en bouche (tableau 7).

	Groupe 1	Groupe 2	Groupe 3	Groupe 4	Groupe 5
Nouvelles lésions carieuses	0,44	0,42	0,84	0,63	1,22
Lésions carieuses arrêtées	2.84	2,99	1,69	1,50	0,99
Pourcentage d'arrêt des lésions carieuses	99,7	97,7	21,2	47,3	32,3

Tableau 7 : nouvelles lésions carieuses et arrêt des lésions carieuses au cours de l'étude (Lo et coll., 2001)

Une différence statistiquement significative existe entre les groupes traités au fluorure diamine d'argent et les autres groupes sur tous les critères relevés. Ces résultats indiquent donc que le fluorure est plus efficace dans le traitement et la prévention des lésions carieuses que le fluorure de sodium. Par ailleurs, il n'y a pas eu de différence significative entre les groupes 1 et 2, ce qui montre que l'éviction carieuse ne fait pas varier l'efficacité du produit.

Une étude menée par Zhi a porté sur la comparaison de l'efficacité du fluorure diamine d'argent et d'un ciment verre-ionomère dans l'arrêt des lésions carieuses (Zhi et coll., 2012). 181 enfants âgés de 3 à 4 ans et présentant au moins trois lésions carieuses ont pu être suivis sur une période de 24 mois. Ils ont été répartis en trois groupes. Le premier a reçu une application annuelle de fluorure diamine d'argent, le second en a reçu une application biannuelle et le dernier a reçu une application annuelle de ciment verre-ionomère. Au bout des 24 mois, le pourcentage d'arrêt des lésions carieuses a atteint respectivement 79,2, 90,7 et 81,8. Une application annuelle de fluorure diamine d'argent donne ainsi des résultats comparables à l'utilisation de ciment verre-ionomère. Augmenter la fréquence d'application donne cependant de meilleurs résultats.

L'efficacité du produit en fonction de sa concentration en principe actif a également été recherchée. Une étude a été réalisée afin de comparer l'efficacité du dosage à

38% de celui à 12% (Yee et coll., 2009). 976 enfants âgés de 3 à 9 ans étaient initialement présents dans l'étude. Ils furent répartis en groupes recevant chacun un dosage différent. Au terme de l'étude, 624 enfants étaient toujours présents. Les résultats de l'étude ont montré que le dosage à 12% se montre significativement moins efficace dans l'arrêt des lésions carieuses que celui à 38%.

Concernant le dosage à 30%, aucune étude à l'heure actuelle n'a comparé son efficacité avec celle des dosages à 12% et à 38%.

3.2. Dans le traitement de l'hypersensibilité dentinaire

3.2.1 L'hypersensibilité dentinaire

L'hypersensibilité dentinaire se manifeste sous la forme d'une douleur vive en réponse à un stimulus. Celui-ci peut être de différentes natures. Mécanique, chimique, mais le plus souvent thermique. Une dentine exposée est associée à ces douleurs, avec un nombre de tubules dentinaires et leurs diamètres augmentés.

En dehors des mesures diététiques, il existe aujourd'hui deux principales approches pour le traitement de l'hypersensibilité dentinaire (Shiau, 2012) :

1- L'une consiste à abaisser l'intensité des stimuli en réduisant la transmission nerveuse. Sont retrouvés ici les dentifrices à base de nitrate de potassium.
2- L'autre consiste à obturer physiquement les tubules dentinaires, à l'aide de sels ioniques, de vernis fluoré ou de résine composite.

Grâce à sa capacité à obturer les tubules dentinaires en formant un sel d'argent, le fluorure diamine d'argent pourrait se ranger dans la deuxième catégorie de traitements.

3.2.2 Protocole d'utilisation

Le protocole d'utilisation dans ce cadre demeure le même que pour le traitement des lésions carieuses. Il existe toutefois des différences quant à la répétition des applications. Dans l'optique du traitement de l'hypersensibilité dentinaire, une seule utilisation du fluorure diamine d'argent suffit à réduire les symptômes ressentis par les patients (J.L. Castillo et coll., 2011).

3.2.3 Efficacité

Des études ont montré une baisse significative de la douleur à court terme suite au traitement au fluorure diamine d'argent.

Celle menée par Castillo a eu pour objectif de comparer son efficacité à celle d'un placebo (J.L. Castillo et coll., 2011). Dans cette étude ont été intégrées 126 personnes adultes. Ces personnes présentaient au moins une dent sensible lors d'une stimulation par air projeté. La douleur est alors évaluée sur une échelle visuelle. Deux groupes ont été formés : l'un recevant un traitement au fluorure diamine d'argent, et l'autre un traitement à l'eau (groupe contrôle). La douleur fut à nouveau mesurée 7 jours plus tard et les résultats ont montré une baisse significative de la douleur dans le groupe traité au fluorure diamine d'argent.

Une autre équipe a souhaité comparer l'efficacité du fluorure diamine d'argent avec des produits comme l'acide oxalique (Craig et coll., 2012). L'étude a porté sur 19 participants présentant une hypersensibilité dentinaire des deux côtés de l'arcade maxillaire. La douleur fut évaluée dans un premier temps sans traitement par une stimulation par le froid, à l'aide d'une échelle visuelle. Ensuite, chaque participant a reçu une application de fluorure diamine d'argent sur un quadrant et une application d'acide oxalique sur l'autre quadrant. Les participants ont été rappelés 7 jours plus tard pour évaluer à nouveau l'intensité de la douleur avec le même type de stimulation. Les résultats ont alors montré une réduction de la douleur significativement plus importante dans le quadrant traité au fluorure diamine d'argent. Cette étude suggère donc un potentiel important pour le fluorure diamine d'argent dans cette indication. Toutefois, l'échantillon présenté ici est de petite taille. De nouvelles études comparatives avec de plus grands échantillons seraient nécessaires pour véritablement conclure sur ce point.

De la même manière, des études demeurent nécessaires pour évaluer l'efficacité de ce produit à moyen et long termes.

3.3. Autres applications

L'usage du fluorure diamine d'argent est aussi étudié dans le domaine de l'endodontie (Hiraishi et coll., 2010 ; Mathew et coll., 2012). Dans l'optique d'une utilisation en tant que médication intra-canalaire, il présente les avantages suivants :

- un fort pouvoir antibactérien ; l'absorption du produit dans la dentine pourrait même assurer une désinfection des canaux accessoires ; de plus, il pourrait prévenir d'une ré-infection de l'espace endo-canalaire de par sa capacité à empêcher la formation de biofilms bactériens ;
- il a également un pouvoir minéralisant pour la dentine, permettant une réduction de la perméabilité tubulaire ;
- une activation du produit au laser Nd :YAG provoque une augmentation de la dureté induisant une meilleure résistance à la fracture (Yokoyama et coll., 2001) ;
- l'hydroxyde d'ammonium produit par la réaction énoncée en 2.1.3. pourrait éventuellement jouer le rôle d'un solvant.

Cependant, il présente comme inconvénients :

- un effet noircissant ;
- une odeur forte pouvant être désagréable ;
- d'être irritant pour les muqueuses en cas de contact ;
- une incompatibilité avec l'hypochlorite de sodium ; l'hypochlorite de sodium peut réagir avec l'ammoniaque libéré par le fluorure diamine d'argent pour former des chloramines ; la réaction chimique est la suivante :

  $$NaClO + NH_4OH \rightarrow NaOH + NH_2Cl + H_2O$$

  L'hypochlorite de sodium serait ainsi rapidement consommé et perdrait de son pouvoir désinfectant. En outre, les chloramines sont des composés hautement toxiques pour les muqueuses et les voies respiratoires, et peuvent être mortelles en cas d'exposition prolongée. Ainsi, dans l'éventualité où ces deux produits seraient utilisés en association, il faudrait impérativement rincer puis assécher les canaux traités.

Le potentiel du fluorure diamine d'argent est encourageant dans cette direction. Il pourrait être envisagé à l'avenir de l'utiliser en tant qu'irrigant canalaire, ou en tant que médication d'inter-séance. Toutefois, d'autres études restent nécessaires à ce sujet, afin de déterminer dans quel contexte l'utiliser, ainsi que sa compatibilité avec d'autres molécules existantes.

4. Recul clinique

4.1. Avantages

Le fluorure diamine d'argent apporte une approche médicale au traitement des lésions carieuses, là où le paradigme actuel est au traitement chirurgical par éviction carieuse puis restauration.

Comme vu précédemment dans les paragraphes 3.1.2. et 3.1.3., son utilisation est non-invasive. Une étude ayant même montré que l'absence d'éviction carieuse préalable au traitement ne faisait pas varier son efficacité (Lo et coll., 2001). Il n'y a donc pas besoin d'anesthésie.

Il est relativement simple d'utilisation. L'acceptation du traitement se fait facilement, En particulier pour les très jeunes enfants, ou les personnes souffrant de troubles du comportement, dont la coopération rend la réalisation de soins compliquée.

Selon la Haute Autorité de Santé (HAS), l'anesthésie générale liée à l'état général du patient est indiquée pour des actes courants d'odonto-stomatologie. Cette indication comprend les conditions comportementales empêchant toute évaluation et/ou traitement bucco-dentaire à l'état vigil après échec de tentatives de soins au fauteuil (HAS, 2005). En développant l'utilisation du produit, l'espoir serait de réduire le nombre d'interventions sous anesthésie générale, par exemple chez les très jeunes enfants. En effet, le traitement pourrait stopper la progression des lésions carieuses pendant plusieurs mois ou plusieurs années. Ceci pourrait laisser aux patients concernés le temps de grandir et d'accepter de recevoir des soins dentaires avec une compliance qui devrait s'en trouver améliorée.

Chez les patients en perte d'autonomie également, population à risque de caries radiculaires, proposer ce traitement pourrait sembler judicieux. Ce type de lésion carieuse progresse rapidement et peut être indolore lorsque la pulpe dentaire associée se rétracte. Le délabrement de ces dents peut alors être important, et leur restauration peut devenir compliquée. Il est parfois nécessaire d'avoir recours à l'avulsion. Ce traitement pourrait ainsi permettre de préserver le plus possible ces dents, qui deviennent capitales à une période de la vie où la dénutrition est un problème important.

En outre, le traitement est relativement peu coûteux. Un flacon d'Advantage Arrest™ est vendu 122€ et contient 8mL de produit (soit environ 250 gouttes). Une goutte est suffisante pour traiter 5 à 6 dents.

4.2. Effets indésirables

Le principal effet indésirable du fluorure diamine d'argent est sa tendance à noircir les dents traitées. Bien que cette coloration ne concerne que les lésions carieuses une fois celles-ci arrêtées, celle-ci est permanente (figure 23). Ceci pose évidemment problème lorsque l'esthétique entre en jeu.

Pour pallier cet effet indésirable, de l'iodure de potassium peut être associé au fluorure diamine d'argent. Il est proposé afin de réduire l'intensité de la coloration en précipitant un sel d'argent. Une étude a montré qu'effectivement, elle se trouvait moins importante lorsque l'application était suivie par une restauration de la dent, mais qu'un liseré (bien que discret) pouvait apparaître sur les bords de la cavité (Zhao et coll., 2017). Une autre étude a rapporté que son utilisation sur des caries radiculaires non suivie par une restauration ne faisait pas varier significativement la coloration par rapport au fluorure diamine d'argent seul (Li et coll., 2016). Recueillir le consentement éclairé du patient ou des responsables légaux est capital à ce sujet.

Les patients rapportent également un goût métallique pouvant être déplaisant.

Une possible irritation des tissus mous est notable. Dans les cas où du fluorure diamine d'argent y serait accidentellement appliqué, une irritation voire même un tatouage est possible (figure 23). Ceux-ci sont transitoires et disparaissent en quelques jours pour l'irritation et en quelques semaines pour le tatouage sans utilisation d'autre produit.

Figure 23 : Coloration des lésions carieuses et tatouage gingival après traitement au fluorure diamine d'argent (*American Academy of Pediatric Dentistry* (AAPD), 2017)

Des projections peuvent provoquer des taches sur la peau ainsi que sur les vêtements. Une tache sur la peau disparaîtra d'elle-même en quelques semaines tandis qu'une tache sur un vêtement sera indélébile.

4.3. Contre-indications

L'allergie à l'argent est une contre-indication absolue à l'utilisation du fluorure diamine d'argent.

L'allergie à l'iode ou à l'iodure de potassium constitue également une contre-indication à l'utilisation du fluorure diamine d'argent associé à l'iodure de potassium. Par mesure de précaution, sont également inclus ici les patients souffrant de troubles thyroïdiens et les femmes enceintes ou allaitantes.

Des pathologies parodontales telles qu'une gingivite ulcéro-nécrotique, une parodontite ulcéro-nécrotique ou autres pathologies ulcératives de la cavité buccale constituent une contre-indication relative à ce traitement.

4.4. Autres considérations

Dans le cadre du traitement des lésions carieuses, un examen minutieux des dents à traiter doit être réalisé. En effet, une couche de dentine saine d'au moins un millimètre d'épaisseur doit exister entre la pulpe dentaire et la lésion carieuse. Celle-ci sera déterminée au moyen de radiographies, ou par l'évaluation des symptômes au niveau de la dent, de sa couleur, de la texture de la dentine ou de la taille de la

lésion carieuse. Le produit ne pourra pas être utilisé si la dent concernée présente des signes de pulpite ou une fistule. Ceci, afin d'éviter que des particules d'argent ne pénètrent dans la chambre pulpaire et ainsi induire de nouveaux symptômes (Duffin, 2012).

Préalablement à sa mise sur le marché américain, la Food and Drug Administration a établi la DL50 du fluorure diamine d'argent à 520 mg/kg pour la voie orale, et à 380 mg/kg pour la voie sous-cutanée. Une goutte de 25 µL contient 9,5 mg de principe actif. En fixant une limite à une goutte par visite tous les 10kg, la dose se trouverait à moins de 400 fois la DL50 (Horst et coll., 2016).

Une étude a été menée sur 6 personnes adultes afin d'évaluer la pharmacocinétique du fluorure diamine d'argent dans l'organisme après une application orale. Les valeurs sériques moyennes furent de 1,86 µmol/L pour le fluor et de 206 nmol/L pour l'argent. La dose de fluor est inférieure à la dose journalière maximale, mais la dose d'argent est supérieure à la dose journalière maximale. Cependant, les auteurs estiment que pour une utilisation occasionnelle, la dose cumulée au cours de la vie du patient sera en dessous du seuil de toxicité. Il a été conclu que le produit présentait peu de risque pour l'organisme chez l'adulte, en terme de toxicité, dans le cadre d'une utilisation mesurée (Vasquez et coll., 2012). Toutefois, le faible nombre de participants de l'étude ne pourra pas nous permettre de conclure objectivement sur ce point. Ceci nécessitera de plus amples recherches dans cette direction.

4.5. Ce qu'en dit la littérature

4.5.1. Au Japon

Le fluorure diamine d'argent tel que connu aujourd'hui est disponible au Japon depuis bientôt 50 ans. Le premier article scientifique témoignant de son utilisation date de l'année 1969.

En dehors de son effet noircissant sur les dents et les tissus, aucun incident directement lié à son utilisation n'a été documenté jusqu'à présent. Un tel recul clinique à l'heure actuelle est donc considérable.

4.5.2. En Amérique du Nord

Au cours de l'année 2005, bien avant l'implantation du fluorure diamine d'argent aux Etats-Unis, un praticien américain du nom de Steve Duffin eut l'idée d'intégrer à sa pratique d'anciennes techniques de soins pour les confronter à la clinique actuelle. Il s'inspira notamment du protocole de Black avec l'utilisation de nitrate d'argent. Celui-ci consiste à appliquer à l'aide d'une micro-brosse du nitrate d'argent sur les lésions carieuses afin de les stopper. Par la suite et de façon empirique, il associa à ce protocole une application de vernis de fluorure de sodium. Puisque le fluorure diamine d'argent imite le mode d'action de ces deux produits (voir paragraphe 2.1.), il est possible d'estimer, indirectement, qu'il s'agit de sa première utilisation en Amérique du Nord. Au cours des cinq années suivantes, environ 5000 enfants ont été traités suivant ce protocole. L'auteur rapporte un arrêt total de la progression des lésions carieuses actives chez la quasi-totalité des patients traités. Ce résultat a été confirmé radiologiquement en mettant en évidence la formation de dentine secondaire après traitement (figure 24).

Figure 24 : Cliché rétro-alvéolaire montrant la présence de dentine secondaire
(Duffin, 2012)

Une analyse des résultats obtenus a été réalisée par la suite, en utilisant les dossiers des patients. Elle visait à évaluer l'efficacité du traitement au cours du temps. Un échantillon représentatif de 106 enfants âgés de 2 à 12 ans au moment des soins, et qui ont été suivis par la suite a été formé. Sur cet échantillon, 578 dents présentant des lésions carieuses ont été traitées. Sur ces 578 dents, seulement 7 ont nécessité la réalisation d'une avulsion dans les 4 années qui ont suivi. Cela signifie que pour

cet échantillon, l'arrêt de la progression des lésions carieuses est de 98% après 4 ans.

L'auteur rapporte également une baisse drastique du besoin en intervention sous anesthésie générale au sein de sa clinique (figure 25). Avant la mise en place du protocole, il recensait en moyenne une vingtaine d'interventions par an. Ce chiffre a baissé à partir de 2009. Et en 2011, aucune intervention sous anesthésie générale n'a été réalisée (Duffin, 2012).

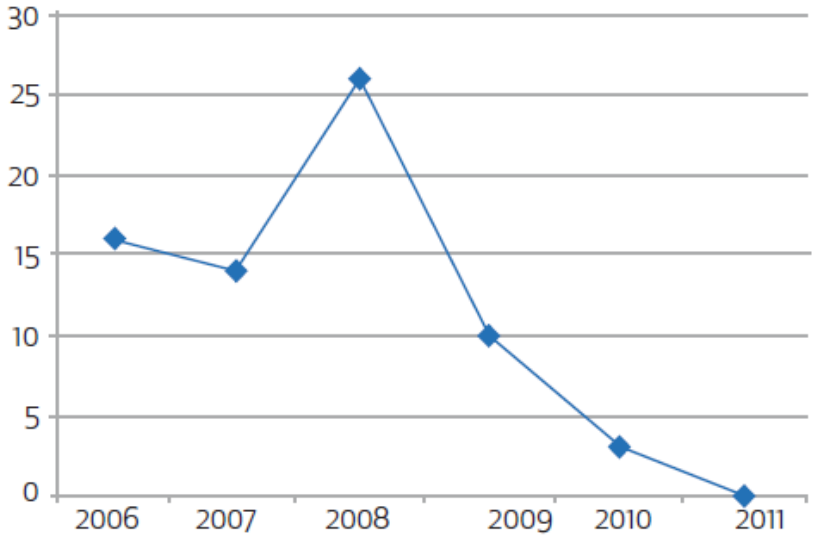

Figure 25 : Nombre d'interventions sous anesthésie générale en fonction des années (Duffin, 2012)

Le fluorure diamine d'argent a reçu son autorisation de mise sur le marché américain en août 2014 pour la spécialité Advantage Arrest™. Initialement prévue pour le traitement de l'hypersensibilité dentinaire, les praticiens en ont rapidement fait un usage hors-préconisation dans le cadre du traitement des lésions carieuses.

Si bien, qu'au cours du cours du mois d'octobre 2016, la Food and Drug Administration a décidé d'accorder au fluorure diamine d'argent le statut de Breakthrough Therapy. Ce statut permet d'accélérer les procédures de développement pour des médicaments destinés à traiter des maladies graves, et pour lesquelles suffisamment de données sont disponibles, établissant qu'une amélioration significative de la prise en charge des patients pourra être attendue. Ceci montre la volonté des autorités de vouloir accélérer les procédures concernant l'indication pour le traitement des lésions carieuses, en raison du potentiel du produit.

Des études ont été menées auprès de parents dont les enfants ont reçu des soins au fluorure diamine d'argent pour des lésions carieuses. Elles ont eu pour but de déterminer la satisfaction face au traitement en raison de ses effets indésirables, notamment la coloration noire des dents. Une étude conduite par Crystal auprès de 120 parents a montré que la coloration de dents postérieures ne posait pas de problème pour 53,6% des parents. Pour les dents antérieures, ce chiffre chute à 26,9%. Mais face à l'alternative de soins sous sédation consciente ou anesthésie générale, la majorité des parents a préféré le fluorure diamine d'argent, à hauteur de 68,5% pour les dents postérieures et 60,3% pour les dents antérieures. La coloration des dents, antérieures ou postérieures était ainsi préférable pour ces parents (Crystal et coll., 2017). Une autre étude menée à Hong Kong sur 799 enfants a rapporté que la majorité de leurs parents (65%) semblait satisfaite de ce traitement (Duangthip et coll., 2017).

Une enquête a été menée au cours de l'année 2015 auprès de responsables de formation en pédodontie, concernant l'apprentissage et l'utilisation du fluorure diamine d'argent. 74 responsables ont répondu à l'enquête. Les résultats de l'étude ont montré que 25,7 % des centres de formation utilisent actuellement le fluorure diamine d'argent. 68,9% envisagent de l'utiliser dans le futur ou d'approfondir son utilisation. 79,7% l'ont intégré en tant qu'enseignement théorique et 25,7% l'ont intégré en tant qu'enseignement pratique. Seulement 14,9% ne l'avaient pas intégré au programme de leurs enseignements au moment de l'enquête (Nelson et coll., 2016).

Conclusions

Le fluorure diamine d'argent est un produit pharmaceutique relativement ancien et répandu de par le monde.

Son mode d'action reprend les mécanismes de produits qui ont été utilisés par le passé ou qui le sont encore aujourd'hui. Au niveau des tissus dentaires, tous les essais cliniques réalisés laissent présager une bonne biocompatibilité. De même que le collage pour d'éventuelles restaurations ne semble pas être affecté négativement.

Le fluorure diamine d'argent est indiqué aujourd'hui dans deux situations : le traitement de la carie dentaire et le traitement de l'hypersensibilité dentinaire (tableaux 8 et 9).

Pour le traitement de la carie dentaire, l'indication se pose surtout pour des patients dont la réalisation de soins conventionnels est difficile. Ce traitement propose une alternative, dans une optique conservatrice maximale.

Pour le traitement de l'hypersensibilité dentinaire, le traitement peut être proposé avant de procéder aux techniques invasives.

Le fluorure diamine d'argent possède de nombreux avantages. Il est simple d'utilisation, peu coûteux, et pourrait permettre de réduire le nombre d'interventions traumatisantes pour les patients les moins compliants. Cependant, le produit a la fâcheuse tendance à noircir les tissus dentaires traités de façon permanente, ce qui pourrait refroidir les éventuels candidats à son utilisation (tableau 10).

Dans le traitement de l'hypersensibilité dentinaire (usage préconisé)	
Pour qui	Patients atteints d'hypersensibilité dentinaire
Quand	Avant un traitement invasif
Comment	Obturation des tubules dentinaires

Tableau 8 : Récapitulatif de l'usage du fluorure diamine d'argent dans le traitement de l'hypersensibilité dentinaire (source : document personnel)

Dans le traitement des lésions carieuses (usage hors-préconisations)	
Pour qui	Patients à haut risque carieux Patients pré-coopératifs ou non coopératifs Patients non autonomes ou en perte d'autonomie Patients atteints de pathologies lourdes
Quand	Après un échec de soins au fauteuil Avant une anesthésie générale En première intention devant un tableau clinique important
Comment	Reminéralisation et action bactéricide

Tableau 9 : Récapitulatif de l'usage du fluorure diamine d'argent dans le traitement des lésions carieuses (source : document personnel)

Avantages	Effets indésirables
Simple d'utilisation	Coloration noire
Non invasif	Goût désagréable
Peu coûteux	Irritation possible

Tableau 10 : Récapitulatif des avantages et des effets indésirables du fluorure diamine d'argent (source : document personnel)

La littérature montre aujourd'hui que le produit ne présente pas de danger pour la santé humaine, dans le cadre d'une utilisation mesurée.

Bien que d'autres voies d'utilisation soient à l'étude, la recherche à ce sujet demeure impérative. Il pourrait par exemple être envisagé de comparer l'efficacité de ce produit avec les traitements conventionnels des lésions carieuses.

Sa « redécouverte » depuis sa mise sur le marché américain en 2014 lui a fait gagner en popularité et de plus en plus d'études s'y intéressent.

Aujourd'hui, le produit ne dispose pas d'une autorisation de mise sur le marché en France, et n'est pas ou peu utilisé sur le continent européen. Ses rares utilisateurs le faisant importer depuis l'Australie ou l'Amérique, un enjeu pour les années à venir pourrait être de le faire connaître et de l'introduire sur le marché européen. Ce produit possède indéniablement un potentiel pour notre arsenal thérapeutique qu'il serait regrettable d'ignorer.

Bibliographie

Afssaps (Agence française de sécurité sanitaire des produits de santé). Mise au point - Utilisation du fluor dans la prévention de la carie dentaire avant l'âge de 18 ans [Internet]. 2008 [consulté le 7 février 2018]. Disponible sur : https://ansm.sante.fr/var/ansm_site/storage/original/application/7db1d82db7f5636b56170f59e844dd3a.pdf

Chu CH, Mei L, Seneviratne CJ, Lo ECM. Effects of silver diamine fluoride on dentine carious lesions induced by Streptococcus mutans and Actinomyces naeslundii biofilms. Int J Paediatr Dent. 1 janv 2012;22(1):2‑10.

Craig GG, Knight GM, McIntyre JM. Clinical evaluation of diamine silver fluoride/potassium iodide as a dentine desensitizing agent. A pilot study. Aust Dent J. sept 2012;57(3):308‑11.

Crystal YO, Janal MN, Hamilton DS, Niederman R. Parental perceptions and acceptance of silver diamine fluoride staining. J Am Dent Assoc. 1 juill 2017;148(7):510-518.

Duangthip D, Fung MHT, Wong MCM, Chu CH, Lo ECM. Adverse Effects of Silver Diamine Fluoride Treatment among Preschool Children. J Dent Res. Apr 2018;97(4):395-401.

Duffin S. Back to the future: the medical management of caries introduction. J Calif Dent Assoc. nov 2012;40(11):852‑8.

Elevate Oral Care. Safety Data Sheet - Adantage Arrest Silver Diamine Fluoride 38% [Internet]. 2016 [consulté le 12 février 2018]. Disponible sur : http://www.elevateoralcare.com/site/images/AASDS082415.pdf

Hamama HH, Yiu CK, Burrow MF. Effect of silver diamine fluoride and potassium iodide on residual bacteria in dentinal tubules. Aust Dent J. mars 2015;60(1):80‑7.

HAS (Haute autorité de santé). Indications et contre-indications de l'anesthésie générale pour les actes courants d'odontologie et de stomatologie [Internet].

2005 [consulté le 5 avril 2018]. Disponible sur : https://www.has-sante.fr/portail/upload/docs/application/pdf/anesthesie_odontologie_rap.pdf

Hiraishi N, Yiu CKY, King NM, Tagami J, Tay FR. Antimicrobial Efficacy of 3.8% Silver Diamine Fluoride and Its Effect on Root Dentin. J Endod. 1 juin 2010;36(6):1026‑9.

Horst JA, Ellenikiotis H, Milgrom PM. UCSF Protocol for Caries Arrest Using Silver Diamine Fluoride: Rationale, Indications, and Consent. J Calif Dent Assoc. janv 2016a;44(1):16‑28.

J.L. Castillo, S. Rivera, T. Aparicio, R. Lazo, T.-C. Aw, L.L. Mancl, et coll. The Short-term Effects of Diammine Silver Fluoride on Tooth Sensitivity: a Randomized Controlled Trial. J Dent Res. 1 févr 2011;90(2):203‑8.

Knight GM, McIntyre JM, Craig GG, Mulyani null, Zilm PS, Gully NJ. Differences between normal and demineralized dentine pretreated with silver fluoride and potassium iodide after an in vitro challenge by Streptococcus mutans. Aust Dent J. mars 2007;52(1):16‑21.

Knight GM, McIntyre JM, Craig GG, Mulyani null, Zilm PS, Gully NJ. Inability to form a biofilm of Streptococcus mutans on silver fluoride- and potassium iodide-treated demineralized dentin. Quintessence Int Berl Ger 1985. févr 2009;40(2):155‑61.

Knight GM, McIntyre JM, Mulyani null. The effect of silver fluoride and potassium iodide on the bond strength of auto cure glass ionomer cement to dentine. Aust Dent J. mars 2006;51(1):42‑5.

Koizumi H, Hamama HH, Burrow MF. Effect of a silver diamine fluoride and potassium iodide-based desensitizing and cavity cleaning agent on bond strength to dentine. Int J Adhes Adhes. 1 juill 2016;68(Supplement C):54‑61.

Korwar A, Sharma S, Logani A, Shah N. Pulp response to high fluoride releasing glass ionomer, silver diamine fluoride, and calcium hydroxide used for indirect

pulp treatment: An in-vivo comparative study. Contemp Clin Dent. 2015;6(3):288-92.

Li R, Lo ECM, Liu BY, Wong MCM, Chu CH. Randomized clinical trial on arresting dental root caries through silver diammine fluoride applications in community-dwelling elders. J Dent. 2016; 51:15-20.

Liu BY, Lo ECM, Li CMT. Effect of silver and fluoride ions on enamel demineralization: a quantitative study using micro-computed tomography. Aust Dent J. 1 mars 2012;57(1):65-70.

Lo ECM, Chu CH, Lin HC. A Community-based Caries Control Program for Pre-school Children Using Topical Fluorides: 18-month Results. J Dent Res. 1 déc 2001;80(12):2071-4.

Mathew VB, Madhusudhana K, Sivakumar N, Venugopal T, Reddy RK. Anti-microbial efficiency of silver diamine fluoride as an endodontic medicament – An ex vivo study. Contemp Clin Dent. 2012;3(3):262-4.

Mei ML, Chu CH, Lo ECM, Samaranayake LP. Fluoride and silver concentrations of silver diammine fluoride solutions for dental use. Int J Paediatr Dent. 1 juill 2013a;23(4):279-85.

Mei M-L, Chu C-H, Low K-H, Che C-M, Lo E-C-M. Caries arresting effect of silver diamine fluoride on dentine carious lesion with S. mutans and L. acidophilus dual-species cariogenic biofilm. Med Oral Patol Oral Cirugia Bucal. 1 nov 2013b;18(6):e824-831.

Mei ML, Ito L, Cao Y, Li QL, Chu CH, Lo ECM. The inhibitory effects of silver diamine fluorides on cysteine cathepsins. J Dent. 1 mars 2014;42(3):329-35.

Mei ML, Ito L, Cao Y, Li QL, Lo ECM, Chu CH. Inhibitory effect of silver diamine fluoride on dentine demineralisation and collagen degradation. J Dent. 1 sept 2013c;41(9):809-17.

Mei ML, Li Q, Chu C-H, Lo E-M, Samaranayake LP. Antibacterial effects of silver diamine fluoride on multi-species cariogenic biofilm on caries. Ann Clin Microbiol Antimicrob [Internet]. 2013d [consulté le 16 février 2018]; Disponible sur: https://ann-clinmicrob.biomedcentral.com/articles/10.1186/1476-0711-12-4.

Mei ML, Li QL, Chu CH, Yiu CKY, Lo ECM. The inhibitory effects of silver diamine fluoride at different concentrations on matrix metalloproteinases. Dent Mater. 1 août 2012;28(8):903‑8.

Nelson T, Scott JM, Crystal YO, Berg JH, Milgrom P. Silver Diamine Fluoride in Pediatric Dentistry Training Programs: Survey of Graduate Program Directors. Pediatr Dent. 2016;38(3):212‑7.

Pubchem. Silver diamine fluoride [Internet]. 2018 [consulté le 7 février 2018]. Disponible sur: https://pubchem.ncbi.nlm.nih.gov/compound/161820

Quock R, Barros J, Yang S, Patel S. Effect of Silver Diamine Fluoride on Microtensile Bond Strength to Dentin. Oper Dent. 22 mai 2012;37(6):610‑6.

Rosenblatt A, Stamford TCM, Niederman R. Silver Diamine Fluoride: A Caries “Silver-Fluoride Bullet”. J Dent Res. 1 févr 2009;88(2):116‑25.

Rossi G, Squassi A, Mandalunis P, Kaplan A. Effect of silver diamine fluoride (SDF) on the dentin-pulp complex: ex vivo histological analysis on human primary teeth and rat molars. Acta Odontol Latinoam AOL. avr 2017;30(1):5‑12.

Russell AD, Hugo WB. Antimicrobial activity and action of silver. Prog Med Chem. 1994;31:351‑70.

Selvaraj K, Sampath V, Sujatha V, Mahalaxmi S. Evaluation of microshear bond strength and nanoleakage of etch-and-rinse and self-etch adhesives to dentin pretreated with silver diamine fluoride/potassium iodide: An in vitro study. Indian J Dent Res. 7 janv 2016;27(4):421-425.

Shiau HJ. Dentin Hypersensitivity. J Evid Based Dent Pract. 1 sept 2012;12(3, Supplement):220‑8.

Tan HP, Lo ECM, Dyson JE, Luo Y, Corbet EF. A randomized trial on root caries prevention in elders. J Dent Res. oct 2010;89(10):1086‑90.

Vasquez E, Zegarra G, Chirinos E, Castillo JL, Taves DR, Watson GE, et coll. Short term serum pharmacokinetics of diammine silver fluoride after oral application. BMC Oral Health [Internet]. 2012 [consulté le 3 mai 2018] ; Disponible sur: https://bmcoralhealth.biomedcentral.com/articles/10.1186/1472-6831-12-60.

Wakshlak RB-K, Pedahzur R, Avnir D. Antibacterial activity of silver-killed bacteria: the « zombies » effect. Sci Rep [Internet]. 2015 [consulté le 19 janvier 2018]. Disponible sur: https://www.nature.com/articles/srep09555

Yee R, Holmgren C, Mulder J, Lama D, Walker D, van Palenstein Helderman W. Efficacy of silver diamine fluoride for Arresting Caries Treatment. J Dent Res. juill 2009;88(7):644‑7.

Yokoyama K, Kimura Y, Matsumoto K, Fujishima A, Miyazaki T. Preventive effect of tooth fracture by pulsed Nd:YAG laser irradiation with diamine silver fluoride solution. J Clin Laser Med Surg. déc 2001;19(6):315‑8.

Zhang W, McGrath C, Lo ECM, Li JY. Silver diamine fluoride and education to prevent and arrest root caries among community-dwelling elders. Caries Res. 2013;47(4):284‑90.

Zhao IS, Mei ML, Burrow MF, Lo EC-M, Chu C-H. Effect of Silver Diamine Fluoride and Potassium Iodide Treatment on Secondary Caries Prevention and Tooth Discolouration in Cervical Glass Ionomer Cement Restoration. Int J Mol Sci [Internet]. 6 févr 2017 [consulté le 22 janvier 2018];18(2). Disponible sur: https://www.ncbi.nlm.nih.gov/pmc/articles/PMC5343875/

Zhi QH, Lo ECM, Lin HC. Randomized clinical trial on effectiveness of silver diamine fluoride and glass ionomer in arresting dentine caries in preschool children. J Dent. nov 2012;40(11):962‑7.

Table des matières

Liste numérotée des figures apparaissant dans le travail 11
Liste numérotée des tableaux apparaissant dans le travail 13
Introduction 14
1. Description du fluorure diamine d'argent 15
1.1. Historique 15
1.2. Composition 16
1.3. Propriétés 17
1.4. Formes pharmaceutiques 17
2. Mode d'action du fluorure diamine d'argent 21
2.1. Réactions chimiques impliquées 21
2.1.1. Le fluorure de sodium 21
2.1.2. Le nitrate d'argent 21
2.1.3. Le fluorure diamine d'argent 22
2.2. Au niveau bactérien 25
2.3. Sur l'émail 25
2.4. Sur la dentine 26
2.5. Sur la pulpe 33
2.6. Effets sur le collage 36
3. Indications d'utilisation du fluorure diamine d'argent 42
3.1. Dans le traitement des lésions carieuses 42
3.1.1. Indications 42
3.1.2. Protocole d'utilisation 43
3.1.3. Efficacité 44
3.2. Dans le traitement de l'hypersensibilité dentinaire 48
3.2.1 L'hypersensibilité dentinaire 48
3.2.2 Protocole d'utilisation 48
3.2.3 Efficacité 49
3.3. Autres applications 49
4. Recul clinique 51
4.1. Avantages 51
4.2. Effets indésirables 52
4.3. Contre-indications 53

4.4. Autres considérations 53
4.5. Ce qu'en dit la littérature 54
4.5.1. Au Japon 54
4.5.2. En Amérique du Nord 55
Conclusions 58
Bibliographie 61
Table des matières 66

UNIVERSITÉ DE LORRAINE | FACULTÉ D'ODONTOLOGIE DE LORRAINE

Jury : Président : J-M. MARTRETTE – Professeur des Universités
Juges : E. MORTIER – Professeur des Universités
S. JAGER – Maître de Conférences des Universités
C. DARSAT – Assistante Hospitalo-Universitaire

Thèse pour obtenir le diplôme d'État de Docteur en Chirurgie Dentaire

Présentée par : **Monsieur AL BAYATI Florian, Alican, Faris**

né(e) à : **Dijon (Côte d'Or)** le **24 avril 1994**

et ayant pour titre : **« Le fluorure diamine d'argent en odontologie : données actuelles».**

Le président du jury

J.-M. MARTRETTE

Le doyen,
de la faculté d'odontologie

J.M. MARTRETTE

FACULTE D'ODONTOLOGIE UNIVERSITE DE LORRAINE

Autorise à soutenir et imprimer la thèse 10504

NANCY, le 16 OCT. 2018

Le président de l'université de Lorraine

Université de Lorraine Le Président

P. MUTZENHARDT

Université de Lorraine – 34 cours Léopold - BP 25233 - 54052 Nancy Cedex – France Tél : +33 (0)3.72.74.00.00

AL BAYATI Florian – Le fluorure diamine d'argent en odontologie : données actuelles

Nancy 2018 : 70 pages. 25 figures. 10 tableaux. 43 références.

Th. Chir.-Dent. : Nancy 2018

Mots-clefs :

- Fluorure diamine d'argent

Résumé :

Devant la persistance de ce fléau que représente la carie dentaire pour l'humanité, le fluorure diamine d'argent a récemment été redécouvert. Il permettrait de stopper l'évolution des lésions carieuses avec une grande efficacité. Cette thèse a pour but de rassembler un maximum de données à ce sujet afin d'évaluer son utilité dans la pratique de l'art dentaire.

Membres du jury :

Pr J-M. MARTRETTE :	Professeur des universités	Président
Pr É. MORTIER :	Professeur des universités	Directeur
Dr S. JAGER :	Maître de conférences des universités	Juge
Dr C. DARSAT :	Assistante Hospitalo-Universitaire	Juge

Adresse de l'auteur :

AL BAYATI Florian

2, rue Jacques Prévert

21800 QUETIGNY